

А.К.Иорданишвили

КЛИНИЧЕСКАЯ
ОРТОПЕДИЧЕСКАЯ
СТОМАТОЛОГИЯ



А.К. Иорданишвили

КЛИНИЧЕСКАЯ ОРТОПЕДИЧЕСКАЯ СТОМАТОЛОГИЯ



Москва
«МЕДпресс-информ»
2007

УДК 616.314-1616. 116.1-089

ББК 56.6

И75

Все права защищены. Никакая часть данной книги не может быть воспроизведена в любой форме любыми средствами без письменного разрешения владельца авторских прав.

Авторы и издательство приложили все усилия, чтобы обеспечить точность приведенных в данной книге показаний, побочных реакций, рекомендуемых доз лекарств. Однако эти сведения могут изменяться.

Внимательно изучите сопроводительные инструкции изготовителя по применению лекарственных средств.

Автор:

А.К.Иорданишвили — докт. мед. наук, профессор, заместитель начальника кафедры челюстно-лицевой хирургии и стоматологии по клинической работе Российской военно-медицинской академии, профессор кафедры ортопедической стоматологии Санкт-Петербургской медицинской академии последипломного образования, заслуженный рационализатор Российской Федерации

Рецензенты:

Л.Ю.Орехова — докт. мед. наук, профессор

Ю.Л.Образцов — докт. мед. наук, профессор

А.В.Цимбалистов — докт. мед. наук, профессор

Иорданишвили А.К.

Клиническая ортопедическая стоматология /
И75 А.К.Иорданишвили. — М.: МЕДпресс-информ, 2007. — 248 с.: ил.
ISBN 5-98322-266-X

В книге представлены сведения о современных технологиях в ортопедической стоматологии, а именно: применении вкладок, виниров, культовых коронок, металлокерамических зубных протезов, безметалловой керамики, замковых креплений, дентальных имплантатов и др.

Особое внимание уделено изготовлению зубных протезов при глубоком (сниженном) прикусе, патологической стираемости твердых тканей зубов, феномене Годона, а также при парафункциях жевательных и мимических мышц, дефектах и деформациях челюстей и лица, заболеваниях височно-нижнечелюстного сустава, протезных стоматитах, стоматгиях. Освещены проблемы непереносимости зубопротезных и зубоврачебных конструкций в полости рта и адаптации в ортопедической стоматологии.

Книга предназначена для врачей-стоматологов-ортопедов, студентов стоматологических факультетов медицинских вузов, а также слушателей факультетов усовершенствования и последипломной подготовки врачей-стоматологов.

УДК 616.314-1616. 116.1-089

ББК 56.6

ISBN 5-98322-266-X

© Иорданишвили А.К., 2007

© Оформление, оригинал-макет.

Издательство «МЕДпресс-информ», 2007

Содержание

Предисловие.....	5
Введение.....	6
1. Вкладки.....	7
2. Культевые коронки.....	15
3. Виниры.....	21
4. Металлокерамические зубные протезы.....	26
5. Основные врачебные ошибки, приводящие к осложнениям протезирования металлокерамическими зубными протезами, их профилактика.....	56
6. Реставрация металлокерамических зубных протезов.....	59
7. Безметалловое зубное протезирование.....	64
8. Система Artglass.....	72
9. Система Signum.....	75
10. Зубные протезы из литьевого ситалла.....	79
11. Определение показаний к покрытию опорных зубов коронками при протезировании съемными протезами.....	83
12. Аттачмены как фиксирующие элементы съемных зубных протезов.....	86
13. Ортопедическое лечение съемными зубными протезами с балочной фиксацией.....	92
14. Протезирование зубов при деформациях жевательного аппарата.....	95
15. Ортопедическое и ортодонтическое лечение заболеваний пародонта.....	113
16. Ортопедические методы возмещения дефектов верхней челюсти.....	135
17. Протезирование при дефектах и деформациях нижней челюсти.....	140

18. Ортопедические мероприятия при возмещении дефектов лица	148
19. Стоматологические имплантаты	151
20. Непереносимость зубопротезных и зубопротезных конструкций в полости рта	168
21. Парафункции жевательных и мимических мышц	178
22. Заболевания височно-нижнечелюстного сустава	186
23. Стомалгии	200
24. Протезные стоматиты	219
25. Особенности протезирования зубов при заболеваниях слизистой оболочки полости рта	227
26. Адаптация в ортопедической стоматологии	229
27. Социальные аспекты медицинской деонтологии	241
Рекомендуемая литература	245

*Выдающемуся ученому,
клиницисту и педагогу,
основоположнику отечественной
ортопедической стоматологии,
профессору Азарю Яковлевичу
Катцу и продолжателем дела его
посвящается...*

Предисловие

Среди медицинских дисциплин ортопедической стоматологии принадлежит важное место. Круг проблем, которые решает этот раздел медицинской науки, достаточно широк, а значение ортопедической стоматологической помощи для населения исключительно велико.

За последнее десятилетие благодаря применению современных технологий, оборудования и материалов в отечественной ортопедической стоматологии достигнуты значительные успехи. Однако потребность в ортопедической стоматологической помощи не только не сокращается, но и растет. То обстоятельство, что в настоящее время в России стоматологическая помощь оказывается как в государственных, так и в негосударственных стоматологических учреждениях и кабинетах, обусловило значительное изменение роли и значимости стоматологии в профилактике основных стоматологических заболеваний. В реальных социально-экономических условиях надеяться на скорейшее восстановление приоритета профилактических направлений в стоматологии не приходится. Заместительная терапия стала краеугольным ее разделом.

Книга А.К.Иорданишвили «Клиническая ортопедическая стоматология» посвящена наиболее актуальным и сложным аспектам ортопедической стоматологии. Автор сделал первую попытку довести до сведения практикующих врачей-стоматологов-ортопедов те современные технологии, которые хорошо зарекомендовали себя и нашли применение в ряде клиник и лечебно-профилактических учреждений страны.

Уверен, что представляемая книга доктора медицинских наук, профессора, заместителя начальника кафедры челюстно-лицевой хирургии и стоматологии по клинической работе Российской военно-медицинской академии А.К.Иорданишвили безусловно окажется нужной и полезной как для врачей-стоматологов-ортопедов, так и для студентов стоматологических факультетов медицинских вузов.

*Член-корреспондент Российской академии медицинских наук,
заслуженный деятель науки Российской Федерации,
профессор В.Л.Козлов*

Введение

Издание отдельной монографии, посвященной вопросам замещения дефектов и деформаций органов и тканей жевательного аппарата, а также диагностики и лечения его функциональной патологии с помощью различных зубных протезов и ортопедических аппаратов, вполне оправдано. Это обусловлено, с одной стороны, большой нуждаемостью взрослого населения России в зубопротезировании (65%), а с другой — появлением большого числа новых технологий в ортопедической стоматологии, о которых врачи-стоматологи-ортопеды практического здравоохранения не всегда имеют достаточное представление.

В настоящей работе всесторонне освещены основные ортопедические методы лечения дефектов зубов и зубных рядов с помощью вкладок, культовых коронок, виниров, современных конструкций мостовидных протезов (металлокерамических, безметалловых, ситалловых, системы Artglass, Signum и др.). Представлено описание дентальных имплантатов, замковых креплений, балочной системы фиксации съемных протезов. Большое внимание уделено особенностям зубного протезирования при заболеваниях пародонта, височно-нижнечелюстного сустава, парафункциях жевательных мышц, деформациях жевательного аппарата и др.

Особое место в работе отведено зубочелюстно-лицевому протезированию, проблемам переносимости зубных протезов и адаптации в ортопедической стоматологии.

Мы отдаем себе отчет в том, что в работе могут быть спорные положения, и надеемся, что их заинтересованное обсуждение и деловая критика помогут лучшему пониманию и решению сложной задачи восстановления целостности жевательного аппарата с помощью зубных протезов. Все замечания и пожелания будут с благодарностью приняты автором.

Надеемся, что изложенные в книге сведения будут способствовать улучшению качества оказания стоматологической помощи населению.

Считаю приятным для себя долгом выразить глубокую благодарность профессорам Л.Ю.Ореховой, А.В.Цимбалистову, Ю.Л.Образцову и А.Е.Бахминову за содействие и помощь при подготовке данного труда.

1. ВКЛАДКИ

Вкладками следует называть микропротезы коронковой части зуба, с помощью которых восстанавливается анатомическая форма коронки зуба, его функция, а также могут быть фиксированы мостовидные протезы или созданы условия для расположения кламмера.

Понятие о микропротезировании зубов в нашей стране было введено Д.Н.Цитриным (1940), оно прочно вошло в литературу и не потеряло своего значения по сей день. Вместе с тем следует заметить, что микропротезирование — это обобщающее понятие и предусматривает использование вкладок, пломб, виниров и т.п., то есть всех тех конструкций, которые восстанавливают недостающие части коронковой части зуба.

Широкому применению вкладок для протезирования зубов способствовало появление монографий А.М.Альшица «Протезирование кариозных полостей вкладками» (М., 1969), Б.Боянова, Т.Христовова «Микропротезирование» (София, 1962), Б.Р.Вайнштейна и Ш.И.Городецкого «Пломбирование зубов литыми вкладками» (М., 1961), М.С.Липеца «Вкладки и полукоронки при лечении и протезировании зубов» (М., 1955), В.П.Панчохи, М.М.Мирякубова и В.Е.Кущенко «Восстановление коронок зубов вкладками» (Атлас. — Ташкент, 1981). Особое место занимала долгое время диссертационная работа М.И.Шнайдермана «Методика протезирования зубов фарфоровыми вкладками» (Львов, 1961), выполненная под научным руководством профессора Я.М.Збаржа, в которой была доказана возможность формовки и обжига вкладки из фарфора без применения золотой или платиновой фольги, а с использованием керамической модели.

Клинический опыт применения вкладок показал, что они могут использоваться с хорошим лечебным результатом при восстановлении контактных пунктов или режущих краев зубов, как опора мостовидного протеза или опорный элемент съемного опирающегося протеза, для шинирования патологически подвижных зубов, как ложе для окклюзионной накладки кламмера съемного протеза, при лечении патологической стираемости твердых тканей зубов и др.

Для надежной фиксации вкладки в полости зуба необходимо соблюдать следующие общие правила:

1. Удалить пораженные кариесом ткани и сформировать полость для вкладки.
2. Плотно припасовать и хорошо зафиксировать вкладку в полости рта.
3. Создать надежный герметизм между краями полости и вкладки (В.П.Панчоха и соавт., 1981).

Проводя одонтопрепарирование под вкладку, следует стремиться к тому, чтобы направления стенок полости были сонаправлены с ходом эмалевых призм для профилактики сколов краев эмали (рис. 1), а сама полость имела ящикообразную форму с параллельными стенками, прямыми углами, плоским дном и единственным путем введения микропротеза. При этом дно, стенки и края полости должны противостоять жевательным нагрузкам (рис. 2). При необходимости следует со-

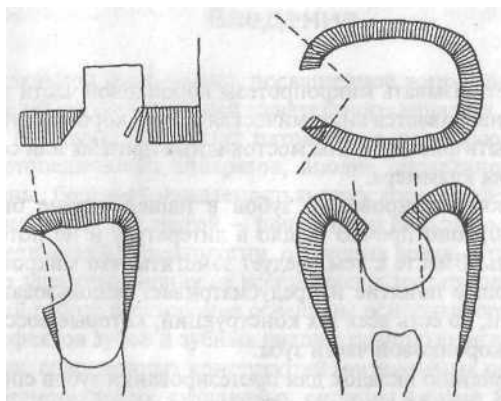


Рис. 1. Огломы эмали, зависящие от направления эмалевых призм (по А.Канторовичу)

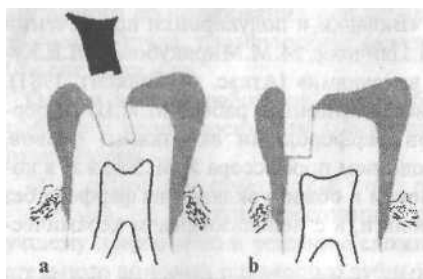


Рис. 2. Полость первого класса сформирована под вкладку: а — правильно, б — неправильно

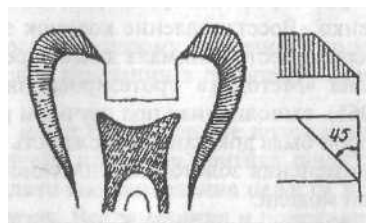


Рис. 3. Фалц (скос) по краю полости по А.Альшицу

здавать скос эмалевого края (фалцы) глубиной до 1 мм под углом 45° (рис. 3). В целом методика одонтопрепарирования под вкладку в каждом конкретном случае будет отличаться и зависеть от класса кариозной полости или дефекта коронковой части зуба и используемого материала для изготовления вкладки.

Вкладки могут быть изготовлены из золота 900-й пробы, золото-платиновых сплавов, сплавов на серебряно-палладиевой основе, пластмассы, фарфора, ситалла, полимерного стекла, композиционных материалов или путем комбинации металла и эстетического покрытия (облицовки).

Традиционный прямой метод изготовления вкладок предусматривает моделирование вкладки из воска непосредственно в полости рта с последующей заменой воска на постоянный материал вкладки в зуботехнической лаборатории. Обратный (косвенный) метод заключается в том, что весь процесс изготовления вкладки от момента ее моделирования из воска осуществляется непосредствен-

но в зуботехнической лаборатории по модели, полученной с помощью двухслойного слепка. Комбинированный метод отличается от обратного тем, что восковая композиция вкладки должна быть примерена в полости рта.

При изготовлении вкладок непрямым или комбинированным методом эффективно применение техники быстрого получения слепков Quick Step. После установки двух ретракционных нитей и одонтопрепарирования выбирают слепочную ложку, которая должна захватывать не менее одного зуба с каждой стороны от того зуба, на который изготавливается вкладка. Ложка не должна касаться тканей протезного ложа и поля и должна быть шире максимального межбугоркового расстояния. С помощью шприца заполняют сформированную в зубе полость под вкладку корригирующей массой быстрого отверждения 3Mtm Imprint tm II Quick Step. Быстро заполняют ложку базовой массой 3Mtm Imprint tm II Quick Step, и ложку вводят в полость рта не позднее 40 секунд после внесения корригирующей массы. После этого больной медленно смыкает зубные ряды в положении центральной окклюзии, что врач-ортопед-стоматолог контролирует по позиции зубов на противоположной стороне. Слепок удаляют из полости рта спустя 2,5-3 минуты. Отпечатки тканей протезного ложа и поля обычно получаются четкие, а граница перехода корригирующей массы в базовую — гладкой. Если врач-стоматолог работает без ассистента или помощника, то сначала целесообразно заполнить слепочную ложку базовой массой, а затем приступать к нанесению корригирующей массы на зубы.

Многие специалисты утверждают, что при условии правильного подбора слепочных ложек, слепочных материалов и соблюдения техники получения слепка последние получаются при использовании техники Quick Step очень точными (Т.Е. Dohovan, 2000).

С появлением современных технологий, даже при наличии высококачественных композиционных светоотверждаемых материалов, изготовление вкладок обратным методом, то есть в зуботехнической лаборатории, все равно сохранило неоспоримые преимущества по точности изготовления, эстетичности и прочностным характеристикам конструкции.

При использовании композиционных материалов при прямом методе изготовления вкладок мы с успехом применяем и рекомендуем к широкому использованию в клинической практике 3M™ секционную матричную систему, последняя позволяет достичь хороших контактных пунктов при выполнении реставраций. Для начала достаточно приобрести 3M™ — ознакомительный набор по секционной матричной системе с установочными щипцами.

В настоящее время все большее распространение получают новые технологии изготовления вкладок, а именно: использование систем Artglass, Cerec, Celay, IPS Empress и др.

1.1. Изготовление вкладок по системе Artglass

Одонтопрепарирование осуществляется типичным способом, как для адгезивной фиксации композитами. Желательно, чтобы на окклюзионной повер-

ности полость была глубиной не менее 1,5 мм. Допустимо поддесневое препарирование и создание слегка сходящихся стенок полости, а граница «вкладка — зуб» не должна попадать в область прямой жевательной нагрузки.

После одонтопрепарирования с применением современных технологий получают слепки с зубных рядов челюстей, определяют центральную окклюзию и цвет будущей реставрации.

Изготовление вкладки выполняется на модели в зуботехнической лаборатории. Вначале с помощью Insulating-pen 1 и 2 осуществляют изоляцию и отмечают границы препарирования. Моделирование вкладки выполняют послойно с обязательной полимеризацией каждого слоя в аппарате UniXS. Для лучшей цветоадаптации реставрации к естественному зубу стенки полости вначале покрывают тонким слоем Artglass ET6 до края препарирования.

Затем для моделирования используют дентинную и эмалевые массы. Для обеспечения лучшего эстетического результата и эффекта глубины рекомендуется в области фиссур и сколов бугров использовать прозрачные раскрашивающие массы (от ET-1 до ET-6), можно дополнительно применить Artglass creative от CF1 до CF10 (раскрашивающие жидкости).

В области контактных пунктов лучше всего использовать исключительно прозрачные массы, что обеспечивает отражение в реставрации цвета соседнего естественного зуба.

Отделку и полировку вкладок осуществляют твердосплавными фрезами, силиконовыми эластическими головками, а полируют готовые вкладки с применением пасты HP-Paste.

Во второе посещение вкладка из Artglass фиксируется с использованием специального адгезивного материала 2 bond 2.

I.Ostela (1998) отмечает, что вкладки и накладки могут изготавливаться непрямым методом в лаборатории из реставрационных композиционных материалов 3M Valux Plus, Filtek AI 10, Filtek P60, Filtek Z250, а также при сочетанном использовании непрямого метода и прямой техники выполнения реставраций. Частицы наполнителя этих универсальных реставрационных материалов в основном состоят из сплава циркония с кремнием, в результате чего материалы обладают очень высокой прочностью и износоустойчивостью, а наличие многообразия оттенков по шкале Vita обеспечивает отличный эстетический результат реставрации.

В последнее время показана возможность использования для прямых и непрямых реставраций нового материала 3MTM FiltekTM Z 250, который имеет 15 различных цветовых оттенков, включая новые оттенки для отбеленных зубов, а также другого нового материала 3MTM FiltekTM P60, выпускаемого трех оттенков и рекомендуемого к использованию на жевательных зубах.

Фиксация микропротеза из композита или керамики в полости зуба с успехом может быть осуществлена на адгезивный композиционный цемент 3M™ Relyx™ ARC, композитный цемент 3M™ Opal Luting composite или гибридный стеклоиономерный цемент 3M™ Relyx™ Luting Cement.

Для отделки микропротеза из композита эффективно применять систему для шлифовки и полировки 3M™ Sof-Lex™ Finishing and polishing system, содержа-

щую стандартные контурирующие и полировочные диски, супермягкие диски, сверхтонкие контурирующие и полировочные диски, штрипсы и дискодержатель. Использование системы позволяет добиться гладких блестящих поверхностей микрореставраций.

Вкладки могут применяться в зубах с интактной пульпой и в депульпированных зубах с хорошим эстетическим и функциональным результатом.

1.2. Керамические вкладки (системы **Cerec, Celay, Empress**)

В настоящее время очевидна высокая эффективность применения керамических вкладок для замещения дефектов коронковой части зуба. Наиболее современным следует считать применение керамических вкладок, которые могут быть изготовлены из промышленной керамики (системы Cerec, Celay, Empress и др.) и лабораторным способом путем спекания фарфоровых масс, литья стеклокерамики и изготовления гибридных вкладок, имеющих внутреннюю металлическую основу и облицованные жевательные и вестибулярные поверхности.

М.А.Баухманн (1999) приводит следующие показания и противопоказания для применения керамических вкладок.

Показания

Ограниченная эмалью полость.

Большая полость на жевательной поверхности.

Полости II класса по Блэку.

Щадящее препарирование тканей в сравнении с препарированием под золотой сплав.

Эстетические требования пациента.

Противопоказания

Плохая гигиена полости рта.

Высокая интенсивность течения кариозного процесса.

Бруксизм.

Крутые скосы бугров.

Глубокая апроксимальная полость, уходящая в дентин.

Незначительная глубина полости (< 1,5 мм).

Невозможность обеспечения абсолютной сухости поля.

Керамические вкладки, изготовленные методом спекания фарфоровых масс (Biodent-DeTray, система In-Ceram-Vita и др.), не отличаются достаточной прочностью. С практической точки зрения наиболее перспективными следует признать следующие системы.

Система компьютеризированного изготовления керамических форм из промышленных заготовок — CEREC. Подготовленную в коронковой части зуба полость исследуют специальным компьютерным датчиком, который передает схему горизонтальных линий на монитор, где появляется изображение. На нем врач-стоматолог

с помощью «меню» конструирует будущую вкладку, ее ограничительные линии. По завершении команды «отделка» уже под компьютерным управлением, с помощью имеющегося в приборе фрезерирующего устройства в течение 5-10 мин вытачивается вкладка из заранее промышленно подготовленного блока керамики: Discor (керамика, усиленная слюдой) или Magc II (керамика, усиленная лейцитом). По готовности вкладку примеряют в полости рта. Уязвимым звеном системы является на первых порах неточность прилегания вкладки к тканям зуба (большой зазор — более 100 мкм) и необходимость коррекции окклюзионной поверхности вкладки.

Появление систем Ceres-2 и Ceres-3 позволило аналогичным образом изготавливать искусственные керамические коронки и виниры.

Система изготовления вкладки из промышленных керамических заготовок CELAY. Эта система предусматривает вытачивание керамической копии вкладки в специальном аппарате методикой копирования по вкладке, изготовленной на гипсовой модели из композиционного материала. Вкладка из композита (pro-inlay) «прощупывается» в аппарате специальным механизмом. При этом одновременно форма pro-inlay передается на фрезерирующее устройство, которое из заранее промышленно подготовленного блока vita celay Blanks изготавливает за 30-60 мин керамическую вкладку, которую затем припасовывают в полости рта.

Считывающая установка в процессе копирования управляется вручную и переносит эти движения на турбину. Для считывающего устройства возможны движения по трем линейным осям (x , y и z) и двум осям вращения (вокруг x и z). В этих степенях свободы считывающие инструменты могут быть подведены к поверхностям pro-inlay под разными углами и тем самым скопировать все детали. Две следующие степени свободы перемещения элементы управления дают зажимному устройству pro-inlay (вращение по осям x и y). Держатель керамической заготовки механически связан со шлифовальной установкой. Движения, которые при этом производятся, синхронно переносятся на держатель керамической заготовки. После плотной фиксации pro-inlay между металлическими штифтами появляется возможность ее поворота на 360° , и она становится доступной со всех сторон. При этом синхронно на шлифовальной установке из керамической заготовки точно выпиливается вкладка. Для контроля уже скопированных областей поверхность pro-inlay тушированием покрывается пудрой, которая при соприкосновении со считывающим инструментом дает на поверхности pro-inlay отпечаток краски (от светлого до темного). Для лучшего цветового контраста и контроля излишков модель pro-inlay изготавливают из темно-синей пластмассы [A.Poschke, 1994]. Система Celay дает возможность прямого и непрямого протезирования керамическими вкладками. При прямом методе для лечения требуется одно посещение. При лабораторном (непрямом) методе подготовленные под вкладку полости закрываются временной пломбой (рис. 4). Важно подчеркнуть, что керамические вкладки могут быть индивидуализированы с помощью красок и подвергнуты глазуручному обжигу. Для этого способа протезирования требуется не менее двух посещений.

Celay-Vita-Keramic отличается очень высокой прозрачностью и предлагается в двух цветах. За счет очень сильного эффекта хамелеона этот материал, несмо-

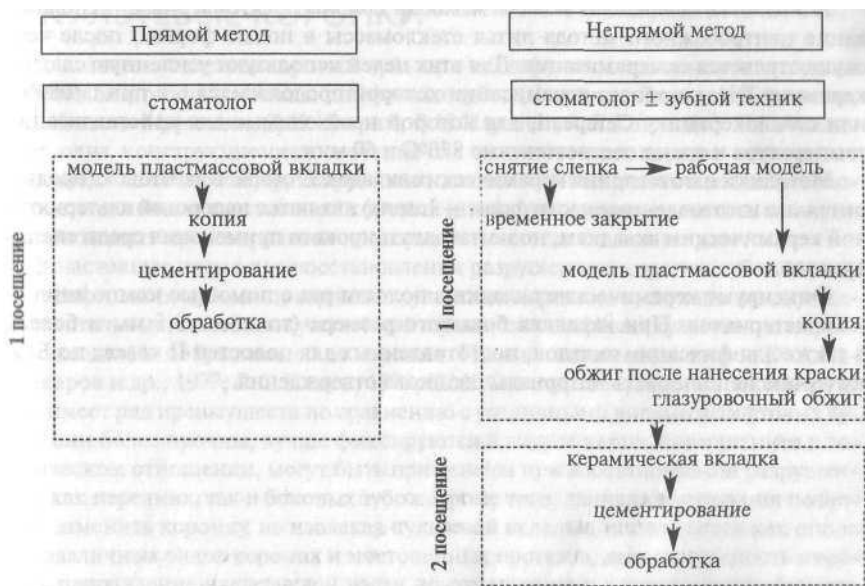


Рис. 4. Методы изготовления керамических вкладок по Celay-System (по A.Poschke)

тра на наличие только двух цветов, во всех случаях дает великолепный эстетический результат [A.Poschke, 1994].

Изготовление вкладки по системе Empress (Vivadent) предусматривает традиционное моделирование вкладки из воска с последующим помещением в специальную формовочную массу для получения полый формы. Затем промышленная керамическая заготовка, представляющая собой материал, содержащий кристаллы лейцита, равномерно и в большом количестве распределенные в стеклянной матрице, помещается в специальную печь, где при $t 1150^{\circ}\text{C}$ постепенно переходит в жидкое состояние, а затем под давлением в вакууме впрессовывается в полую форму вкладки (литьевое прессование).

Отметим, что использование безметалловой керамики empres позволяет изготавливать высокоточные, эстетичные, близкие по своей износостойкости естественным зубам зубопротезные конструкции: адгезивные облицовки, полуколонки, коронки, а также мостовидные протезы протяженностью промежуточной части не более одного зуба (Empress II, литьевая керамика). Точность краевого прилегания в таких конструкциях составляет 20-30 мкм. При этом данный материал можно подвергать обжигу несколько раз, а нанесение красителей и наслоение керамики может быть многократно повторено без опасения изменения общего цвета или нежелательной усадки [И.В.Михайлов, С.И.Козицина, В.Б.Кравцов и соавт., 2000].

Технология изготовления вкладок методом Lost wax предусматривает использование центробежного метода литья стекломассы в полые формы, после чего осуществляется ее керамизация. Для этих целей используют усиленную слюдой керамику Discor, процесс керамизации которой продолжается 6 ч при t 1080°C, или стеклокерамику Sagaréal, для которой необходимые для кристаллизации температура и время соответственно 870°C и 60 мин.

Методики изготовления керамических вкладок EgoSonic и заготовок (предварительно изготовленные части форм — Inserts) являются недорогой альтернативой керамическим вкладкам, но не находят широкого применения среди специалистов.

Фиксируют керамические вкладки в полости рта с помощью композиционных материалов. При вкладках большого размера (толщина 2,5 мм и более), а также для фиксации вкладок, подготовленных для полостей II класса по Блэку, лучше использовать материалы двойного отверждения.

2. КУЛЬТЕВЫЕ КОРОНКИ

Для восстановления коронки зуба при ее дефекте или полном отсутствии предложены различные виды штифтовых зубов (Ричмонд, Логан, А.А.Ахмедов, Л.В.Ильина-Маркосян, Д.Н.Цитрин, В.Н.Паршин, А.Я.Кац и др.). Их объединяет одна конструкционная особенность: искусственная коронка монолитно соединена со штифтом, фиксируемым в канале корня. При появлении необходимости замены искусственной коронки штифт приходится извлекать из корня и производить протезирование повторно, что иногда сделать не удается.

В настоящее время для восстановления разрушенных коронок зубов наряду со штифтовыми зубами применяют культевые коронки, состоящие из двух самостоятельных частей: искусственной культи со штифтом (культевая штифтовая вкладка) и покрывающей ее коронки. По мнению многих авторов [Х.А.Каламарков и др., 1977; В.С.Клюев, 1978; Ш.Х.Саакян, 1984; и др.], эта конструкция имеет ряд преимуществ по сравнению с различными видами штифтовых зубов: они более прочны, лучше фиксируются в канале корня, совершеннее в эстетическом отношении, могут быть применены при восстановлении разрушенных как передних, так и боковых зубов. Кроме того, данная конструкция позволяет заменить коронку, не извлекая культевой вкладки, используется как опора для различных видов коронок и мостовидных протезов, дает возможность изменять направление наддесневой части по отношению к корневому штифту, что можно использовать при лечении аномалий положения отдельных зубов.

В практической работе перед протезированием необходимо проводить клиническое и рентгенологическое обследования больных и исходить из следующих показаний к применению культевых коронок: отсутствие или дефекты коронок зубов различной этиологии (разрушение кариозным процессом, травмы, патологическая стираемость), при которых нельзя восстановить форму зуба пломбой, накладкой или искусственной коронкой, а также аномалии положения отдельных зубов. К корню предъявляются обычные требования, как при подготовке его к протезированию штифтовыми зубами. Эти требования хорошо описаны в учебной литературе [Я.М.Збарж, 1974; и др.]. Однако следует отметить, что применение культевых коронок возможно в тех случаях, когда корень прикрыт десной, так как за счет податливости слизистой оболочки ее легко удается отдалить механическим способом. При невозможности освободить поверхность корня механически можно использовать гингивэктомию [В.С.Клюев, 1978].

Противопоказанием к протезированию культевой коронкой следует считать искривление или непроходимость корня, небольшую его величину (длина, толщина), патологическую подвижность II-III степеней, неполное пломбирование корня, значительные изменения тканей пародонта при невозможности купирования патологического процесса. Корни зубов, сохранение которых не улучшает условия протезирования, также подлежат удалению.

Известны два способа изготовления штифтовых вкладок: прямой и обратный. Чаще применяется прямой способ, отличающийся простотой в мануальном выполнении, хорошими качественными показателями протезирования

и дешевизной, так как не требует наличия дорогостоящих слепочных материалов, изготовления огнеупорных моделей и т.п. Кроме того, при таком способе высвобождается время зубного техника от моделирования вкладки.

Применение прямого способа состоит из следующих этапов [Х.А.Каламкаров и соавт., 1977]:

- 1) обработка разрушенной коронки зуба;
- 2) калибрование (расширение) канала корня;
- 3) формирование дополнительной полости;
- 4) введение в канал воска и моделирование наддесневой (культевой) части вкладки;
- 5) отливка вкладки;
- 6) припасовка и фиксация культевой штифтовой вкладки в канале корня на висфат-цемент.

Уместно остановиться на некоторых важных в практическом отношении особенностях каждого из этапов.

Существует два способа обработки разрушенной части коронки зуба: первый предусматривает полное отсечение оставшейся части коронки зуба при любом состоянии ее стенок, второй рассчитан на частичное сохранение стенок, когда сошлифовывают только размягченные, хрупкие и истонченные ткани зуба. Мы в своей практике придерживаемся второго способа, так как оставшиеся стенки коронки зуба придают культе большую устойчивость.

Канал корня следует распломбировать на глубину, равную длине культы, покрытой коронкой, причем толщина стенки корня в наиболее тонких местах должна быть не менее 1,5 мм [А.С.Смирнов, 1976]. Раскрытие и расширение канала можно проводить борами различных фасонов и размеров под контролем рентгенограммы. Для предупреждения вращения штифта в канале и амортизации нагрузки целесообразно создать в устье канала дополнительную полость. Последняя формируется в вестибулооральном направлении, т.е. в направлении наибольшей толщины корня в этом участке. Дополнительная полость должна быть овальной формы. При ее формировании следует помнить, что небная стенка корней верхних передних зубов в пришеечной части толще вестибулярной. Полость следует создавать в основном за счет небной стенки. Глубина дополнительной полости не должна превышать 1,5-2 мм. Ширина ее в вестибулооральном направлении должна составлять 2-3 мм, в мезиодистальном направлении — быть не больше диаметра штифта [Х.А.Каламкаров, 1984].

Естественно, что подготовка канала корня в каждом зубе имеет особенности, обусловленные его анатомическим строением.

После подготовки канала его следует тщательно промыть раствором 3%-ной перекиси водорода или дистиллированной водой и приступить к моделированию вкладки из воска. Наши наблюдения показали, что для этих целей целесообразно использовать не только моделировочный воск для вкладок «Лавакс», но и синий моделировочный воск для мостовидных протезов, так как он также отличается минимальной усадкой и зольностью, а кроме того, при его использовании обеспечивается высокая чистота поверхности вкладки. Этот воск легко

обрабатывается шпателями и дает сухую невязкую стружку [А.К.Иорданишвили, В.М.Казырбаева, Т.В.Вольхина, 1988].

Необходимо над пламенем спиртовки размягчить палочку моделировочного носка и, вытянув его в виде конуса, ввести в канал и рукой плотно прижать к корню по направлению оси зуба. Затем срезать излишки воска разогретым шпателем, оставляя воск для моделирования наддесневой части вкладки. Следует отметить, что при моделировании культы изменение угла наклона культы в продольной оси корня не должно превышать 15° [И.Соатов, 1981]. После завершения моделирования вкладки ее охлаждают водой и выводят из полости рукой или за металлический штифт, который предварительно вводят через всю толщину вкладки. Затем вкладка передается в зуботехническую лабораторию, где ее переводят в металл, для чего можно использовать различные сплавы: хромо-никелевый, КХС, золото-платиновый и серебрено-палладиевый. Культевая штифтовая вкладка, изготовленная из быстротвердеющей пластмассы, также обладает вышеперечисленными преимуществами. Однако следует учитывать, что изготовление вкладок из пластмассы противопоказано для корней, имеющих поддесневые и придесневые разрушения, поскольку пластмасса, соприкасаясь с десной, может вызывать краевой пародонтит [Е.И.Гаврилов, 1984]. Кроме этого, культю зуба можно моделировать из серебряной амальгамы.


Для облегчения работы врача при изготовлении культовых коронок А.Т.Зелинский в 1972 г. предложил использовать стандартный штифт с пластмассовой головкой.

Припасовка отлитой вкладки не представляет затруднений и не занимает много времени, что обеспечивается усадкой металла, объемным сокращением вкладки, точностью литья. После фиксации вкладки на унифас или висфат-цемент в это же посещение получают слепки для изготовления покрывной конструкции: пластмассовой, комбинированной, фарфоровой, металлокерамической или металлической коронки (рис. 5).

Для рационального восстановления разрушенной коронковой части многокорневых зубов В.Н.Копейкин, М.В.Малик и В.И.Салиев (1987) предложили новую конструкцию цельнолитой коронки. Коронка состоит из двух разъемных деталей: частичной культы со штифтом, укрепляемым в одном из каналов многокорневого зуба, и собственно коронки со штифтом, укрепляемым в другом канале этого же зуба, имеющей углубление, точно соответствующее форме частичной культы (рис. 6).

Предлагаемая конструкция может быть использована при любых дефектах коронковой части (в том числе и ниже уровня десны), изготовлена из любых литевых сплавов. Более удобным и практичным авторы признают серебрено-палладиевый сплав благодаря легкости его обработки, выраженному антибактериальному и противовоспалительному действию в полости рта. Предлагаемая ими конструкция применима даже в случае разъединения корней при их достаточной мощности и отсутствии вторичной деформации.

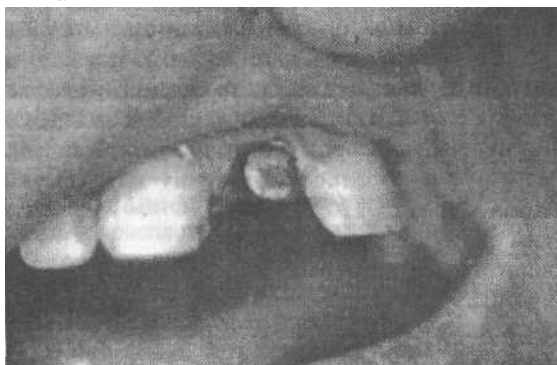Такая конструкция имеет ряд преимуществ перед другими конструкциями, применяемыми для этой цели. Она позволяет восстанавливать разрушенную



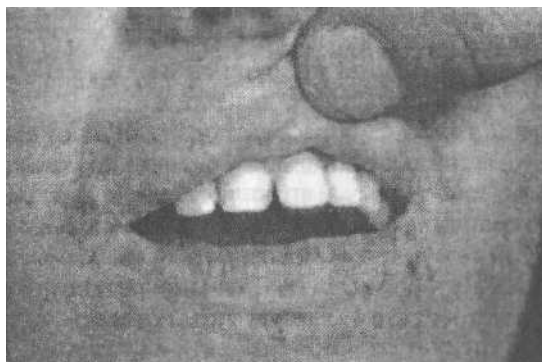
a

b

c



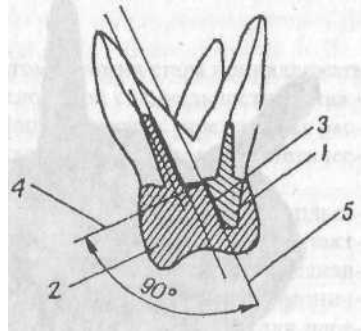
d



e

Рис. 5. Восковая модель культевой вкладки (а), культевая вкладка из металла после литья (b), культевая вкладка после удаления литника (с), культевая вкладка фиксирована в канале корня зуба (d) и на нее фиксирована покрывная конструкция (е)

Рис. 6. Схема цельнолитой коронки для многокорневых зубов в разрезе по В.Н.Копейкину, М.В.Малику и В.Н.Салиеву 1 - частичная кулья со штифтом, укрепляемым в одном из каналов многокорневого зуба; 2 — собственно коронка со штифтом, укрепляемым в другом канале этого же зуба; 3 — сторона частичной культы, прилежащая к штифту коронки (должна быть параллельна оси штифта коронки); 4 — перпендикуляр к оси штифта коронки и клинии, проведенной вдоль стороны частичной культы, прилежащей к штифту коронки; 5 — линия, проведенная вдоль стороны частичной культы, прилежащей к штифту коронки. Угол между линиями 4 и 5 должен составлять 90°



коронковую часть многокорневых зубов и использовать для этого любые непараллельные каналы зуба на максимальную глубину. Дополнительная фиксация собственно коронки, помимо корневого штифта, на частичной культе, укрепленной также посредством штифта в другом канале, исключает смещение коронки при жевании, что препятствует ее расцементировке. Конструкция способствует равномерному распределению жевательного давления между корнями зуба, что препятствует раскалывающему действию жевательного давления на корни в области бифуркации и повышает прочность соединения коронки и корней. Она позволяет использовать разъединенные корни многокорневых зубов с непараллельными каналами [В.Н.Копейкин и соавт., 1987].

Авторы предлагают следующую методику изготовления. Цельнолитую коронку для многокорневых зубов выполняют в два посещения. При первом посещении оценивают каналы зуба, которые будут использовать для фиксации коронки. Как правило, на молярах верхней челюсти под штифт собственно коронки выбирают небный канал как более мощный и длинный, а для штифта частичной культы — медиально-щечный канал. Но можно использовать каналы в любой комбинации. Это зависит от их величины, расположения корней в зубном ряду, наличия вторичных деформаций и соблюдения эстетических требований (наличия облицовки на коронке). На первом и втором молярах нижней челюсти для штифта частичной культы можно использовать медиально-щечный либо медиально-язычный каналы, а для штифта коронки — дистальный. Каналы расширяют или просверливают фиссурным бором на $1/2-1/3$ их длины. Припасовывают в них пластмассовые штифты, изготовленные из полимеризованной пластмассы (расцветки от норакрила, базиса старых съёмных протезов и др.). Штифты должны свободно вводиться в каналы. Затем приступают к моделировке частичной культы из пластмассового теста на припасованном и введенном в канал штифте. После полимеризации быстротвердеющей пластмассы заготовку обрабатывают фасонными головками, придавая ей нужную форму. При этом необходимо соблюдать важное условие: сторона частичной культы,

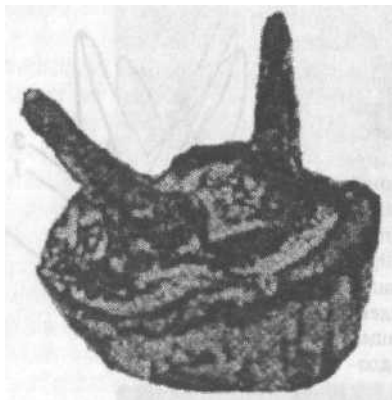

Рис. 7. Цельнолитая коронка для многокорневых зубов по В.Н.Копейкину и соавт.

прилежащая к штифту коронки или к каналу, выбранному для штифта коронки, должна быть параллельна ему (рис. 6), или же угол, образованный линией, перпендикулярной оси штифта коронки и опущенный на линию, проведенную вдоль стороны частичной культи, прилежащей к штифту коронки, должен составлять не менее 90° . Остальные стороны частичной культи сводятся слегка на конус. Изготовленную таким образом из быстротвердеющей пластмассы частичную культю фиксируют в канале зуба любой пастой, применяемой для временной фиксации (репин, дентин, дентол), и смазывают тонким слоем вазелина. Аналогично из пластмассового теста моделируют собственно ко-

ронку. При этом частичная культя оказывается внутри собственно коронки, в которой будет углубление для нее. При условии соблюдения параллельности штифта собственно коронки и стороны частичной культи, прилежащей к этому штифту (о чем говорилось выше), коронка легко снимается с зуба. Ее можно моделировать, создавая анатомическую форму зуба, или изготавливать с углублением для облицовки. Если данный зуб предполагается использовать в мостовидном протезе, то коронку изготавливают цилиндрической формы. После уточнения границ частичной культи и собственно коронки воском непосредственно на зубе обе детали передают в лабораторию, где их переводят в металл. При втором посещении последовательно припасовывают и фиксируют в канале зуба цементом штифт частичной культи и собственно коронку со штифтом.

По данным авторов, в функциональном отношении конструкции цельнолитой коронки для многокорневых зубов полностью соответствуют интактному многокорневому зубу, равномерно передавая жевательное давление на пародонт и полностью восстанавливая анатомическую форму зуба (рис. 7).

Резюмируя вышеизложенное, можно заключить, что культевые штифтовые вкладки с искусственными коронками отвечают всем требованиям зубопротезирования: эстетическим, функциональным и профилактическим. При учете показаний к их применению, грамотном конструировании культевых вкладок и изготовлении покрывных конструкций в тканях пародонта не возникает каких-либо патологических изменений.

3. ВИНИРЫ

В настоящее время в России эстетическая стоматология стала принадлежать к числу наиболее быстро развивающихся разделов этой специальности. С каждым годом в стоматологических лечебно-профилактических учреждениях растет количество лечебных процедур, относящихся к исключительно эстетическим работам. К их числу следует отнести изготовление виниров.

Винир — микропротез из фарфора, светоотверждаемого материала или пластмассы, покрывающий вестибулярную, обе аппроксимальные (чаще до контактных пунктов) поверхности, при необходимости режущий край зуба, восстанавливающий анатомическую форму и цвет зуба, позволяя последнему гармонично «войти» в зубной ряд. Виниры изготавливают преимущественно для передней группы зубов с целью восстановления эстетики зубных рядов и лица.

Основными показаниями для использования виниров являются:

- откол угла коронки зуба, если дефект занимает более 1/3 коронки зуба;
- изменение окраски (цвета) коронковой части зуба, в том числе обусловленное девитализацией пульпы;
- некариозные поражения зубов (гипоплазия, флюороз и др.);
- диастема и тремы;
- аномалии формы, размера и положения коронки зуба;
- дистопия зуба;
- неполноценное ранее проводившееся лечение зубов (несостоятельные большие пломбы, большие пломбы измененного цвета).

Относительными противопоказаниями к изготовлению виниров считают патологию прикуса, парафункции жевательных мышц (бруксизм), снижающийся прикус, детский возраст, неудовлетворительную гигиену полости рта, вредные привычки (лущить семечки, перекусывать нитки или рыболовную леску, удерживать мундштук и др.).

Следует подчеркнуть, что при диагностировании изменения окраски (цвета) коронковой части зуба необходимо вначале решить вопрос о нормализации цвета коронки зуба с помощью известных методик отбеливания. Лишь при невозможности или малоэффективности этой процедуры приступать к изготовлению виниров. Кроме этого, перед изготовлением виниров, особенно при гипоплазии и флюорозе, следует убедиться в достаточной толщине эмали и состоятельности дентина. В.Виллерсхаузен-Ценхен и К.Эрнст (1999) отмечают, что зубы с большими «фторидными» пятнами не являются хорошими кандидатами для использования виниров, так как эти зубы, с их множественными отложениями фторидов, редко можно правильно протравить. Поверхности обычно остаются неподходящими для прикрепления виниров.

Впервые описали возможность эффективного применения фарфоровых виниров R.Simonsen и R.Calamia (1983). В последующем для изготовления виниров стали использоваться полимерные материалы с помощью прямого, непрямого или комбинированного способа [A.C.Meijering, F.J.Roeter, J.Mulder,

Н.Н.Среугерс, 1997; Е.Д.Кучумова, О.А.Краснослободцева, Т.В.Порхун, М.Д.Жаворонкова, 1998].

При использовании прямого способа виниры изготавливаются непосредственно в полости рта из полимерных, композиционных, лучше — светоотверждаемых материалов.

В своей клинической работе для изготовления виниров прямым способом мы широко используем материалы фирмы 3М, а именно светополимеризуемые реставрационные материалы Filtek Z250, Filtek A110, Filtek P60, Filtek flow, Masking agent, Valux Plus, Silux Plus, а также необходимые для этого способа многоцелевой праймер Scotchbond Multi-Purpose Plus и многоцелевой стоматологический адгезив Single Bond. После окончательной светополимеризации виниры обычно шлифуем алмазными и карбидо-вольфрамовыми (12, 32 граней) борами, а также дисками для шлифовки и полировки Sof Lex.

При изготовлении прямым методом виниров из указанных светоотверждаемых материалов желательно изолировать операционное поле с помощью коффердама. При подготовке полости под винир целесообразно удалить минимально возможное по объему количество зубной ткани. Протравочный гель Scotchland наносится на эмаль и дентин на 10-15 секунд, после чего смывается также в течение 10-15 секунд. Излишки влаги необходимо удалить, но поверхность твердых тканей должна оставаться увлажненной. Затем на протравленные эмаль и дентин специальной кисточкой наносятся два слоя Single Bond, который втирается в ткани протезного ложа, подсушивается слабой струей воздуха в течение 2-5 секунд и фотополимеризуется в течение 10 секунд. После этого с помощью фотополимеризующихся композиционных пломбирочных материалов соответствующего цвета и оттенка изготавливается винир.

При непрямом способе виниры изготавливает зубной техник в зуботехнической лаборатории на моделях челюстей, полученных по двухслойным (комбинированным) слепкам, из фарфора, стандартных искусственных зубов, светоотверждаемых материалов или пластмасс горячего отверждения с применением системы Сегес-3.

Большой надежностью и эстетикой обладают виниры, изготовленные из фарфора. Опишем особенности бондинга фарфоровых виниров. Внутренняя поверхность винира должна быть предварительно обработана в зуботехнической лаборатории плавиковой кислотой (HF). Затем рабочую поверхность винира необходимо покрыть керамическим праймером Scotchland и просушить в течение 5 секунд. Протезное ложе на зубе очищают суспензией пемзы, промывают и высушивают. После припасовки винира отделяют соседние зубы с помощью прозрачных матричных полос. Осуществляют протравливание гелем Scotchland протезного ложа (эмали и дентина) в течение 15 секунд и его смывание в течение 15 секунд. Излишки влаги удаляют, но протезное ложе оставляют слегка увлажненным. Наносят специальной кисточкой два слоя адгезива Single Bond (втирая последний), высушивают слабой струей воздуха в течение 2-5 секунд, фотополимеризацию в этом случае не производят. Наносят на протравленную и силанизированную поверхность винира кисточкой один слой адгези-

ва Single Bond и тщательно высушивают. Фотополимеризацию также не проводят. Внутреннюю поверхность винира покрывают композиционным цементом 3 M Oral, осторожно устанавливают винир на протезном ложе, излишки цемента удаляют и осуществляют фотополимеризацию, которую желательно начать с придесневой области, переходя к экватору, а затем к режущему краю. Инструкции фирмы 3M не допускают во время фотополимеризации соприкосновения световода с поверхностью винира.

Фиксацию микропротеза (винира из фарфора и других материалов) можно также осуществить композитным цементом 3M Relay X ARC, который обеспечивает прочную адгезию с металлом, фарфором, предварительно полимеризованным композитом и тканями зуба. Relay X ARC отлично совместим с адгезивом 3M tm Single Bond Dental Adhesive.

Для изготовления виниров непрямым способом также эффективно применение системы Artglass (Heraeus Kulzer). Препарирование зубов осуществляют по традиционной технологии с сохранением контактного пункта на естественном зубе или на винире, избегая острых углов поднутрений. Получают рабочий (комбинированный) и вспомогательный слепки и определяют центральное соотношение зубных рядов и необходимый цвет винира.

В зуботехнической лаборатории после получения модели отмечают границу препарирования карандашом и устраняют на ней имеющиеся поднутрения с помощью воска или светоотверждаемого материала Bloeset. Затем путем использования изолирующего карандаша Insulating-pen-1 поверхность модели дважды кондиционируют с промежутком 15 с, после чего, используя Insulating-pen-2, вновь изолируют гипсовую поверхность.

Моделирование винира (с послышной полимеризацией!) начинают с нанесения Artglass margin в виде полумесяца в придесневой области с последующей полимеризацией в аппарате Uni XS (90 с). Затем наносят соответствующего цвета Artglass dentin и создают форму зуба, так чтобы осталось место для моделирования режущего края из Artglass enamel.

Для создания более темных виниров можно применять Artglass opaque соответствующего цвета.

Индивидуальность виниру придает применение прозрачных раскрашивающих масс (от ET-1 до ET-6), а также раскрашивающих жидкостей Artglass cre-active (от CF1 до CF-10). По готовности винир полимеризуют 3 мин в аппарате Uni XS, после чего отделяют его твердосплавными фрезами, шлифуют и полируют щеточками и силиконовыми полирами (набор Verol) с использованием полировочной пасты HP-Paste.

Перед фиксацией винира на 2 bond 2 необходимо с помощью жидкости Artglass liquid кондиционировать его поверхность, прилежащую к протезному ложу зуба.

Комбинированный способ предусматривает изготовление винира в зубопротезной лаборатории на моделях с последующей примеркой заготовок в полости рта или, чаще, осуществляют изготовление винира в полости рта из композита с последующим его отделением от непротравленной коронки зуба. Отделка,

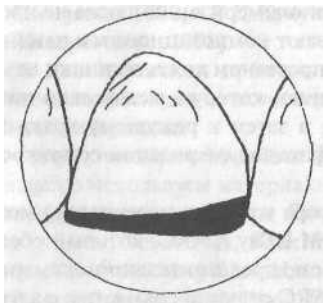


Рис. 8. Изготовление винира с сохранением контактного пункта и при планировании его создания с участием микропротеза

шлифовка и полировка такой заготовки выполняется в зуботехнической лаборатории.

Для изготовления виниров из фарфора и пластмасс горячего отверждения всегда применяют непрямой способ. При этом виниры из фарфора изготавливают традиционным способом: путем обжига фарфора на платиновой (золото-платиновой) фольге или огнеупорной модели. Виниры из пластмасс горячего отверждения изготавливают путем замены восковой композиции на пластмассу также традиционным способом.

В практике стоматологов наиболее широко виниры изготавливают прямым способом из светоотверждаемых материалов. Это наиболее дешевый, высокоэстетичный способ, позволяющий изготовить винир в одно посещение.

Для изготовления винира, в зависимости от состояния твердых тканей причинных зубов, может использоваться инвазивная и неинвазивная техника подготовки поверхности коронки зуба под винир.

Этапы неинвазивной и инвазивной техники подготовки коронки зуба под винир подробно описаны Е.Д.Кучумовой, О.А.Краснослободцевой, Т.В.Порхун и М.Д.Жаворонковой (1998) и предусматривают следующее.

Неинвазивная техника: 1 — очистка эмали зуба щеткой с пастой; 2 — изоляция зуба или зубов коффердамом или рабердамом; 3 — протравливание эмали 40% фосфорной кислотой в течение одной минуты; 4 — промывание поверхности протравливаемого участка зуба струей воды в течение 20 с; 5 — высушивание эмали воздухом; 6 — аппликация эмалевого адгезива; 7 — фиксация готового винира или изготовление его из композиционного материала.

Инвазивная техника: 1 — нанесение контрольных бороздок для слежения за толщиной препарирования специальными борами, которые называются определителями глубины; 2 — обработка придесневого или поддесневого края зуба на шейке, если его основа бесцветна, в форме минивыточки в четверть круга одновременно с препарированием вестибулярной поверхности шейки; 3 — создание проксимальных границ в виде ограничительных пазов в пределах видимости без нарушения проксимального контакта; 4 — завершение препарирования вестибулярной поверхности с сохранением естественной выпуклости зуба; 5 — укорачивание режущего края и создание крутого наклона, обращенного вниз к оральной стороне, чтобы подготовить пространство, которое необходимо для наслаивания и обеспечения полупрозрачности режущего края (приблизительно 1,5 мм); 6 — создание горизонтального желобка посередине между вестибулярной и оральной поверхностями зуба. Этот желобок играет поддерживающую

и стабилизирующую роль; 7 — затем техника подготовки зуба происходит по тем же этапам, что и при неинвазивной методике.

Е.Д.Кучумова и соавт. (1997) подчеркивают, что «оконный» способ препарирования (т.е. без дальнейшего покрытия режущего края) применяется редко, когда режущий край имеет большую толщину, незначительно выступает, при отсутствии парафункций жевательных мышц, а также когда нет необходимости изменять положение края ни в вертикальном, ни в горизонтальном направлении, что встречается у клыков или премоляров.

Отметим, что одонтопрепарирование под винир можно осуществлять с сохранением естественного контактного пункта или при планировании его создания с участием винира (рис. 8).

D.Carber (1993), P.A.Brunton, N.H.Wilson (1998) отмечают, что при любой технике изготовления виниров основные моменты подготовки должны быть направлены на создание объектов минимального размера и толщины, что важно для оптимальной эстетики и предотвращения осложнений в ближайшем периоде.

Учитывая, что оптическая анизотропия дентина влияет на показатель светлоты коронки, врачу-стоматологу при проведении реставрационных работ композиционными материалами необходимо разбираться в вопросах, касающихся оптических свойств твердых тканей зуба, и, соответственно, в адекватном подборе тех или иных оттенков материалов для восстановления коронковой части зуба. Исследования В.Н.Грисимова (1996-1999) показали, что взаимодействие оптической анизотропии дентина с различной ориентацией дентинных трубочек и формой коронки может оказывать влияние на эстетику зуба, приводя к увеличению или уменьшению показателя светлоты его коронки. Результат такого взаимодействия автор наблюдал в виде более выраженной светлоты резцов по сравнению с клыками и премолярами. Поэтому учет природы такого феномена может подсказать врачу решение вопроса о выборе опаловых или полупрозрачных оттенков материала для реставрации зубов различных анатомических групп у одного и того же пациента [В.Н.Грисимов, 1999].

4. МЕТАЛЛОКЕРАМИЧЕСКИЕ ЗУБНЫЕ ПРОТЕЗЫ

В настоящее время с применением керамики изготавливают как микропротезы (вкладки inlay, onlay, overlay, veneer-коронки), так и цельнокерамические протезы (системы Hi-Ceram, In-Ceram, Celay-sistem, Impress-ceramic Procera). Однако в широкой стоматологической практике из современных конструкций несъемных зубных протезов наибольшее распространение получили металлокерамические коронки и мостовидные протезы. Это обусловлено их достаточной прочностью, высокими эстетическими свойствами, индифферентностью к тканям полости рта, химической стойкостью, возможностью конструирования при точном воспроизведении рельефа жевательной поверхности и расположении края коронки на заданном уровне, плотном охвате шейки зуба, а также возможности восстановления жевательной эффективности до 90-100% с использованием мостовидных протезов большой протяженности. Техника их изготовления предусматривает получение цельнолитых металлических каркасов, облицованных фарфором.

Показаниями к применению металлокерамических коронок и мостовидных протезов являются:

1. Дефекты или аномалии развития коронковой части зуба различной этиологии (травма, кариес, некариозные поражения и др.), когда их невозможно устранить путем пломбирования или микропротезирования, в том числе с применением светоотверждаемых композиционных материалов.
2. Эстетический дефект коронковой части зуба (изменение цвета, потеря блеска, множественные пломбы и др.), когда его невозможно устранить путем отбеливания зуба, изготовления винира или с использованием светоотверждаемого пломбировочного материала.
3. Дефекты зубных рядов.
4. Наличие ранее изготовленных несъемных зубных протезов, не отвечающих медицинским, функциональным или эстетическим требованиям.

Абсолютно противопоказано изготовление металлокерамических зубных протезов у детей и подростков на недепульпированные зубы, что связано с профилактикой возникновения пульпита после одонтопрепарирования. Это противопоказание обусловлено как величиной полости зуба, ее топографией у детей и подростков, так и глубиной сошлифовывания твердых тканей зуба.

К относительным противопоказаниям следует отнести:

- 1) бруксизм;
- 2) патологию прикуса;
- 3) пародонтит и пародонтоз тяжелой степени;
- 4) патологическую стираемость твердых тканей зубов.

Подчеркнем, что при выборе конструкции зубного протеза подход должен быть индивидуальным. После специальной ортопедической или ортодонтической подготовки, восстановления необходимого межальвеолярного расстояния, комплексного лечения заболеваний пародонта и др. можно создать условия для применения металлокерамических коронок и мостовидных протезов.

Следует также помнить, что металлокерамические протезы могут быть изготовлены лишь в тех случаях, когда после специальной подготовки полости рта к протезированию межжкклюзионное пространство составляет не менее 1,5 мм. Межжкклюзионное пространство 1,5-2 мм является наиболее оптимальным, так как позволяет создать требуемые жевательную поверхность и режущие края передних зубов и добиться необходимого цвета при нанесении фарфоровой массы на металлический каркас. Кроме того, высота коронковой части зуба после одонтопрепарирования не должна быть менее 4 мм (до одонтопрепарирования — не менее 6 мм), что необходимо для профилактики расцементировок металлокерамических конструкций. Также необходимо учитывать протяженность включенных дефектов. Целесообразно, чтобы протяженность возмещаемых дефектов зубного ряда составляла 2-3 зуба при использовании благородных металлов и не более 4 зубов — при использовании для металлического каркаса неблагородных металлов. Причем, чем выше коронковые части опорных зубов, тем больше возможность увеличения протяженности промежуточной части металлокерамического мостовидного протеза. Это необходимо для обеспечения профилактики сколов керамической облицовки, обусловленной возможными деформациями промежуточной части металлического каркаса готового металлокерамического протеза.

В тех случаях, когда врач-стоматолог-ортопед при выборе конструкции металлокерамического зубного протеза забывает о существующих противопоказаниях к их применению, а также общепринятых противопоказаниях к изготовлению мостовидных протезов и приступает к зубному протезированию без соответствующей подготовки полости рта, это обычно приводит в непосредственный или отдаленный период после протезирования к осложнениям в виде возникновения хронических периапикальных очагов инфекции, сколов керамической облицовки, расцементировке конструкции, обострению заболеваний пародонта и другим осложнениям.

Одонтопрепарирование (ОП) определяют как механический процесс удаления ручным или машинным способом поврежденных, нежизнеспособных или мешающих протезированию твердых тканей зуба [Г.П.Большаков, 1999]. При изготовлении металлокерамических зубных протезов (МЗП) ОП предусматривает необходимость создания кругового уступа при равномерном значительном сошлифовывании твердых тканей по всей поверхности коронки опорного зуба при минимальном повреждении десны и тканей десневого желобка.

Г.П.Большаков (1999) справедливо подчеркивает, что эту операцию, характеризующую обманчивой внешней простотой и сравнительно недлинную во времени, следует рассматривать как сложное, порой весьма мощное и небезопасное для тканей зуба травматическое воздействие.

Практический опыт показывает, что без наличия хорошего освещения, турбинной и механической бормашины, возможности адекватного обезболивания и охлаждения операционного поля, ассортимента алмазных и твердосплавных боров и фасонных головок процесс ОП под МЗП грамотно в короткий срок осуществить сложно или невозможно вообще.

Для обезболивания при ОП использование карпулированных местных анестетиков в большинстве стоматологических лечебно-профилактических учреждений России скорее стало правилом, чем исключением. Число этих препаратов для местного обезболивания с учетом аналогов, выпускаемых разными фирмами с использованием оригинальных коммерческих названий, исчисляется десятками.

Нам представляется, что в арсенале врача-стоматолога всегда должно быть несколько наименований местных анестетиков (на основе лидокаина, артикаина и мепивокаина) для возможности выбора препарата с учетом индивидуальных особенностей состояния здоровья пациента.

Преимущество использования карпулированных местных анестетиков в клинике ортопедической стоматологии при ОП — это быстрое наступление глубокой анестезии (в течение 4-5 мин), большая продолжительность действия (до 40-50 мин и более), а также в большинстве случаев достаточность инфильтрационной техники выполнения анестезии. В своей практической работе мы смогли убедиться в удобстве и эффективности применения препарата ультракаина производства фирмы Noeschst (Германия). Действующим началом препарата является местноанестезирующее средство амидного типа артикаин, который в 6 раз эффективнее новокаина и в 1,5 раза — лидокаина. В целях ОП можно применять как ультракаин D-C с содержанием вазоконстриктора адреналина (1:200 000), так и ультракаин D-C форте с содержанием вазоконстриктора в соотношении 1:100 000. В случае использования для ОП традиционных анестетиков (лидокаин и др.) повысить обезболивающий эффект можно применением проводниковой техники анестезии и интралигаментарной анестезии. При последней анестетик вводится тонкой иглой непосредственно в круговую связку зуба.

Особенно удобно проводить обезболивание с помощью компьютерной системы для местной анестезии — WAND, представленной на мировом стоматологическом рынке в 1998 г. фирмой Milestone Scientific. Конструкция WAND представлена основным компактным прибором, состоящим из рабочего блока с микропроцессором и индикаторами управления, ножной педали управления, сетевого шнура и набора одноразового инструмента. Вместо шприца врач получил в руки наконечник в виде авторучки с одноразовой иглой. Устройство позволяет свободно выполнять любые местные инъекционные анестезии на челюстях, в том числе и интралигаментарную, делает их абсолютно безболезненными и за счет встроенной функции аспирации, выполняемой автоматически, позволяет избежать возникновения гематом.

При отсутствии WAND можно применять инструмент для всех видов анестезии Ситоджект (Heraeus Kulzer), использование которого обеспечивает наступление анестезии уже через 30 с.

Последовательность сошлифовывания твердых тканей зуба может быть произвольной и выполняться по усмотрению специалиста, если он имеет соответствующий навык в соблюдении при ОП точности глубины препарирования, необходимой для достижения надлежащего протезного ложа под МЗП и обеспече-

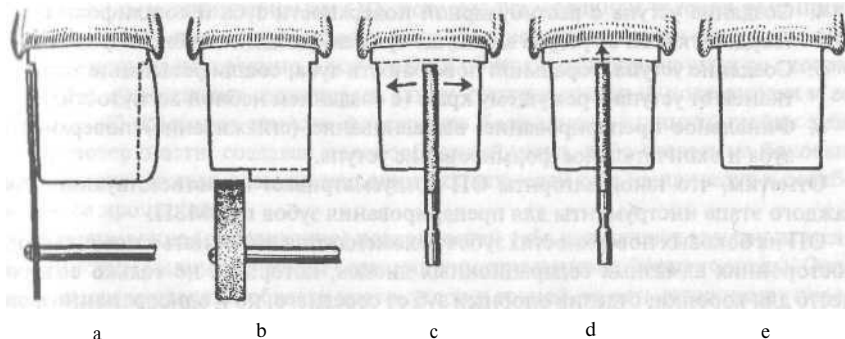


Рис. 9. Последовательность препарирования опорного зуба по С.И.Абакарову: а — сепарация проксимальных поверхностей; б — укорочение коронковой части на 1/5 высоты; с - препарирование вестибулярной и оральной поверхностей; д — доведение пришеечного уступа до заданного уровня; е — опорный зуб после завершения препарирования

ния его высоких эстетических свойств при сохранении достаточной длины и площади поверхности обработанного зуба, а также величины угла конвергенции его апроксимальных стенок ($5-10^\circ$) и позиции режущего края препарированной культи зуба, обеспечивающей оптимальную эстетику, ретенцию и функцию МЗП. Обычно в таких случаях опытные врачи-стоматологи-ортопеды ориентируются на соседние зубы, расположение их режущего края и жевательной поверхности, а также зубы-антагонисты. Если же ОП должны подвергнуться и соседние зубы, то зуб, служащий ориентиром, обычно обрабатывается последним или используется методика ОП половины зуба (сначала сошлифовывается половина последнего зуба, а затем зуб, служащий ориентиром для ОП, препарировается полностью).

Однако методика произвольного ОП (по усмотрению врача-стоматолога-ортопеда) хороша для опытных специалистов. Для начинающих врачей-стоматологов лучше всего четко знать и соблюдать этапы ОП. О необходимости придерживаться определенной последовательности (рис. 9) при ОП говорит большинство специалистов [В.Н.Копейкин, 1993; ХА.Каламкар, 1996; С.И.Абакаров, 1994 и др.]. Тем более что в клинической практике часто возникают ситуации, когда ориентир для препарирования может отсутствовать. Например, при повторном протезировании после снятия прежних коронок и мостовидных протезов или при протезировании пациентов, у которых имеющиеся в полости рта коронковые части зубов неполноценно восстановлены стоматологом-терапевтом композиционными материалами, вкладками и т.п.

Большинство специалистов рекомендуют следующий алгоритм ОП:

1. Сепарация апроксимальных поверхностей зуба.
2. Создание уступа с апроксимальных сторон под углом 90° .
3. Укорочение коронки зуба по высоте на $1/5-1/4$ (1,5-2 мм).

4. Создание уступа с вестибулярной поверхности зуба и сошлифовывание твердых тканей от уступа к режущему краю (создание губной кривизны).
5. Создание уступа с оральной поверхности зуба, сошлифовывание твердых тканей от уступа к режущему краю (с созданием небной вогнутости).
6. Финальное препарирование: выравнивание (сглаживание) поверхности зуба и окончательное формирование уступа.

Отметим, что такой алгоритм ОП предусматривает и соответствующие для каждого этапа инструменты для препарирования зубов под МЗП.

ОП на боковых поверхностях зубов рекомендуется выполнять с помощью односторонних алмазных сепарационных дисков, которыми не только создают место для коронки, отделив опорный зуб от соседнего, но и одновременно формируют уступ (90°), который обычно на 0,5-1 мм не доводят на этом этапе до десневого края. Для целей сепарации также можно использовать алмазные боры в форме торпеды, иглы, а также тонкие фиссурные с закругленным концом боры из карбида вольфрама.

Работу на режущем крае начинают с нанесения на него ориентировочных насечек алмазным бором диаметром 1,5-2 мм, после чего укорачивают режущий край с помощью торпедовидной алмазной головки, цилиндрического алмазного бора или другого инструмента на заданную величину (1/5-1/4 высоты коронковой части зуба).

На вестибулярной (оральной) поверхности вначале формируют на расстоянии 0,5-1 мм от десневого края с помощью обратноконического алмазного бора уступ (бороздку) глубиной около 1 мм, а затем с помощью торпедовидной или конической алмазной головки с закругленным концом сошлифовывают твердые ткани по всей вестибулярной (оральной) поверхности от дна уступа к режущему краю с созданием губной кривизны на вестибулярной поверхности и небной вогнутости — на оральной поверхности зуба. Сошлифовывание вестибулярной поверхности коронки зуба по плоскости (без создания вестибулярной кривизны) может увеличить конусность зуба, а также не обеспечить четкого положения режущего края культи, что приведет к чрезмерному увеличению МЗП в области его режущего края. Кроме того, такое ОП чревато вскрытием полости зуба и травмированием пульпы. Небную вогнутость удобнее формировать алмазной или шлифовальной головкой в виде груши. Отметим, что если препарирование вестибулярной поверхности зуба проводить при помощи создания направляющих канавок заданной глубины, которые формируются алмазными борамы с известной калиброванной глубиной режущей поверхности, то режущий край препарированной культи устанавливается в правильное положение, выгодное для эстетических, окклюзионных и ретенционных условий, а также исключается чрезмерная конусность препаровки и плоское сошлифовывание вестибулярной поверхности, опасное для пульпы из-за возможности ее травмы.

Следует также заметить, что, сошлифовывая твердые ткани с оральной поверхности передних зубов с самого начала ОП из-за неудовлетворительных анатомических условий, можно создать излишнюю конусность культи, что неблагоприятно повлияет на ретенцию и фиксацию МЗП. В таких случаях необходи-

мо прибегать к таким приемам ОП, которые бы улучшили условия ретенции. К ним следует отнести шлифование оральной поверхности так, чтобы она была выровнена посередине, а уступ у этой поверхности формируется со скосом края. Это существенно увеличивает длину культы с оральной поверхности и ее площадь. С помощью тонкого фиссурного бора можно удлинить шейку зуба с этой поверхности, создавая желобообразный уступ, либо создать на боковых поверхностях культы пазы на всю длину культы, если они не приведут к ослаблению ее прочности.

Выравнивание (сглаживание) поверхностей зуба выполняют алмазным мелкозернистым цилиндрическим бором или инструментом в форме торпеды. Особое внимание уделяют области краев, углов и граней, то есть сглаживают переходные поверхности и устраняют нависающие края и зоны поднугрения. Одновременно выполняют окончательное формирование уступа. При этом для защиты десневого желобка в него можно поместить непропитанную ретракционную нить или использовать механический ретрактор-протектор. При формировании уступа по всем поверхностям коронковой части зуба уточняют его форму, ширину и расположение по отношению к десневому краю (поддесневое, над десной, на уровне десны). Обычно форма и ширина уступа зависят от состояния тканей краевого пародонта и анатомических особенностей строения зубодесневого прикрепления, с учетом которых определяют конструктивные особенности металлокерамической коронки, особенно ее замыкающего края. Например, при создании уступа под углом 90° используют торцевые боры, диаметр которых соответствует ширине уступа. Окончательное формирование уступа проводят на малых оборотах бормашины, стараясь минимально травмировать десневой край и зубодесневой желобок. Этому помогает постоянный контроль за глубиной и расположением зубодесневого желобка, проводимый с помощью градуированного зонда, используемого врачами-пародонтологами.

При ОП обязательно использование хорошо центрированного инструментария (боров) с известным диаметром, что повышает точность ОП и уменьшает раздражение пульпы зуба и травму его твердых тканей, а также использование достаточного водяного охлаждения (около 40-60 мл/мин), что благоприятно сказывается на состоянии пульпы зуба после одонтопрепарирования.

Считаем необходимым остановиться еще на двух вопросах, важных при осуществлении ОП. Это вопрос о допустимой величине конвергенции стенок препарированного зуба, а также вопрос о форме и месторасположении уступа или замыкающем крае шлифования.

Все стоматологи-ортопеды единодушно указывают на то, что препарированные зубы под металлокерамические коронки должны по возможности сохранять анатомическую форму своей коронковой части, но в уменьшенном размере. При этом созданная культа зуба должна быть конической формы, что обеспечивает беспрепятственную припасовку каркаса МЗП, а потом — припасовку и цементировку готовой конструкции МЗП. Это исключает появление напряжений в цельнолитом каркасе и готовом МЗП и предупреждает появление сколов керамической облицовки.

О.Д. Глазов с соавт. (1984) считает, что по завершении препарирования культы зуба должна иметь коническую форму с углом конвергенции стенок по отношению к оси зуба не более 10° . М.Г. Бушан и В.Н. Копейкин (1993), ссылаясь на данные большинства специалистов, указывают, что оптимальной является конусность препарированного зуба, равная 5° . Х.А. Каламкарров (1996) рекомендует создавать угол конвергенции в пределах от 5° до 8° , причем при коротких опорных зубах угол конвергенции рекомендует уменьшать до 5° , а при длинных — увеличивать до 10° . С увеличением числа опорных зубов угол конвергенции увеличивают.

С.И. Абакаров (1994) указывает, что боковые поверхности зубов должны несколько конвергировать ($4-8^\circ$) к жевательной поверхности или режущему краю. Угол конвергенции должен зависеть от высоты коронок опорных зубов и количества последних. Чем больше высота коронковой части опорного зуба, тем больше угол конвергенции. Угол конвергенции также должен увеличиваться с увеличением числа опор.

Чрезмерное увеличение конвергенции боковых поверхностей ($15-20^\circ$) может приводить не только к расцементировке МЗП, но и к ятрогенному травматическому пульпиту и некрозу пульпы [С.И. Абакаров, 1994; Х.А. Каламкарров, 1996].

Очевидно, что для обеспечения надежной ретенции МЗП после ОП должны оставаться культы опорных зубов достаточной длины (не менее 4 мм) и площади ее поверхности. В зарубежной литературе по ортопедической стоматологии рекомендуется создавать конусность опорного зуба 6° и именно такое цифровое значение этого показателя считается идеальным углом конвергенции боковых поверхностей зуба по отношению к режущему краю или жевательной поверхности. Уменьшение этого угла безусловно обеспечивает лучшую ретенцию МЗП.

В реальной клинической практике в большинстве случаев добиться свободного наложения протеза при угле конвергенции поверхностей препарированных опорных зубов 6° возможно лишь с применением внутриротового параллелометра. Добиться же конической формы зуба с углом конвергенции его боковых поверхностей по отношению к его оси 10° в практической стоматологии возможно.

Часто помощь в уточнении объема сошлифовывания твердых тканей зуба при изготовлении МЗП может оказать внимательное отношение врача-стоматолога к временным коронкам или мостовидным протезам из пластмассы. Измеряя микрометром после тщательной припасовки временных конструкций толщину их стенок, можно дополнительно сошлифовать твердые ткани зуба и тем самым уточнить форму препарированной опорной культы, что благоприятно скажется на эстетических свойствах МЗП и функции жевания. Временные пластмассовые протезы также позволяют проверить и обеспечить параллельность стенок опорных зубов и устранить имеющиеся поднутрения.

Также отметим, что чрезмерное сошлифовывание твердых тканей зуба (более 2,3 мм) на жевательной поверхности зубов также нежелательно, так как сколы керамических облицовок, толщина которых превышает 1,8-2 мм, встречаются очень часто. Поэтому, проводя ОП, необходимо руководствоваться принципом необходимости и достаточности в аспекте сошлифовывания твердых тка-

ней и не допускать их излишнего препарирования, что часто происходит при ОП.депульпированных зубов.

Край препарирования на зубе может быть расположен над десной, что эстетически невыгодно и часто не обеспечивает должной точности прилегания коронки с замыкающим краем препарированного зуба. Это также создает хорошие условия для образования зубного налета и присутствия бактерий, а в отдаленный период — возникновения кариеса у пришеечного края металлокерамических коронок. Для профилактики кариеса лучше край металлокерамических коронок располагать на уровне десны или под десной. При расположении замыкающего края препарирования на уровне десневого края создаются лучшие условия для гигиены МЗП и профилактики заболеваний пародонта. Однако это не всегда возможно из-за эстетических требований. Поэтому таким образом располагают край коронок только на оральной, реже — на боковых поверхностях зуба. С вестибулярной поверхности край протеза располагают под десной. Это обеспечивает большую точность прилегания краев коронок к тканям культи зуба и выгодно для профилактики кариеса и болезней пародонта. При таком расположении замыкающего края препарирования важно, чтобы край металлокерамических коронок погружался в зубодесневой желобок не более чем на $1/2$ его глубины. При этом если учесть, что десневой край имеет характерные контуры и расположен на различном уровне от эпителиального прикрепления у каждой поверхности зуба [А.Ю.Малый, 1989], то становится очевидной необходимостью индивидуального определения глубины погружения края коронок под десну не только у каждого опорного зуба, но и у каждой его поверхности. Только такой подход обеспечит профилактику воспалительных заболеваний пародонта. Поэтому при наличии у больного пародонтита и гингивита необходимо вначале провести его лечение у пародонтолога, а ортопедическое лечение начинать лишь в случае ремиссии указанной патологии.

Х.А.Каламкаргов (1996) рекомендует в подавляющем большинстве случаев формировать замыкающий край препарирования именно на уровне десневого края, в том числе и у пациентов с пародонтитами, и лишь в исключительных случаях у пациентов с интактным пародонтом для достижения высокого эстетического эффекта край металлокерамической коронки погружать до середины глубины зубодесневого желобка, которую необходимо определять с помощью градуированного зонда.

Следует отметить, что в настоящее время повсеместно прослеживается правильная тенденция к уменьшению числа МЗП, в конструкцию которых включена орально или циркулярно расположенная металлическая «гирлянда». Установлено, что на поверхности керамической облицовки МЗП зубной налет определяется в меньшем количестве, чем на поверхности металла. Это важно учитывать при протезировании больных пародонтитом. Раньше стремление врачей-стоматологов-ортопедов моделировать металлическую гирлянду (обычно при оральном расположении в пришеечной зоне ее ширина составляла 1,5-2 мм) обуславливалось сокращением числа осложнений протезирования в виде скопов керамической облицовки, так как ей придавали важную роль в терморегу-

ляции МЗП. В настоящее время, используя современные для протезирования материалы, гирлянду с оральной стороны моделируют лишь в случаях необходимости экономного сошлифовывания твердых тканей зуба в месте ее расположения, так как при наличии гирлянды можно обойтись при ОП созданием симвала уступа, что менее травматично для пульпы опорных зубов.

Однако С.И.Абакаров (1994), анализируя осложнения при применении МЗП, отмечает частые сколы фарфоровой облицовки именно в пришеечных участках опорных зубов и указывает, что применение гирлянды сократит число таких осложнений, особенно при условии возникновения напряжений на месте ее расположения.

Под металлокерамические коронки (МК) можно препарировать зубы с формированием пришеечного циркулярного уступа или без него. Х.А.Каламкарров (1996) указывает на допустимость ОП без уступа лишь в области моляров, если они не видны при разговоре и улыбке. Коронки на эти зубы делают цельнолитыми и не облицовывают керамической массой. А. Breustedt (1968) выделяет три способа одонтопрепарирования под МК: 1 — с созданием циркулярного уступа; 2 — с созданием уступа только с вестибулярной поверхности; 3 — одонтопрепарирование без уступа. Все эти способы он считает применимыми в клинической практике. Е.Н.Жулев (1995) даже подчеркивает, что все более широкую популярность получает способ ОП без уступа, и связывает это со стремлением упростить методику подготовки зубов под МК. Кроме этого, автор отмечает, что методика подготовки зубов без уступа считается упрощенной весьма условно, так как снятие твердых тканей в пришеечной области требует достаточно ясного представления о поставленной задаче, а именно: сошлифовать такое количество твердых тканей зуба, которое необходимо для размещения МК без искусственного увеличения ее объема. На наш взгляд, это сделать практически невозможно, либо такая МК будет иметь существенный эстетический недостаток, так как металлический край каркаса МК крайне сложно скрыть в зубодесневом желобке, особенно передних зубов, а если это и удастся, то возникает проблема просвечивания металла через десневой край или же преднамеренное создание тонкого металлического замыкающего края, что тоже неэстетично, но обеспечивает стабильность конструкции. Если же зубной техник старается объединить на краю МК металл, опакочный слой и керамическую массу (методика «треугольного расположения», «корня волоса», «пружинящего края»), то подобная МК, как утверждают зубные техники и врачи, все же слишком подвержена увеличению контуров и изготовить ее очень сложно, не превышая пределов очертаний в цервикальной области и без просвечивания опакочного слоя [А.Бахминов, Г.Полевский, 1999]. Мы думаем, что молодому специалисту следует создавать менее жесткие временные требования по приему больных, которым изготавливаются МЗП, но помогать ему и требовать в соответствии с его практической подготовкой овладения грамотной методикой одонтопрепарирования.

Учитывая, что наличие уступа существенно повышает эстетические свойства МЗП, способствует меньшему травмированию тканей краевого пародонта (за счет сокращения площади соприкосновения протеза с десной), можно согла-

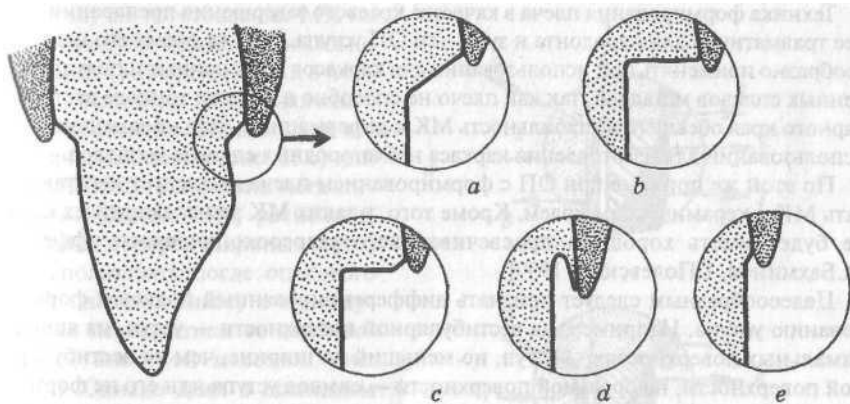


Рис. 10. Различные виды пришеечных уступов по С.Абакарову: а — под углом 35°; б — под углом 90°; в — под углом 90° со скосом 45°; д — желобообразный уступ; е — символ уступа

ситься с мнением тех специалистов, которые тактику препарирования зубов без уступа все же считают неоправданной [С.И.Абакаров, 1994; Х.А.Каламкар, 1996 и др.]. Интересные данные в статье приводят А.Бахминов и Г.Полевский (1999): в США опрос специалистов 51 учебного учреждения, где идет подготовка стоматологов, не принес никаких совпадающих результатов, отражающих идеальное изготовление МК: плоский уступ изучают в 38% от общего числа институтов, уступ со скосом 45° — в 24%, уступ со скосом 135° — в 15%, плечо — в 10%, символ уступа — в 6%.

В России специалисты рекомендуют (рис. 10) различные виды уступов: под углом 90°, под углом 135°, под углом 90° со скосом в 45°, желобообразный уступ, символ уступа и др. С.И.Абакаров (1994), Х.А.Каламкар (1996) отмечают, что наиболее широко применяется для профилактики заболеваний тканей краевого пародонта уступ под углом 135°, периферийный край которого должен находиться на середине глубины зубодесневого желобка. Его формируют как уступ под углом 90°, располагающийся под уровнем десневого края, а затем с помощью торца конусовидного (карандашевидного) бора толщиной, равной глубине уступа или чуть меньшей, формируют скос под углом 135°. Установлено, что при использовании скошенной замыкающей линии существенно уменьшается щель между литым каркасом и тканями зуба, можно осуществлять щадящее ОП для тканей пародонта, но уступ под углом в 135° требует металлического края или металлической гирлянды в качестве завершения.

Уступ под углом 90° может с успехом применяться как с металлическим, так и с керамическим краем МК. Специалисты считают, что аксиальный угол препаровки можно слегка закруглять. Создание «плеча» по сравнению с острым внутренним углом позволяет снизить концентрации напряжения в конструкции на 50%.

Техника формирования плеча в качестве краевого завершения препарации менее травматична для пародонта и зуба, чем ОП уступа. В то же время его нецелесообразно применять при использовании для каркасов драгоценных и полудрагоценных сплавов металлов, так как плечо не способно в области тонкого вестибулярного края обеспечить стабильность МК к деформациям, чего не замечено при использовании для изготовления каркаса неблагородных сплавов металлов.

По этой же причине при ОП с формированием плеча не следует изготавливать МК с керамическим краем. Кроме того, у таких МК замыкающий их край не будет иметь хорошего просвечивающего стереоскопического эффекта [А.Бахминов, Г.Полевский, 1999].

Целесообразным следует признать дифференцированный подход к формированию уступа. Например, на вестибулярной поверхности — уступ, на апроксимальных поверхностях — уступ, но меньший по ширине, чем на вестибулярной поверхности, на оральной поверхности — символ уступа или его не формируют совсем. В таких случаях, как мы уже говорили, для обеспечения полноценности МЗП целесообразно, где создан символ уступа или уступа нет, моделировать металлическую гирлянду.

При углах препарации до 50-60° крайне сложно обеспечить высокий эстетический эффект МК на вестибулярной поверхности культи, так как возможно просвечивание металла через десневой край, появление металлического серого цвета «десны» в области десневого края или отмечается увеличение контуров МК в области десны. Моделирование же тонкого металлического замыкающего края МК, хоть и позволяет технически выполнить МК, но при явном эстетическом недостатке.

Появление возможности отказаться от вестибулярного металлического замыкающего края МК и изготавливать у них керамические замыкающие края позволило существенно улучшить эстетические свойства МЗП за счет повышения пришеечной просвечиваемости, стереоскопического эффекта, выраженной световой трансмиссии в области края МК.

Выбор методики создания керамического замыкающего края МК в основном зависит от локализации опорного зуба в полости рта и его участия в обеспечении эстетики зубного ряда. Сами же по себе методики создания замыкающего керамического края МК отличаются друг от друга лишь степенью уменьшения вестибулярного металлического края каркаса МК.

* Хороший эстетический эффект обеспечивается в тех случаях, когда металлический край каркаса с вестибулярной стороны укорачивается в направлении режущего края до 0,4 мм (рис. 11 а). Для нивелирования возможности просвечивания металла каркаса через керамическую облицовку каркас покрывался последовательно opakовым слоем, плечевой керамической массой, дентиновой и эмалевой массами. При наличии непрозрачной плечевой керамической массы можно укорачивать край металлического каркаса до 2 мм и более (рис. 11 б). В этом случае обеспечивается максимальное проникновение света в пришеечную область МК и достигается наилучший эстетический результат протезирования.

В случае изготовления МК на боковые зубы можно минимально устранить металл каркаса и в полную величину маргинального края наносить опакочный слой керамической массы (рис. 11 c) или максимально сокращать металлический каркас МК, располагаясь поперек ширины уступа, и использовать после опачкового слоя плечевую массу с последующим перекрытием ее дентиновой и эмалевой массами (рис. 11 d). Однако даже в последнем случае, когда непрозрачный слой погружен на глубину, свет не может проходить через край такой МК, что сохраняет возможность появления у МК в пришеечной области металлического оттенка.

На рис. 12 показано наиболее широко применяемое топографическое соотношение уступа под углом 135° , цельнолитого металлического каркаса и слоев керамического покрытия.

Отметим, что при поддесневом расположении края МК последний не должен прилегать ко дну зубодесневого желобка. В среднем глубина проникновения края МК в зубодесневой желобок не должна превышать 0,3-0,4 мм. При более глубоком погружении МК в желобок при средней глубине зубодесневого желобка 0,7 мм ухудшаются возможности по гигиенической очистке края МК с помощью зубной щетки, а кроме того наносится серьезная травма пародонту. При грамотном изготовлении МЗП и добросовестной индивидуальной гигиене полости рта патология тканей паро-

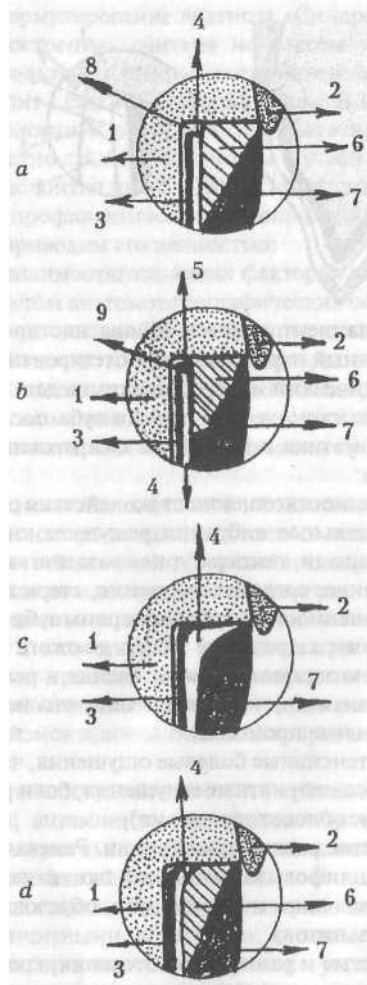


Рис. 11. Варианты керамического замыкающего края (объяснения в тексте): 1 — ткани зуба; 2 — десна; 3 — металлический каркас; 4 — опачочный (грунтовый) слой; 5 — плечевая непрозрачная масса; 6 — плечевая керамическая масса; 7 — керамическая масса (дентин, эмаль); 8 — уменьшение длины края металлического каркаса на 0,3-0,4 мм; 9 — уменьшение длины края металлического каркаса на 3-4 мм

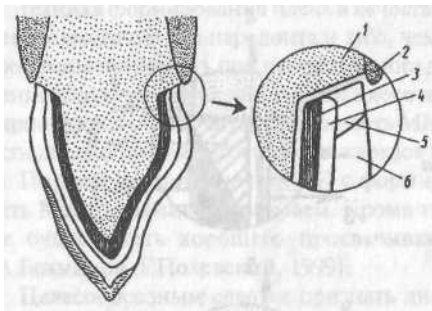


Рис. 12. Топографическое соотношение уступа, цельнолитого каркаса и слоев фарфорового покрытия по С.Абакарову: 1 — пришеечная часть опорного зуба; 2 — десна; 3 — цельнолитой каркас; 4 — грунтовый слой фарфоровой массы; 5 — фарфоровая масса для уступа; 6 — дентинный слой фарфоровой массы

донта у пациентов может не диагностироваться как в непосредственный, так и отдаленный период после протезирования.

Практический интерес имеют представления Г.П.Большакова (1999) на возможность клинической оценки зуба после ОП. Автор находит много общего в симптоматике после ОП с симптоматикой комбинированного поражения, а именно:

- взаимоотношения от воздействия различных факторов (физические: вращательные вибрации режущего инструмента, величина препарированной площади, температурное воздействие, давление на ткани зуба и др., химические: средства очищения, стерилизации, осушения и уменьшения болезненности и др.); со стороны зуба — микропереломы эмали, дентина, их термораздражение вплоть до ожога тканей. Каждый из видов травм имеет свою закономерность течения и реакции организма, но усугубляется наличием других видов травм, что неблагоприятно влияет на восстановительные процессы;
- интенсивные болевые ощущения, частое развитие шока. При ОП отмечаются неприятные ощущения, боли различной интенсивности (тотчас или спустя некоторое время);
- частое развитие инфекции. Раневая поверхность зубов после частичного сошлифовывания их твердых тканей может пропускать инфекцию по направлению к пульпе зуба, обуславливая возникновение инфекционных пульпитов;
- частые и ранние кровотечения, кровоизлияния. Доказано, что после ОП в пульпе имеет место вазостресс и значительные нарушения гемомикроциркуляции;
- нарушение регенеративных процессов.

Поэтому Г.П.Большаков (1999), учитывая сложность динамики морфофункциональных особенностей зуба после препарирования, предлагает в качестве диагноза термин «Синдром постодонтопрепарирования» (СПОП) и следующие варианты диагнозов: «Синдром постодонтопрепарирования без боли» или «Синдром постодонтопрепарирования в стадии обострения» или «в острой стадии».

Соглашаясь с основными представлениями Г.П.Большакова о реакции тканей зуба в ответ на оперативное вмешательство, мы не являемся сторонниками

введения новых терминов, причем формулирование диагноза «Синдром постодонтопрепарирования в стадии обострения» считаем не совсем удачным. В своей практической работе мы используем термины соответственно «гиперемия пульпы зуба» или «острый пульпит I стадии» (классификация В.И. Лукьяненко) с указанием на этиологию патологии. Клиническая картина этих заболеваний подробно описана нами совместно с А.М. Ковалевским в учебном пособии «Пульпиты» (1999) и в книге «Эндодонтия плюс» (2001). Однако мы полностью согласны с алгоритмом лечебно-профилактических мероприятий, предложенным Г.П. Большаковым (1999), и приводим его полностью:

1. С целью уменьшения влияния взаимоотношающихся факторов необходимо проводить ОП со строгим учетом анатомотопографических особенностей строения зубочелюстной системы вообще и строения каждого зуба и его окружающих тканей в частности. Создать шадящую, контролируемую методику ОП, исключив нанесение травмы. К сожалению, несмотря на появление высокооборотных машин, различных типов охлаждения, эффективных режущих инструментов, безопасной методики препарирования нет.
2. В последние годы развитие анестезиологической стоматологической службы позволило значительно снизить появление болевого синдрома — грозного предвестника многих осложнений. Появление современных обезболивающих технологий должно одновременно привести и к исключению боли и снятию страха пациента перед ортопедическим лечением.
3. Соблюдение правил асептики и антисептики, гигиенических условий, применение антисептических и противомикробных средств при ОП и после него (индивидуальное назначение больному) — залог повышения иммунно-биологических механизмов защиты тканей оперированного органа и организма в целом.
4. Назначение препаратов, повышающих устойчивость и уменьшающих парозность кровеносных сосудов, витаминных препаратов обуславливает влияние на сосудистую систему — уменьшает риск кровоизлияния в пульпу зуба и других сосудистых образований пародонта.
5. Уменьшение гаммы раздражающих моментов, защита поверхностей культи после одонтопрепарирования защитными колпачками, каппой с медикаментами, уход за полостью рта, ее гигиеническое содержание, установление индивидуального режима и рациона питания и др. (Г.П. Большаков, 1999).

С.Н. Гаража (2001) обосновал новый патогенетический метод повышения резистентности твердых тканей зубов, препарированных под цельнолитые коронки, с помощью гидроксилapatитсодержащих комплексов (ГАСК), который предусматривает выполнение следующих принципов:

- использование синтетического препарата с размерами кристаллов до 0,9 мкм;
- применение ГАСК, состоящих из гидроксилapatита и материала для временной коронки в соотношении 1:1;
- кондиционирование отпрепарированной поверхности зубов;

- сочетание воздействия на препарированную поверхность ГАСК с электрофорезом фтористого натрия.

По данным С.Н.Гаража (2001), значительное уменьшение количества отдаленных осложнений с 14,2 до 2,1% при использовании гидроксилалатита в клинике свидетельствует, что предложенный автором комплекс мер и воздействий на препарированный зуб приводит к репаративным морфофункциональным изменениям в дентине.

После одонтопрепарирования, если врач-стоматолог осуществил его atraumaticно, можно в это же посещение приступить к получению рабочего слепка. Если же во время ОП возникла травма десневого края, учитывая, что даже при незначительной травме эпителий десны регенерирует в течение 4-5 суток, желательно отложить процедуру получения рабочего слепка до тех пор, пока не исчезнут воспалительные изменения десневого края, обусловленные одонтопрепарированием, для чего достаточно 57 суток.

Во всех случаях либо сразу после ОП, либо после ОП и получения слепков необходимо укрепить на опорных зубах временные коронки и мостовидные протезы. Это необходимо для защиты и лечебно-профилактического действия на пульпу препарированных опорных зубов, для сохранения эстетики зубного ряда и лица, а также сохранения имеющейся у пациента высоты прикуса. Последнее особенно важно при ОП большого количества зубов.

Временные коронки или мостовидные протезы обычно делают из пластмассы и изготавливают заранее, по слепкам, полученным во время первой встречи с пациентом. Для таких протезов используются наиболее распространенные в стоматологической практике пластмассы Синма-М и Синма-74.

По этому слепку в зуботехнической лаборатории получают модель из гипса, на ней, используя параллелометр, срезают необходимый слой гипса с зубов, подлежащих препарированию, а затем по общепринятой методике моделируют временную коронку или протез из воска с последующей заменой его на пластмассу.

Для этих же целей можно использовать выпускаемые зарубежными и отечественными фирмами наборы стандартных пластмассовых коронок, которые имеются в ассортименте: разного цвета, размера и фасона. В области боковых зубов также можно применять подобранные по размеру стандартные алюминиевые или пластмассовые колпачки разной величины и формы, которые припасовывают с обязательной коррекцией их краев с помощью ножниц по металлу, клювовидных или клямповидных шипцов. Преимущество алюминиевых колпачков в том, что за счет мягкости металла путем смыкания зубных рядов легко придать нужную форму жевательной поверхности колпачка, так как она принимает форму жевательной поверхности антагониста.

Одномоментно можно изготовить временную коронку после ОП путем использования стандартного пластмассового зуба Эстедент, в том числе акрилового композитного трехслойного (медполимер, СПб) или др., припасовывая его вестибулярную поверхность к препарированной культе, а недостающие части формируя из быстротвердеющей пластмассы соответствующего цвета. Однако эта методика очень трудоемка и занимает много времени. Поэтому целесооб-

раннее, особенно при необходимости ОП большого количества зубов, использовать следующую методику. Слепок с зубного ряда получают до препарирования зубов. Отметим, что перед получением слепка хорошо рекомендовать больному прополоскать полость рта жидкостью Клиэренс (ООО «Радуга Р», Воронеж), выпускаемой в готовой к употреблению форме во флаконах 200 мл. Она эффективно устраняет слизь и пищевые остатки, устраняет запахи в полости рта и обладает дезинфицирующим эффектом, а также быстро останавливает имеющееся в полости рта неинтенсивное кровотечение. Для слепка лучше использовать силиконовые материалы, их основную массу. В имеющийся слепок, исключительно только в отпечатки тех зубов, которые подвергались ОП, укладывают быстротвердеющую пластмассу и быстро вводят ложку со слепком в полость рта и устанавливают ее в исходное положение как при получении имеющегося слепка. После отверждения пластмассы ложку вместе со слепком выводят из полости рта, вынимают из слепка временные пластмассовые коронки, их припасовывают в полости рта так, чтобы они не травмировали десневой край (конструкция может использоваться для механической ретракции десневого края), затем шлифуют, полируют и фиксируют на культи препарированных зубов. Отметим, что при одномоментных непосредственных способах изготовления временных коронок в полости рта на недепульпированные зубы следует смазывать их вазелином, а приготовление пластмассы вести под «водяным замком» [Э.Я. Варес, 1984], что существенно снижает риск возникновения ятрогенного пульпита. Х.А. Каламкаргов (1996) для защиты пульпы препарированного зуба при использовании быстротвердеющих пластмасс применяет фторопласт и рекомендует для изготовления временных коронок по приведенной методике использовать инертные быстротвердеющие материалы Скутан или Потемп.

Просто, быстро, эффективно и достаточно точно могут быть изготовлены временные протезы из высококачественной пластмассы Теледент. Вначале вспомогательная модель, для изготовления которой слепок был получен до одонтопрепарирования, оттягивается упругой пленкой толщиной 0,6–0,8 мм в аппарате глубокой вытяжки «Формат S». Затем из полученной пленки-формы ножницами удаляют излишки, оставляя зубной ряд, осуществляют изоляцию с помощью силиконового аэрозоля. В течение 2 мин смешивают жидкость и порошок Темдент, заполняют полученной массой форму зубного ряда в тех местах, где необходимо изготавливать временные конструкции, вносят форму в полость рта и устанавливают на зубной ряд. В течение 3,5 мин масса Темдент переходит в тестообразную (эластичную) фазу. В этот момент форму извлекают из полости рта, удаляют излишки массы, на что отводится 1,5 мин, вновь вводят в полость рта, устанавливают на протезное ложе и выдерживают в течение 2 мин до окончательного отверждения. Затем извлекают из формы временный зубной протез. Его отделяют, шлифуют и полируют. Полученные таким образом временные пластмассовые протезы отличаются высокой точностью и воспроизводят привычный прикус пациента.

Для этих же целей вместо слепка можно использовать силиконовые каппы, изготовленные с помощью аппарата по гипсовым моделям зубных рядов, полученным до одонтопрепарирования.

Весьма удобны для профилактического использования в качестве временных коронок формованные коронки — 3М™ Prefabricated crowns: коронки из олово-серебряного сплава 3М™ ISO-Form crowns, которые легко обжимаются и сохраняют форму, поликарбонатные коронки 3М™ Polykarbonate crowns, обеспечивающие отличную эстетику, или коронки из нержавеющей стали — 3М™ Stainless crowns, которые предварительно преформированы.

Фиксировать временные коронки и мостовидные протезы можно с помощью различных материалов: репина, дентин-пасты, Темпопро, Темпо, Эвгеунт В, Темпопро-Ф, Радофикс-0 (ООО «Радуга Р», Воронеж), эодент-rapid (ЗАО «ВладМиВа», Белгород), цемента Temp bond или материалом на основе гидроксида кальция Реосар-Темр (Дина Ханделс и др.). Для приготовления последнего необходим специальный шприц и прибор типа Силамат. Причем материал после приготовления сохраняет рабочую консистенцию в течение недели и в течение этого времени может применяться в клинической практике.

Учитывая реакцию пульпы зуба на ОП, нами (совместно с А.Ковалевским и Е.Тепловым) был создан материал для временной фиксации несъемных зубных протезов, содержащий антиоксиданты — вещества, ингибирующие процессы перекисного окисления липидов (ПОЛ), а именно: диклофенак натрия — 1-1,5%, а также трикальций-фосфат — 17-20%, окись цинка — 30-62%, окись кальция — 20-49%. Материал приготавливается ex tempore путем замешивания на гвоздичном масле (эвгеноле) до консистенции жидкой сметаны. Незначительные отклонения в рецептуре в ту или иную сторону, т.е. более густая или более жидкая, принципиального влияния на свойства материала не оказывают. В эксперименте этот материал показал хорошие противовоспалительное, антиоксидантное и одонтотропное действия, а в клинической практике его применение позволяло быстро купировать болевой синдром после ОП, эффективно лечить гиперемиию пульпы и острые серозно-гнойные пульпиты, возникшие после ОП, в том числе в отдаленный период (спустя 6 месяцев и более) после протезирования. При этом после такого лечения указанной патологии пульпы зуба, обусловленной ОП, реакция пульпы при ее исследовании методом электроодонтометрии сохранялась в пределах нормы и колебалась от 4 до 12 мА.

Желательно, чтобы материал для фиксации временных коронок оказывал лечебно-профилактическое действие на пульпу препарированных зубов, уменьшая воздействие экстремальных факторов, связанных с одонтопрепарированием.

Изготовление МЗП требует получения высокоточных двухслойных слепков, состоящих из основного (базисного) и корригирующего (уточняющего) слоев, а также предварительной подготовки мягких тканей десны (ретракция десневого края, расширение зубодесневого желобка) перед получением слепка.

В 1979 г. Е.И.Гаврилов детально описал консервативный и радикальный методы расширения десневых карманов и ретракции десневого края. Первый включал механический и смешанный (механический в сочетании с медикаментозным воздействием) способы, второй — в основном хирургические способы. Причем радикальные методы ретракции рекомендовались исключительно при выраженной гипертрофии десны. Чаще для этих целей использовали непосред-

ственно иссечение «плюс» ткани десны, реже для радикальной ретракции использовали химические (прижигающие) препараты и электрокоагуляцию.

С.И.Абакаров (1994) выделяет следующие методы ретракции десны: механический, хирургический, механохимический, комбинированный, т.е. применение вышеуказанных методов в сочетании.

А.Бахминов и Г.Полевский (1999) к существующим сегодня методам ретракции десневого края относят:

- 1) механический метод ретракции (непропитанные шелковые или хлопчатобумажные нити или кольца);
- 2) химический метод (осторожные аппликации в зубодесневой желобок различных химических веществ);
- 3) электрохирургический метод (прижигание и формирование пространства в зубодесневом желобке, используя специальные электроды);
- 4) ретракционный метод с использованием специальных кюретажных боров для турбинного наконечника, вызывающих также прижигание эпителия зубодесневого кармана;
- 5) возможные сочетания вышеуказанных методов.

Любая из приведенных классификаций методов ретракции десневого края справедлива и может применяться в клинической практике. Отметим лишь, что к механическому методу ретракции десны обычно относят также способ, использующий струю воздуха, специальные точно подогнанные по культе зуба (алюминиевые или пластмассовые) колпачки или временные коронки, которые обычно фиксируют на термопластичную массу, гуттаперчу, искусственный дентин или репин до одних суток. Хотя С.Врекер (1961) рекомендовал значительно меньшие сроки ретракции десны при использовании для фиксации колпачков термомассы или гуттаперчи из-за наступающих необратимых изменений в зубодесневом желобке. Однако важно отметить, что ретракция десневого края, выполняемая для расширения (раскрытия) зубодесневого желобка, должна обязательно проводиться под местным обезболиванием (апликционная, инъекционная анестезии), так как является весьма болезненной процедурой. Кроме того, ретракцию десневого края можно не проводить, если опорные зубы (зуб) отшлифовывались до уровня десневого края.

В своей клинической практике мы часто применяем метод механической ретракции десны с использованием временных пластмассовых коронок или мостовидных протезов, которые фиксируем с помощью дентина или предложенного нами состава с диклофенаком натрия [А.К.Иорданишвили, А.М.Ковалевский, Е.В.Теплов, 1999] на сутки. После снятия временных протезов и удаления остатков фиксирующего материала из зубодесневой борозды, полоскания рта Клиэренсом получали рабочий слепок. Затем края временных коронок укорачиваются в пришеечной зоне, и они вновь фиксируются в полости рта пациента на аналогичные фиксирующие материалы до следующего посещения.

Для механической ретракции десны используются также сухие непропитанные хлопчатобумажные или шелковые нити и кольца, которые вводят в зубодесневой желобок гладилками. В продаже для широкого применения имеются специальные стандартные наборы.

Фирма Becht (Германия) выпускает стандартные кольца из плотной бумаги разного диаметра. Остановимся на использовании кольца. Метод заключается в том, что врач подбирает кольцо диаметром, соответствующим диаметру шейки зуба, рабочую часть которого необходимо подрезать в соответствии с конфигурацией десневого края. Затем кольцо надевают на культю, погружают до уступа и стараются полностью его перекрыть, заполнив им зубодесневой желобок. Спустя 1-2 мин после окончательного наложения кольца можно приступить к получению слепка. Причем само кольцо выводят из зубодесневого желобка и снимают с культи зуба лишь непосредственно перед повторным введением оттиской ложки в полость рта уже со вторым, корригирующим слоем слепочной массы. Не обработанные медикаментами и помещенные в зубодесневой желобок кольца и нити могут оставаться там без каких-либо последствий до 30 мин. Однако использование не пропитанных медикаментозными средствами ретракционных колец и нитей бывает эффективно лишь в случаях отсутствия в зубодесневом желобке выраженной экссудации (десневой жидкости или кровотечения). Смещать десневой край при ретракции следует в латеральном, а не в апикальном направлении [J.F.Johnston, G.Mumford, R.W.Dykema, 1967].

Для механохимической ретракции десны можно также использовать стандартные наборы: Ерірақ (ФРГ); хлопчатобумажные кольца разных диаметров и цветов, ретракционная нить и ретракционная жидкость; Gingitrac (США) хлопчатобумажные нити трех диаметров и две ретракционные жидкости — с адреналином и без него), комплект нитей (0,2/0,4/0) и раствора для ретракции десен Филомстаз (ООО «Радуга Р»), Ultrapak NO и 00 Ultradent Products, Віорас (Швеция) — сухая хлопчатобумажная нить, предварительно пропитанная ретракционной жидкостью, Ксантокорд (Heralus Kulzen). Не уступают аналогам нити и жидкость для остановки кровотечения и ретракции десен ЗАО «ВладМиВа» (Белгород).

Для пропитывания нитей применяются различные медикаментозные препараты и их комбинации, которые содержат и не содержат адреналин. La Forgia A. (1961) предложил следующие препараты, которые можно использовать и в наши дни:

/ . Растворы, содержащие адреналин:

- 1) 8% раствор адреналина, 2) 8% раствор адреналина и 2% раствор хлорида цинка, 3) 4% раствор адреналина и 2% раствор хлорида цинка, 4) 4% раствор адреналина и 14% раствор алюмокалиевых квасцов, 5) 2,67% раствор адреналина, 2% раствор хлорида цинка и 14% раствор квасцов.

// . Растворы, не содержащие адреналина:

- 1) хлорид алюминия, 2) 20% раствор таниновой кислоты; 3) 4% раствор хлорида цинка.

Многие специалисты (La Forgia A., 1964; H.Nemetz, 1974; R.B.Pelzner, D.Kempler, M.Stark et al., 1968 и др.) рекомендуют осторожное применение ретракционных жидкостей, содержащих адреналин, в связи с возможным резорбтивным его действием и появлением у пациента тахикардии, повышения артериального давления и т.п. Мы придерживаемся мнения тех специалистов [W.L.Poque, J.D.Harrison, 1967; J.D.Harrison, 1979], которые связывают возникновение этих общих изменений организма с реакцией на ситуацию.

Остановимся здесь на методиках применения ретракционных нитей, а именно: технике ретракции с применением одной нити, технике использования двух нитей и технике применения отдельно проложенных двух нитей.

Техника ретракции десневого края с применением одной нити — самая простая, непродолжительная по времени и наиболее атравматичная. Перед получением слепка предварительно пропитанную нить необходимого диаметра от медиальной поверхности зуба последовательно, с помощью гладилки прокладывают в зубодесневом желобке так, чтобы последним для погружения оставался желобок с вестибулярной поверхности. Такая последовательность обеспечивает легкое укладывание и более надежное удержание нити. Излишки нити отрезают ножницами. Отметим, что плетеные нити достаточно хорошо сохраняют свою форму при работе с ними. К получению основного (базисного) слоя слепка приступают непосредственно, так как для обеспечения необходимого воздействия нить должна находиться в зубодесневом желобке около 8-15 мин. Перед получением корригирующего слоя слепка нить удаляют, а зубодесневой желобок можно продуть сжатым воздухом. Однако такая методика также дает наилучший результат у пациентов с интактным пародонтом при отсутствии выраженной экссудации в зубодесневом желобке и кровоточивости. При наличии указанных клинических симптомов лучше использовать технику двойных нитей.

Техника применения отдельно проложенных двух нитей дает наилучший результат в тех случаях, когда лишь небольшой участок зубодесневого желобка имеет склонность к повышенной экссудации и кровоточивости. Для этого вначале именно в «экстремальный» участок зубодесневого желобка прокладываются пропитанная экстратонкая нить, а затем поверх этой нити по всему зубодесневому желобку прокладывается пропитанная тонкая нить. Поверхностная нить удаляется перед получением второго слоя рабочего слепка. При этом первая нить на время получения корригирующего слепка сохраняется в зубодесневом желобке и служит для профилактики кровотечения. При переходе этой нити в слепок ее там по возможности и сохраняют. Слепок заливают супергипсом при наличии в нем нетронутой точно уложенной экстратонкой нити.

Если же кровотечение из зубодесневого желобка значительно, то лучше использовать технику двух нитей, при которой пропитанная экстратонкая нить помещается в зубодесневой желобок по всей его длине, а затем поверх нее прокладывается пропитанная тонкая нить. Концы обеих нитей не должны перехлестываться, а должны точно сходиться по типу «конец в конец». Если из-за кровотечения укладка нити в зубодесневой желобок затруднена, можно последний обработать 4% раствором хлорида цинка, хлорида алюминия, сульфата железа или перекисью водорода. В исключительных случаях допустимо выполнить инъекцию анестетика с, адреналином в основание сосочка у места кровотечения.

Перед получением корригирующего слоя рабочего слепка из зубодесневого желобка извлекают только поверхностно расположенную тонкую нить. Нить экстратонкую желательнее сохранить в зубодесневом желобке для профилактики кровотечения и обеспечить ее правильное положение в слепке при заполнении последнего супергипсом.

Отметим, что ретракцию целесообразно выполнять при интактном пародонте либо в стадии ремиссии воспалительных заболеваний пародонта (гингивит, пародонтит).

Разнообразие встречающихся в клинике ортопедической стоматологии пациентов, условий для зубного протезирования требует дифференцированного подхода как к выбору слепочного материала, так и к методике получения слепка.

Еще в 1974 г. W.Ebersbuch удачно классифицировал известные методы получения точных слепков на три категории: одинарный однофазный слепок, одинарный двухфазный слепок и двойной двухфазный слепок. В последующем эта классификация пополнилась двухслойной одноэтапной и инъекторной методиками получения точных слепков и рядом их модификаций.

Одинарный однофазный слепок получают при помощи индивидуальной ложки, лучше жесткой. После ретракции десневого края подготовленную ложку вместе со слепочной массой накладывают на зубной ряд. Для более точного изготовления индивидуальной ложки применяют способ Z.L.Abramowsky (1960), согласно которому вначале гипсовую модель необходимо покрыть одним слоем базисного воска, а затем в нем, в местах, соответствующих жевательным поверхностям и режущим краям непрепарированных зубов, вершине беззубой части альвеолярной дуги, следует сделать отверстия диаметром до 2 мм. После этого приступают к изготовлению ложки из быстротвердеющей пластмассы, в которой в местах расположения описанных отверстий появятся выступы-ограничители, обеспечивающие наиболее адекватное пространство между ложкой и зубами для слепочного материала. В готовом слепке слой слепочного материала получается равномерный, толщиной 2-3 мм. Именно это и позволяет получить точный слепок.

Одинарный двухфазный слепок получается путем заполнения из специального шприца зубодесневых желобков жидкой слепочной массой с последующим наложением слепочной ложки, заполненной этой же массой. В зубодесневом желобке уплотнить «первую фазу» можно с помощью сжатого воздуха [M.R.Marley, 1969].

Двойным двухфазным слепком называют двухслойный (корректируемый, уточненный) слепок, в котором первый слой получен из более твердого, а поверхностный слой — из слепочного материала более эластичной консистенции. Раньше для получения первого слоя использовали термопластические слепочные материалы, а для корректирующего — эластичные. В настоящее время для получения слепков такого вида используются только эластичные слепочные массы, но различной консистенции для основного (базисного) и корректирующего слоев. Именно такие слепки нашли наиболее широкое применение при изготовлении МЗП. Отметим лишь, что в первом слое слепка (перед получением корректируемого слоя) желательно формировать специальные бороздки от каждого опорного зуба, выходящие за пределы рабочей зоны слепка, для исключения деформации первого слоя за счет давления, так как избыток корректирующей массы будет эвакуироваться за пределы рабочей зоны слепка, а не сдавливать первый слой.

Для получения *двойных двухфазных слепков* хорошо себя зарекомендовали как отечественные, так и зарубежные слепочные материалы: Эрлосил (Россия),

Optosil P и Хантоpren L Вlay (Германия), Белласт-05 (ЗАО «ВладМиВа», Белгород) и другие, чаще силиконовые, слепочные материалы (К-силиконы — поликонденсационные; А-силиконы — полимеризационные) различной степени вязкости.

В последнее время мы с успехом используем слепочную массу на основе винилполисилоксана 3М[™] Express[™] impression material. Удобен в работе набор 3М[™] Express[™] introductory kit, который содержит 1 картридж с массой средней вязкости (48 мл), 1 картридж с массой низкой вязкости (48 мл), 2 емкости с базовой массой (всего 610 мл), 1 флакон ложечного адгезива (24 мл), 1 диспенсер для нанесения массы, 2 мерных ложки, 24 наконечника для смешивания, 16 внутриротовых наконечников, аксессуары.

Получение двойных однофазных слепков предполагает, что слепочные основная и корригирующая массы укладывают на слепочную ложку одновременно и сразу накладывают ее на зубной ряд. Для лучшего качества слепка можно основной слой уложить по зубной дуге в виде колеи, в которую и внести корригирующую слепочную массу. Кроме того, можно дополнительно из специального шприца заполнить зубодесневые желобки опорных зубов корригирующей слепочной массой.

Инжекторная техника получения слепка заключается в том, что до препарирования зуба получают основной (базисный) слепок. Затем в нем проделывается специальное сквозное отверстие в области опорных зубов. После одонтопрепарирования и ретракции десневого края основной слепок вновь точно устанавливают на зубной ряд, а через отверстие с помощью специального пистолета-инжектора, в котором готовится корригирующий материал, через его лабиринт под давлением корригирующий слой заполняет отверстие в основном слое слепка и просиная протезное ложе. Инжекторная техника дает оптимальные результаты лишь при получении слепка для одиночных коронок.

Для получения слепков по этой методике хороший результат отмечен при использовании слепочного материала на основе винилполисилоксана 3М Express. Эта система для слепков имеет несколько вариантов вязкости материала и времени его застывания, что отвечает различным задачам стоматолога-ортопеда, а слепки обладают высокой эластичностью и мало подвержены деформации.

Интересную и практически нужную методику получения слепка для несъемных и одновременно съемного протеза на одну челюсть разработали В.Ю.Миликевич и Т.В.Моторкина (1999), которые взяли за основу методику одианрного однофазного слепка. Суть их методики заключается в следующем.

Для изготовления индивидуальной ложки получали анатомический оттиск до препарирования опорных зубов. Для этого использовали альгинатные массы. Изготавливали диагностическую модель из гипса. На модели очерчивали границы индивидуальной ложки: с вестибулярной стороны, в области опорных зубов и беззубого альвеолярного отростка — по переходной складке, обходя уздечки губ и тяжи слизистой оболочки щек, у остальных зубов — на уровне щек; с оральной стороны — на верхней челюсти покрывали все небо, на нижней — в области беззубой части альвеолярного отростка и опорных зубов проходит по переходной складке, а у остальных зубов перекрывает на 10-15 мм. Затем гипсо-

вую модель в области сохранившихся зубов покрывали слоем базисного воска. Поверх воска из пластин Palatray LG (фирмы Heraeus Kulzer, Германия) или самоотверждаемой пластмассы изготавливали ложку. Пластины Palatray LG изготовлены из прозрачного, стеклосодержащего светоотверждаемого (лампа Palatray CU) однокомпонентного композита.

После изготовления индивидуальной ложки ее припасовывали в полости рта больного, уточняя границы и правильность расположения на протезном ложе. Край индивидуальной ложки в области беззубой части альвеолярного отростка формировали с использованием проб Гербста. А в области выраженных костных образований, покрытых истонченной слизистой оболочкой, в ложке делали отверстия с целью декомпрессии в этих участках.

Проводили расширение десневой борозды для обеспечения доступа по горизонтали и вертикали оттискному материалу и для предотвращения кровотечения и выделения секрета. Далее на высушенные зубодесневую борозду и зубы из специального шприца наносили оттискную массу. Одновременно помощник врача готовит и укладывает в индивидуальную оттискную ложку этот же материал. Затем ложка вводится в полость рта, центрируется (формируются борта оттиска) и фиксируется на протезном ложе. После получения оттиска оценивают. Если он не отображает все элементы протезного ложа, его переснимают.

Технология изготовления комбинированного зубного протеза по одному оттиску может считаться полной только в случае применения для изготовления модели современных методик, например Modell-Tray [В.Ю.Миликевич, Т.В.Моторкина, 1999].

Отметим, что приведенная методика В.Ю.Миликевича и Т.В.Моторкиной (1999) позволяет получить слепки при дифференцированном давлении на различных участках протезного ложа, функционально оформить их край, что существенно повышает качество ортопедического лечения. Безусловно, направлять в зуботехническую лабораторию следует только полноценные, качественные слепки.

Использование слепочного материала на основе винилполисилоксана ЗМТМ Imprint TM II позволяет одноментно получить качественные рабочие слепки для изготовления зубных металлокерамических протезов. Применение этой слепочной системы требует наличия ложечного адгезива, автоматически приготавливаемого основного слоя, укладываемого на слепочную ложку, корригирующего слоя, наносимого с помощью шприца непосредственно на препарированные зубы, после чего ложка с основным слоем сразу фиксируется во рту, а через 4-5 мин выводится из полости рта. Различная вязкость корригирующей массы (обычная и низкая) позволяет оптимально использовать такую слепочную систему [В.Востманн, 1998].

Подчеркнем, что для получения моделей при изготовлении МЗП можно применять традиционную систему PIDNEX tm (двухслойная штифтовая система с металлическими хвостовиками). На наш взгляд, более совершенной является новая система Nu-Logic, которая включает в себя частичные и полные базы E-Z Трей, ретенционные позвонки, заменяющие хвостовики и приспособле-

ния для изъятия модели из базы. Эта система позволяет зубному технику не только повысить качество своей работы, но и сэкономить до 1 ч времени изготовления модели, т.е. на 60% [А.Векслер, 1997], использовать небольшое количество материалов при многократном применении баз.

Важным моментом изготовления МЗП является обязательное определение центрального соотношения челюстей до момента моделирования каркаса, что позволяет получить металлические каркасы с четкой формой окклюзионной поверхности и исключить его существенную коррекцию.

Центральное соотношение челюстей определяют традиционными способами, что, как известно, зависит от величины и топографии дефектов зубных рядов. Отметим лишь, что, когда отсутствует большое количество зубов, лучше применять восковые шаблоны с прикусными валиками, что повысит точность этого этапа ортопедического лечения.

При изготовлении одиночных коронок или одиночных мостовидных протезов при наличии большого числа антагонизирующих зубов можно, чтобы пациент накусил валик из базисного слоя материала для двойных слепков или валик из воска. Важно, чтобы пациент плотно сомкнул зубные ряды именно в положении центральной окклюзии.

Лучше всего для фиксации прикуса с возможностью визуального контроля использовать прозрачный А-силикон Мемосил СD. (Heraeus Kulzer), содержащий в упаковке 2 двойных патрона по 50 мл + 12 насадок для смешивания. Для смешивания паст используется специальный смешивающий пистолет.

Облегчает определение центрального соотношения челюстей использование для получения слепков специальных слепочных ложек SR Inotray Universal (Ivoclar) или ложек, входящих в комплект SR Ivotray Praxissortiment (Ivoclar).

К сплавам, предназначенным для отливки каркасов несъемных МЗП, согласно международному стандарту ISO, предъявляются следующие требования по их механическим свойствам: условный предел текучести — не ниже 250 МПа, относительное удлинение — более 2%. Сплавы должны иметь близкие к ним (несколько большие) величины коэффициентов термического линейного расширения (КТЛР), обеспечивать прочность адгезии грунтового слоя керамической массы к поверхности цельнолитого металлического каркаса МЗП. Для этого используются сплавы на основе благородных и на основе неблагородных металлов.

Благородный палладиевый Суперпал разработан НПО «Суперметалл» совместно с ММСИ. Благодаря высокому содержанию благородных металлов (70%) Суперпал имеет высокую коррозионную стойкость и биологическую инертность, хорошие литейные свойства. Цвет — серебристо-серый металлический — позволяет использовать изделия из этого сплава в полированном виде без покрытия. Из благородных сплавов можно также использовать золотоплатиновый сплав Дегудент (Degudent) фирмы Degussa (Германия), сплав желтого цвета с высоким содержанием золота Aquarius H (Au — 86%, Pt — 11%), сплав платинового цвета с высоким содержанием золота Aquarius U (Au — 75%; Pt — 12%; Pd — 13%) фирмы Ivoclar. Отечественный сплав Супер ТЗ (НПО «Супер-

металл», Россия), содержащий 75% золота и имеющий желтый цвет, рекомендуется использовать для литых зубопротезных конструкций с полимерными облицовками.

Из неблагородных сплавов для изготовления цельнолитых металлических каркасов МЗП применяют кобальто-хромовые сплавы: Дентитан и Бондилой (Krupp Medizintechnik GmbH), Реманиум Master Tec (Ivoclar) D и Реманиум GM 50 (Dentaram), Новарекс (Jeneric / Penton Inc.), Vest 2000 (sis), а также никель-хромовые сплавы: Вирон (Bego), Супраниум (Krupp), Рексалой и Рексилиумы (Jeneric/ Pentron Inc.), Ivoclar Litecast и др.

Специалист по металлургии В.Волков (1997) отмечает, что никелевые сплавы имеют более низкую температуру плавления и КТЛР, лучше литейные свойства и лучше обрабатываются, но несколько уступают кобальто-хромовым сплавам в коррозионной стойкости. Причем автор отмечает, что около 10% населения страдает аллергией по отношению к никелю, и поэтому в некоторых странах (Швейцария и др.) для изготовления МЗП применяются только кобальто-хромовые сплавы. Кроме того, кобальто-хромовые сплавы обладают большей жесткостью и менее подвержены деформации, что позволяет их применять у больных со значительными включенными дефектами зубных рядов (до 3-4 зубов) и истончать металлический каркас опорных коронок до 0,2 мм, в то время как при использовании никель-хромовых сплавов толщина металлического каркаса опорных коронок должна быть не менее 0,4-0,5 мм, а протяженность включенных дефектов, замещающих МЗП, — не более 2 зубов [Х.А.Каламкаров, 1996].

Отметим, что ТОО «Стоммат» (Россия) выпускает два сплава: Целлит-Н и Целлит-К, предназначенные для изготовления литых несъемных протезов с керамическим покрытием. Целлит-Н — сплав на никелевой основе, обладает отличным сочетанием литейных и служебных свойств, изделия легко обрабатываются после отливки. Целлит-К — сплав на основе кобальта, имеет лучшие прогнозные показатели, поэтому его рекомендуют к использованию предпочтительнее в случаях изготовления мостовидных МЗП большой протяженности. Отмеченные сплавы благодаря своему составу совместимы со многими отечественными и импортными керамическими массами: КС, Стомма-2, Радуга России, IPS Classik, Vita BMK, Биодент, Керамик, Ультропалин и др.

НПО «Суперметалл» (Россия) выпускает для изготовления МЗП сплавы на кобальтовой (КХ-ДЕНТы) и никелевой (НХ-ДЕНТы) основах, которые полностью отвечают международному стандарту ISO.

Проверку и припасовку цельнолитого металлического каркаса начинают с тщательного его осмотра (визуальный контроль) для своевременной диагностики трещин, деформаций и пор. Если этих дефектов не выявляется, то приступают к припасовке каркаса, который должен легко, без напряжения, накладываться на опорные зубы (согласно пути введения протеза). Затем уточняют границы каркаса, особенно в пришеечной области. При обнаружении удлиненных границ краев опорных коронок или увеличенных размеров отдельных элементов промежуточных частей каркаса их корригируют. Особое внимание обращают на наличие так называемого промывного пространства между телом каркаса

и слизистой оболочкой альвеолярной дуги челюсти, которое должно быть около 1,5 мм [С.И.Абакаров, 1994]. Оптимальным следует признать расстояние между каркасом и зубами-антагонистами также около 1,5 мм, что позволяет зубному технику создать в дальнейшем требуемую жевательную поверхность боковых и режущие края передних зубов и добиться нужной толщины фарфоровой массы при ее нанесении. Каркас должен быть без острых углов, чтобы не создавать напряжений на керамической облицовке, не должен иметь раковин и тем более отверстий от неаккуратной его обработки.

Важно подчеркнуть, что в зуботехнической лаборатории перед дегазацией каркаса зубной техник должен обработать каркас крупнодисперсным алмазным абразивом, желательнее в одну сторону, что позволяет избежать воздушных ловушек, которые могут привести к образованию пузырей в керамике [А.Гавриленко, 1997]. В то же время А.Колосов (1999) не рекомендует применять алмазные головки (спеченные или изготовленные методом гальваники), так как считает, что частицы связующего вещества алмазной головки, состоящего из органических и минеральных веществ, могут внедряться в структуру металла и на каком-либо этапе обжига керамики «радовать» зубного техника появлением пузырей и сколов. Он рекомендует при обработке внешней поверхности металлического каркаса использовать только твердосплавные фрезы.

Если на этапе припасовки цельнолитого каркаса возникают сложности в его наложении из-за отсутствия параллельности опорных зубов, то допрепарировать зубы можно лишь в *незначительном* объеме, а коррекция внутренней поверхности коронок каркаса допустима лишь в исключительных случаях, когда каркас только незначительно не соответствует опорным зубам или внутри коронок имеют место четко определяемые дефекты литья (перлы, «+» металл). Ко всех других случаях, тем более при выявлении грубых ошибок ОП или дефектов качества литья следует повторно провести ОП, устранив первоначальные его недочеты, и снова получить рабочий слепок для изготовления нового цельнолитого металлического каркаса.

Припасовку цельнолитого каркаса завершают определением цвета керамической облицовки. А.Гавриленко (1997) считает, что широко применяемая зарубежными специалистами практика участия зубного техника в выборе цвета, без сомнения, должна использоваться в нашей стране. Самое идеальное время суток для определения цвета — с 11 до 13 часов утра, при естественном освещении. При этом пациент не должен стоять лицом к свету. Идеальный вариант — полупрофиль относительно светового потока, причем дефектом в затемненную сторону [А.Гавриленко, 1997]. Цвет обычно определяют с помощью стандартных шкал-расцветок с учетом пожеланий пациента и согласно цвету рядом стоящих естественных зубов или МЗП.

Припасовка цельнолитого металлического каркаса с керамической облицовкой выполняется до глазурования МЗП. Вначале оценивают качество керамической облицовки на каждой единице МЗП.

А.Бахминов (1997) приводит таблицу с описанием возможных ошибок при обжиге керамики и их последствий (табл. 1).

Возможные ошибки при обжиге керамики по А.Бахминову (1997)

Результат	Погрешности
- слишком светлые и малопрозрачные цвета; керамика имеет пары	- температура предварительного нагрева слишком высока - конечная температура слишком низка - задержка с вакуумом - недостаточный вакуум или его нет вообще при включенной программе
- поверхность керамики шероховатая	- конечная температура слишком низка
- поверхности слишком гладкие, края и контуры закруглены	- конечная температура слишком высока
- металлические каркасы деформируются	- конечная температура слишком высока
- скачки напряжения — сжатия (в зависимости от сплава)	- температура охлаждения слишком низка - фаза охлаждения слишком коротка
- скачки напряжения при растяжении (в зависимости от сплава)	- фаза охлаждения слишком длительная
- плохое сцепление	- фаза охлаждения слишком длительная

Если каркас с керамической облицовкой во время припасовки на опорные зубы надевается с трудом, следует при помощи копировальной бумаги точно определить места избытка керамической облицовки, которые обычно локализируются на аппроксимальных поверхностях зубов, прилегающих к примеряемой конструкции. Выявив места избытков керамической облицовки, их сошлифуют с помощью алмазных фасонных головок или боров. После того как каркас с керамической облицовкой свободно надевается на опорные зубы, следует: 1) проверить точность изготовления каркаса с керамической облицовкой по отношению к тканям протезного ложа и поля; 2) проверить межкклюзионные взаимоотношения МЗП с зубами-антагонистами; 3) оценить эстетические свойства МЗП в целом и каждой его единицы по форме, размеру и цвету.

Во время проверки качества изготовления каркаса с керамической облицовкой главное внимание обращают на точность керамических замыкающих краев, а также соотношение тела мостовидных протезов со слизистой оболочкой альвеолярной дуги челюсти. Мы придерживаемся мнения, что в среднем участке зубной дуги, а также на уровне премоляров (при широкой улыбке) промежуточная часть МЗП может касаться слизистой оболочки альвеолярной дуги. В области моляров тело МЗП должно изготавливаться промывным. Седловидной мы моделируем промежуточную часть МЗП с вестибулярной поверхности в переднем участке зубной дуги лишь для обеспечения полноценной фонетической реабилитации у людей речевых профессий и музыкантов, играющих на духовых инструментах. Абсолютным противопоказанием к изготовлению седловидной

формы промежуточной части МЗП следует признать наличие у пациента функциональной патологии жевательного аппарата (парафункции жевательных мышц и т.п.), а также нозологических форм заболеваний жевательного аппарата, при которых имеется тенденция к снижению высоты прикуса или внедрению опорных зубов после фиксации МЗП (патологическая стираемость твердых тканей зубов, глубокий прикус и т.п.). Для уточнения соотношения тела мостовидного МЗП и слизистой оболочки альвеолярной дуги челюсти большинство специалистов рекомендуют использовать эластические слепочные материалы, особенно те, которые применяются для получения корригирующего слоя и двухслойном слепке [С.И.Абакаров, 1994; Х.А.Каламкаров, 1996 и др.]. После замешивания такой массы ее наносят на промежуточную часть мостовидного МЗП и плотно надевают его на опорные зубы. После затвердевания слепочной массы МЗП снимают с опорных зубов, выводят из полости рта и по отсутствию слепочного материала на теле МЗП определяют места повышенного давления, где и необходимо выполнить коррекцию (сошлифовывание) керамической облицовки МЗП. Таким же образом можно проверять соответствие внутренней поверхности коронок МЗП тканям протезного ложа (при балансировках протеза И т.п.).

В своей клинической практике для этих целей мы обычно применяем отечественные слепочные массы: Альбапласт-К (Радуга России) — силиконовый материал (корригирующий слой) на основе пасты и жидкости-катализатора, корригирующую пасту с жидкостью-катализатором Альбапласт-У (Радуга России) — также силиконовый слепочный материал, выпускаемый в комплекте из двух паст, основной и корригирующей, и жидкости-катализатора, или другие силиконовые корригирующие слепочные массы.

Межокклюзионные взаимоотношения проверяют с помощью копировальной бумаги или окклюдодиаграмм во всех окклюзиях и при артикуляции. Объем коррекционных мероприятий по нормализации окклюзии, проводимых с помощью алмазных фасонных головок и боров, зависит от методики изготовления МЗП. Наиболее точно зубной техник имеет возможность моделировать окклюзионную поверхность МЗП при использовании артикулятора с индивидуальным измерением угла суставного пути и резцового скольжения или универсальных артикуляторов типа Stratos 200 (Ivoclar).

Уточнять размер, форму и цвет каждой единицы МЗП необходимо в присутствии зубного техника, так как это позволит последнему до глазурования наиболее точно внести коррективы и выполнить все требования и пожелания врача и пациента. Незначительные несоответствия в МЗП исправляют обычно с помощью использования специального набора красок перед глазурованием. Наш опыт показал, что высокими эстетическими свойствами обладают отечественные краски Керамколор.

По готовности МЗП его необходимо фиксировать на опорных зубах с помощью материалов для временной фиксации протезов (до 1-2 месяцев). Это позволяет в случае возникновения осложнений протезирования или нарушений целостности керамической облицовки легко устранить их, не нарушая целос-

ти МЗП. Для временной фиксации МЗП можно использовать цемент Temp bond (фирма Kerr), репин (Словения), реалин (ЗАО «ВладМиВа», Белгород), щелочной цемент на основе гидроокиси кальция Reosar Temp IC (Vivadent), средство для временного пломбирования Bayer, лечебный подкладочный материал Life (Kerr), кальцийсодержащий цемент «Ортофикс-аква-К» (ЗАО «ВладМиВа», Белгород) — до трех недель; предложенный нами состав с диклофенаком [А.К.Иорданишвили, А.М.Ковалевский, Е.В.Теплов, 1999] или цинкоксидэвгенольный цемент эодент-rapid (ЗАО «ВладМиВа», Белгород), который также благоприятно влияет на регенераторные способности пульпы и обладает бактерицидным действием.

Но и фиксация МЗП на постоянный цемент сразу после готовности не является врачебной ошибкой. Если врач-стоматолог после анализа отдаленных результатов протезирования с применением МЗП выявил отсутствие осложнений, то это дает ему уверенность и право на такую врачебную тактику.

Если спустя 2-4 недели отсутствуют жалобы со стороны протезоносителя, нет нарушений целостности конструкции МЗП, а также отсутствуют видимые осложнения протезирования, МЗП можно фиксировать на опорных зубах с помощью материалов для постоянной фиксации зубных протезов: поликарбоксилатный цемент Белокор (ЗАО «ВладМиВа», Белгород), цинкфосфатный цемент Уницем или Ортофикс-аква-П и С (ЗАО «ВладМиВа», Белгород), отечественный стеклоиономерный цемент Стион, фосфатный цемент в шприц-капсулах Phospha Cem IC или универсальный фосфатный цемент Phospha SEM PL (Vivadent), фосфатный или карбоксильный цементы Bayer, отечественные материалы Стомакрон или Стомафил (Стомахим) и Изодент (Медполимер) и др.

Отметим, что при выборе постоянного фиксирующего материала необходимо учитывать, что имеющаяся щель между МЗП и культей зуба, величина которой, как правило, при оптимально подходящей реставрации составляет 30-50 мм, не должна увеличиваться после цементирования МЗП [М.Кристоф, 1999]. Проведенные после цементирования исследования по изучению прочности сцепления, размеров крупинок и их распределения в цементе показали, что наилучшие свойства показывают стеклоиономерные цементы в сравнении с цинкфосфатными цементами. Так, стеклоиономерный цемент Ketac-Cem (ESPE, Seefeld) обнаружил самые лучшие предпосылки для беспрепятственного цементирования — 98% частичек имели размер в пределах 10 мм и распределялись равномерно [М.Кристоф, 1999]. Другие из исследованных им цементов — цинкфосфатные: Harvard (Richter und Hoffmann Harvard Dental GmbH, Berlin); Rocks (Mizzy Inc. New Jersey, USA); стеклоиономерные цементы: Aqua-Cem, De Treey; Dentsply, Konstanz (ЕСPE, Seefeld), Fuji Lonomer (GC, Tokio, Japan) — имели величину крупинок до 60 мм и неоднородное распределение их по цементу. Даже оказавшийся пригодным цинкофосфатный цемент (например, Harvard) обладал частичками величиной до 40-50 мм, которые превышают необходимую ширину щели при литой реставрации. М.Кристоф (1999) также отметил, что наряду с хорошей текучей способностью стеклоиономерный цемент Ketac-Cem обладает следующими преимуществами: химическое прилипание

к твердым тканям зуба, отдача им фтора, небольшая чувствительность к влажности, однородная консистенция при смешивании.

Качество фиксации МЗП повышается, если для смешивания стеклоиономерных цементов, которые предварительно дозированы в капсулах шприцев, используются смесительные аппараты, например Silamat S5 (Vivadent).

Медикаментозная обработка опорных зубов перед фиксацией МЗП имеет особенности. Обрабатывать спиртом и эфиром можно только депульпированные зубы. Зубы с живой пульпой лучше обработать 20% раствором диметилсульфоксида и высушить стерильным ватным шариком или струей теплого воздуха.

5. ОСНОВНЫЕ ВРАЧЕБНЫЕ ОШИБКИ, ПРИВОДЯЩИЕ К ОСЛОЖНЕНИЯМ ПРОТЕЗИРОВАНИЯ МЕТАЛЛОКЕРАМИЧЕСКИМИ ЗУБНЫМИ ПРОТЕЗАМИ, ИХ ПРОФИЛАКТИКА

П/п	Врачебная ошибка	Последствия врачебной ошибки	Возможности предупреждения врачебных ошибок
1	2	3	4
1	Составление плана ортопедического лечения без учета анатомо-физиологического состояния органов и тканей жевательного аппарата (расширение показаний к изготовлению МЗП и др.).	Функциональная перегрузка пародонта опорных зубов и их патологическая подвижность или внедрение опорных зубов, возникновение или обострение заболеваний пародонта, возникновение аллергических реакций, патологии височно-нижнечелюстного сустава (ВНЧС), скол керамической облицовки, патологическая стираемость твердых тканей зубов-антагонистов МЗП и др.	Тщательный сбор анамнеза и обследование пациентов с дефектами зубных рядов. Правильное планирование ортопедического лечения с применением МЗП. Грамотное проведение подготовки органов и тканей жевательного аппарата к протезированию.
2	Несоблюдение условий одонтопрепарирования.	Возникновение травматических пульпитов.	Обязательное рентгенологическое обследование опорных зубов, при необходимости их депульпирование на этапе подготовки полости рта к протезированию; обеспечение при ОП водяного охлаждения, щадящей техники ОП, параллельности опорных зубов.
3	Травмирование тканей краевого пародонта при ОП.	Возникновение патологии краевого пародонта.	Соблюдение техники ОП, планирование уровня расположения края МК по отношению к десне и его обеспечение.
4	Создание конусности опорных зубов более 10°.	Частые расцементировки МЗП, возникновение травматических пульпитов.	При ОП должна оставаться культица удовлетворительной длины (не менее 4 мм) и достаточной площади поверхности при оптимальной конусности боковых поверхностей (до 10°), использование внутриротового параллелометра.
5	Недостаточное ОП.	Сложности во время припасовки цельнолитого металлического каркаса, снижение эстетических свойств МЗП, сколы керамической облицовки.	Соблюдение техники и объема ОП, использование внутриротового параллелометра, создание при ОП, по возможности, циркулярного уступа.

1	2	3	4
6	Повреждение тканей пародонта при использовании различных ретракционных методов.	Воспалительные процессы в краевом пародонте, рессии десневого края.	Грамотный подбор ретракционных материалов и обеспечение техники ретракции десневого края.
7	Использование для изготовления МЗП некачественного слепка или неграмотное комбинирование слепочных масс в корригирующих слепках.	Сложности в припасовке цельнолитого каркаса, неточные границы каркаса, особенно в при-десневой области.	Соответствующая подготовка мягких тканей десны перед получением слепка, соблюдение техники получения рабочих слепков и использование при их получении адекватных слепочных материалов.
8	Отказ от использования временных коронок.	Возникновение пульпитов (инфекционных, термических и др.), снижение высоты прикуса, возникновение патологии ВНЧС.	Своевременное изготовление и использование временных зубопротезных конструкций.
9	Несвоевременное или неправильное определение центрального соотношения челюстей.	Необходимость существенной коррекции на этапах припасовки цельнолитого металлического каркаса и облицованного керамикой каркаса, снижение эстетических свойств МЗП, завышение или снижение высоты прикуса, возникновение патологии ВНЧС, сколы керамической облицовки, парафункции жевательных мышц и др.	Своевременное и правильное определение центральной окклюзии с использованием адекватной методики, учитывающей величину и топографию дефектов зубных рядов.
10	Невнимательное отношение к границам цельнолитого металлического каркаса или готового МЗП в пришеечной зоне, а также в области тела мостовидных протезов.	Травмирование тканей краевого пародонта; возникновение пролежней на альвеолярных дугах челюстей (язвенно-некротических поражений).	Своевременное уточнение границ цельнолитого каркаса и МЗП.
11	Неправильная методика выбора цвета керамических облицовочных масс.	Несоответствие цвета МЗП цвету естественных зубов.	Определение цвета днем, с 11.00 до 13.00, при естественном освещении. Пациент не должен стоять лицом к световому потоку. Лучше — полу-профиль относительно светового потока, дефектом в затемненную сторону.

1	2	3	4
12	Несвоевременное диагностирование преждевременных контактов МЗП с зубами-антагонистами.	Патология пародонта опорных зубов, зубов-антагонистов МЗП, патология ВНЧС, парафункции жевательных мышц, сколы керамической облицовки. Снижение качества МЗП, появление необходимости существенной коррекции окклюзионных поверхностей цельнолитого металлического каркаса или МЗП.	Своевременная коррекция межокклюзионных взаимоотношений МЗП с антагонистами при всех видах окклюзии в разных фазах артикуляции. Использование артикулятора при изготовлении МЗП. Своевременное определение центральной окклюзии методом, учитывающим величину и топографию дефектов зубных рядов.
13	Отказ от временной фиксации МЗП и динамического наблюдения пациента.	Сложность устранения некоторых осложнений протезирования без нарушения целостности конструкции МЗП.	Обязательная фиксация готового МЗП на временный цемент (в среднем до 1 месяца) и динамическое наблюдение пациентов с МЗП.

6. РЕСТАВРАЦИЯ МЕТАЛЛОКЕРАМИЧЕСКИХ ЗУБНЫХ ПРОТЕЗОВ

Несмотря на высокую клиническую «выживаемость» металлокерамических зубных протезов — до 8 лет и более, наиболее частым осложнением этого современного вида протезирования являются сколы керамической облицовки протезов.

В таких случаях приходится либо переделывать зубной протез, либо снимать его с опорных зубов для реставрации в зуботехнической лаборатории, либо осуществлять реставрацию зубного протеза непосредственно в полости рта.

Ряд специалистов [М.Н.Мусин, А.Г.Киселев и В.П.Семиколенов, 1999 и др.] считают, что лабораторная реставрация сопряжена с большим риском, а в некоторых случаях может оказаться вообще нецелесообразной. Поэтому рекомендуют в клинике ортопедической стоматологии широко использовать для реставрации керамических облицовок металлокерамических зубных протезов композиционные материалы светового отверждения (табл. 2).

Наш практический опыт работы показал, что для реставрации в одно посещение металлокерамических протезов при сколах их керамической оболочки можно с хорошим клиническим эффектом использовать набор для ремонта металлокерамических протезов Фарест, изготовителем которого является ООО «Радуга-Р» (Воронеж).

Таблица 2

Материалы фирмы Ivoclar-Vivadent, рекомендуемые для реставрации металлокерамических протезов по М.Н.Мусину и соавт. (1999)

Локализация скола (класс по Блэку)	Рекомендуемый материал для реставрации
I	Tetric, Tetric Ceram, Heliomolar
II	Tetric, Tetric Ceram, Heliomolar
III	Helio Progress, Tetric, Tetric Ceram, Heliolinc, Heliomolar
IV	Helio Progress, Heliolinc, Heliomolar
V	Helio Progress, Tetric, Tetric Ceram, Heliolinc

В комплект набора входят:

- паста Фолакор-С — 2 шприца разного цвета по 4,25 г;
- жидкость «А» — 5 мл 1 флакон;
- жидкость «Б» — 2 мл 1 флакон;
- порошок грунта — 5 г 1 флакон;
- жидкость для грунта — 5 мл 1 флакон;
- светоотверждаемый адгезив — 4 мл 1 флакон;
- гель — 4,5 г 1 шприц;
- чашечка для замешивания — 1 шт.;
- кисточки — 50 шт.;
- бумага для замешивания в виде блокнота — 1 шт.;
- пипетки — 3 шт.

В тех случаях, когда произошел скол фарфоровой массы с поверхности протеза без обнажения металлического каркаса, необходимо обработать реставрируемую поверхность протеза: с помощью алмазного бора удалить острые края, поверхность керамики, подлежащую ремонту, обработать гелем для протравливания в течение 30 с, затем гель удалить, керамическую поверхность промыть струей воды, высушить и на нее с помощью кисточки нанести смесь жидкостей «А» и «Б», взятых в соотношении 5:1. После этого в течение 3 мин дать высохнуть реставрируемой поверхности.

Если отколотый кусочек керамической облицовки сохранился, то его поверхность соприкосновения и реставрируемую поверхность протеза с помощью кисточки обрабатывают адгезивом, отколотый кусочек прикладывают к месту реставрации, прижимают его и оставляют затвердеть в течение 1 мин с помощью источника света.

В тех случаях, когда не удалось идеально точно адаптировать отколотый кусок керамической облицовки к протезу и между ними появилась щель, ее следует заполнить пастой Фолакор-С соответствующего цвета с последующим ее световым отверждением в течение 30 с.

Образовавшиеся на поверхности протеза излишки керамической массы удаляют с помощью алмазных боров. Окончательную полировку осуществляют через сутки.

В тех случаях, когда сколотый с протеза кусочек керамики отсутствует, необходимо обработать реставрируемую поверхность (снять острые края керамической оболочки, обработать в течение 30 с протравочным гелем, последний удалить, промыть реставрируемую поверхность под струей воды, высушить, с помощью кисточки нанести на нее смесь жидкостей «А» и «Б» в соотношении 5:1 и просушить ее в течение 3 мин). Затем нанести на реставрируемую поверхность протеза светоотверждаемый адгезив и отвердить его в течение 15 с, после чего послойным нанесением пасты Фолакор-С соответствующего цвета реставрировать протез до нужной анатомической формы. Время отверждения каждого слоя пасты Фолакор-С — 30 с. Затем отреставрированную керамическую поверхность протеза обрабатывают алмазными борами, освобождая от излишков керамической массы, и полируют.

Изготовитель набора Фарест ООО «Радуга-Р» рекомендует для получения нужного для ремонта цвета пасты Фолакор-С смешивать подготовленное для реставрации ее количество с одним или несколькими светоотверждаемыми красителями, добиваясь получения желаемого цвета и оттенка.

В тех случаях, когда врач-стоматолог-ортопед реставрирует скол облицовки металлокерамического протеза, произошедший до металлической его основы, необходимо вначале обработать с помощью бора металлическую поверхность протеза, затем эту поверхность и окружающую ее керамическую облицовку по общепринятой методике обработать в течение 30 с протравочным гелем, последний удалить, реставрируемую поверхность промыть водой и тщательно высушить. Затем на подготовленную поверхность протеза наносят кисточкой смесь жидкостей «А» и «Б», взятых в соотношении 5:1, и дают ей высохнуть в течение 3 мин.

В чашечке для замешивания путем механического смешивания в течение 15 с готовят 0,2 г порошка грунта (1 мерная ложка) с 2-3 каплями жидкости для грунта. Образовавшуюся однородную массу до ее загустевания с помощью кисточки наносят на реставрируемую металлическую поверхность протеза и дают массе просохнуть в течение 3-4 мин, образовавшийся грунтовый слой должен быть тонким и равномерным.

Затем керамическую поверхность протеза и загрунтованную его металлическую поверхность покрывают светоотверждающим адгезивом и отверждают его в течение 15 с. Керамическую часть облицовки протеза реставрируют с помощью послойного нанесения пасты Фолакор-С нужного цвета с отверждением каждого слоя в течение 30 с. Отделку и удаление избытков керамической облицовки осуществляют с помощью алмазных боров. Через сутки окончательно полируют реставрируемую часть металлокерамического протеза.

Изготовитель набора Фарест не рекомендует пациентам в течение первых трех дней после реставрации керамической облицовки употреблять продукты, содержащие красящие вещества (кофе, чай, соки и т.д.), а также советует избегать чрезмерных нагрузок на реставрированный протез.

Работая с набором Фарест, мы убедились в необходимости четко выполнять рекомендации изготовителя набора по условиям и срокам его хранения (не более одного года при $t^{\circ} = +4-25^{\circ}\text{C}$ в плотно закрытой упаковке). При соблюдении этих рекомендаций нами отмечены хорошие результаты реставраций.

Отметим, что для улучшения сцепления реставрационного материала с протезом можно всю поверхность скола керамической облицовки обрабатывать с помощью внутриротового пескоструйного аппарата или поверхность металлической основы протеза обрабатывать с помощью алмазных боров или фасонных головок с крупным зерном. В наиболее сложных случаях допустимо применение приемов макроретенции, а именно: формирования ретенционных полостей (чаще конической формы) в толще металлического каркаса, избегая его перфораций.

Сколы керамической облицовки в металлических зубных протезах после их окончательной фиксации встречаются нередко.

Фирма 3М предлагает следующую методику реставрации металлокерамических зубных протезов с использованием материалов, выпускаемых этой фирмой.

После изоляции с помощью коффердама места починки восстанавливаемую поверхность керамической части протеза зачищают суспензией пемзы, промывают, высушивают, а затем «загрубляют» алмазным бором или пескоструйным аппаратом. В этот подготовительный период реставрации следует полностью удалить разрушенную часть керамической облицовки, скосить края и снять глянецевую поверхность на 1-1,5 мм от края места реставрации.

Во время протравки протравочным гелем Scotchland покрывают на 15 с место реставрации, а затем гель удаляют и место реставрации промывают водой в течение 10 с и просушивают. Затем рабочую поверхность покрывают керамическим праймером Scotchland, просушивают и наносят на силанизированную поверхность фарфора (металла) два слоя адгезива Single Bond, высушивают в те-

чение 2-5 с и фотополимеризуют в течение 10 с. При необходимости выполняют маскирование с применением маскирующего агента «Masking Agent» (3М) соответствующего оттенка, каждый слой которого фотополимеризуют в течение 20 с. Особенно эффективно использование «Masking Agent» различных оттенков (белый, желтый, серый, универсальный) для закрытия металлической поверхности протеза. Благодаря его повышенной опаковости и матовой поверхности после отверждения обеспечивается высокая эстетичность реставрации ортопедической конструкции. Затем выполняют реставрацию с помощью композиционных материалов фирмы 3М Yalux Plus или Filtek (A110, Z250, P60) с учетом анатомической формы и цвета зубного протеза, а также артикуляционных взаимоотношений зубных рядов.

Описанные методы реставрации МЗП с применением специальных светоотверждаемых материалов некоторые стоматологи считают временными. Их основным недостатком является постепенная значительная потеря прочности адгезии [R.C.Pratt, J.O.Burgess, R.S.Schmartz, J.H.Svith, 1989].

В связи с этим интересным с практической точки зрения представляется метод починки металлокерамического протеза [Z.Ben-Ur, H.Patael, C.Gortil, 1994] заключающийся в изготовлении металлокерамической фасетки на сколотую единицу МЗП. Авторы отмечают наиболее хорошие результаты при починке вестибулярной и язычной сторон. Для фиксации изготавливаемых для реставрации фасеток — «металл к металлу» ими используются композитные пломбирочные материалы. А.Тjan, L.Тjan (1992) отмечают, что такие композиты обеспечивают отличное схватывание неблагородных металлов, не требуя обязательно протравливания металлических поверхностей.

Вначале с помощью крупнозернистого алмазного бора удаляют полностью керамическую облицовку с «причинной» единицы МЗП, по возможности обнажают первоначальный металлический каркас и в межзубных промежутках. Затем по всей площади обнаженного каркаса и прилежащей к нему керамической облицовки убирают нависающие края и выпуклости, проверяют окклюзию. Получают рабочий и вспомогательный слепки, определяют центральное соотношение челюстей и фиксируют с помощью временного цемента временную коронку.

В зуботехнической лаборатории готовят модели (как для металлокерамики), отливают каркас фасетки из неблагородного металла. При отделке последнего его толщину допустимо уменьшить до 0,2 мм. Затем каркас фасетки припасовывается в полости рта и выбирается цвет реставрации.

На стадии «бисквитного» обжига авторы рекомендуют повторно припасовать «реставрацию» в полости рта с целью коррекции окклюзионных взаимоотношений.

После глазурирования приготовленную металлокерамическую фасетку фиксируют на подготовленное во время первого посещения протезное ложе.

Этот способ позволяет сохранить первоначальный МЗП и обеспечить долговременный эстетический и функциональный результат починки МЗП.

Кроме того, изготавливая металлокерамические зубные протезы пациентам при наличии относительных противопоказаний, для профилактики сколов ке-

рамики и облегчения последующих реставраций таких протезов целесообразно использовать полые стандартные восковые заготовки типа Inzoma, которые позволяют за счет увеличения площади соприкосновения облицовки и металла каркаса существенно улучшить фиксацию керамической массы на нем и повысить прочностные свойства таких протезов.

В заключение важно подчеркнуть, что реставрация металлокерамических протезов эффективна, если сколы керамической облицовки обусловлены травмой или погрешностями технического изготовления протеза. Если же причиной скола керамики послужила артикуляционная травма, то целесообразно произвести до начала реставрации коррекцию жевательной поверхности протеза с учетом прикуса пациента.

7. БЕЗМЕТАЛЛОВОЕ ЗУБНОЕ ПРОТЕЗИРОВАНИЕ

Мостовидные протезы из композиционных материалов

Достаточно надежным и экономичным для пациента вариантом возмещения включенных дефектов зубных рядов небольшой протяженности (1-2 зуба) являются мостовидные протезы из композиционных материалов. Эти конструкции можно рассматривать как временный или окончательный результат ортопедического лечения.

При условии использования металлического каркаса (балки) или укрепляющего стекла волоконного шплинта мостовидные протезы из композиционных материалов могут полноценно функционировать достаточно продолжительное время.

Для металлического каркаса можно применять одну-две балки из кобальтохромового сплава или нержавеющей стали (проволока из-за пластичности менее пригодна для этих целей). При изготовлении мостовидных протезов из композиционных материалов, усиленных металлическим каркасом-балкой, последняя обязательно протравливается специальным гелем, затем промывается, высушивается и обрабатывается адгезивом с последующей его полимеризацией. Затем на дно заранее подготовленных по описанной выше методике кариозных полостей вносится композиционный материал и в нем размещается балка, которая, четко занимая подготовленное место, надежно укрепляется после полимеризации композита. Затем производится моделирование мостовидного композиционного протеза путем послойного нанесения соответствующих опаловых и эмалевых композиционных материалов нужных цветовых оттенков с их послойной светополимеризацией. В остальном изготовление мостовидных протезов из композиционных материалов с металлическим каркасом особенностей не имеет. В качестве укрепляющего волоконного шплинта используются специальные нити, ленты или шнурки из неорганических нитей, апретированные специальным составом для прочного сцепления с органической матрицей композиционного материала: Ribbond, Connect, GlasSpan, Stik и др.

Полная имитация естественной прозрачности искусственной зубной коронки возможна только в том случае, если при ее изготовлении не используются сплавы металлов. Это обусловлено тем, что у естественного зуба падающий свет проходит к корню зуба и затем рассеивается. Такой же эффект можно получить, применяя безметалловые керамические зубопротезные конструкции [И.В. Михайлов, С.И.Козицина, В.Б.Кравцов и соавт, 2000].

В разделе «Керамические вкладки» кратко освещена возможность осуществления протезирования зубов с использованием безметалловой керамики Empress и представлены свойства этого материала.

В настоящей главе описываются системы безметаллового протезирования типа «поликерамика с волоконным каркасом». К таким системам относят Sculpture/Fibrecor, Targis/Vectris и др. Fibrekor, Vectris и др. представляют собой волоконно-укрепленные при помощи силанизированного волокна композиты и служат для создания опоры или каркаса зубопротезной конструкции.

В табл. 3 представлена сравнительная характеристика следующих типов волокон: стекловолокна, керамические волокна, полиэтиленовые волокна. Волокна могут быть использованы для изготовления каркасов мостовидных протезов, коронок, изготавливаемых из керомеров и композитов, для шинирования зубов, внутриканальных штифтов (пасты) и других целей.

Таблица 3

Сравнительные характеристики волокон по Ю.Кабакову и Р.Евстратову (1999)

Fibrecor	Vectris	Glasspan	Connect	Ribbond
Наполненные смолой стекловолоконные полосы для каркаса	Волокно, усиленное композитом. Каркас — пренаполненное волокно	Гибкие керамические нити	Полиэтиленовые волокна	Полиэтиленовые волокна
Волокна, предварительно наполненные смолой	Волокна, насыщенные смолой. Отставание компенсируется давлением	Ручное наполнение смолой (возможны отставания)	Ручное наполнение смолой (возможны отставания)	Ручное наполнение смолой (возможны отставания)
Оттенки А, В, С, D и Clear	Один оттенок	Один оттенок	Один оттенок	Один оттенок
Прочность 1000 МПа	Прочность 1000 МПа	Прочность 500 МПа	Прочность 300 МПа	Прочность 200 МПа

Отметим, что волокна приобретают значительные прочностные характеристики при пропитке их смолой или текучими композитами, что может осуществляться непосредственно перед использованием или в заводских условиях (пренаполненные). Как видно из данных, представленных в табл. 3, наибольшими прочностными характеристиками обладают стекловолокна, пропитка которых осуществлена в заводских условиях. Такие волокна по своей прочности не уступают сплавам металлов. Керамические волокна наполняются композиционным материалом перед либо непосредственно во время использования. Поэтому возможно их отставание от твердых тканей зуба. Прочность полиэтиленовых волокон при ручном наполнении композиционным материалом аналогична прочности самих композитов без волокон.

Обладая большой прочностью и небольшим весом, эти материалы также способны сохранять естественную оптику восстанавливаемого зуба. Считается, что каркасы, полученные при помощи этих материалов, позволяют изготавливать мостовидные безметалловые зубные протезы при расстоянии между опорными зубами до 20 мм, в том числе опирающиеся на вкладки, накладки или коронки [В.П.Рогатнев, 2000].

Sculpture и Targus представляют собой готовые к применению пастообразные облицовочные материалы, в которых имеется органическая матрица, а в качестве наполнителя используется керамика (ceramic optimized polymer). Поэтому их уверенно можно отнести к поликерамике — керамерам, которые объединяют в себе свойства композитов и фарфора. Эти материалы эстетичны, цветоста-

билыны, прочны, биосовместимы, а их отверждение осуществляется световой и термической полимеризацией. Кроме того, керомеры, в отличие от керамики, щадяще взаимодействуют с естественными зубами-антагонистами (табл. 4).

Таблица 4

Общие показатели стираемости антагонистов по Ю.Кабакову и Р.Евстратову (1990), мкг/год

Sculptur/Fibrekor	0,52
Низкотемпературная керамика	5,60
Прессованная керамика	8,51
Традиционная керамика	18,0

Имеются также сообщения об использовании керомеров для облицовки металлических каркасов. Клинические этапы изготовления таких протезов аналогичны типичным этапам работы врача-стоматолога-ортопеда по изготовлению металлокерамических или металлопластмассовых зубных протезов.

Изготовление безметалловой реставрации осуществляется за два посещения. Во время первого посещения выполняются одонтопрепарирование, получение рабочего и вспомогательного слепков, определение центрального соотношения зубных рядов, определение цвета будущей конструкции, а также изготовление и фиксация временных коронок на опорные зубы.

Во время второго посещения врач-стоматолог-ортопед снимает временные коронки, осуществляет контроль качества изготовления безметалловой реставрации, соответствия ее цвета заданному, припасовывает ее, проверяет окклюзионные взаимоотношения и фиксирует с применением известных адгезивных систем. Граница «реставрация — ткани зуба» тщательно шлифуется и полируется с помощью боров и резиновых силиконовых головок. Отметим, что одонтопрепарирование под коронку или мостовидные протезы из поликерамики с волокнистым каркасом схоже с ОП под металлокерамические коронки. Вместе с тем необходимо обязательное формирование циркулярного уступа под углом 90-120° при создании межокклюзионного пространства не менее 1,5 мм и сошлифовывание твердых тканей зуба с оставшихся поверхностей зуба для обеспечения толщины стенки коронки не менее 1 мм. Также рекомендуется формирование полостей ящикообразной формы с размерами 2 мм x 2 мм x 2 мм в жевательно-интерпроксимальных поверхностях зубов, необходимых для размещения волокна-дуги. При этом края коронок могут располагаться на уровне десневого края.

Лабораторные этапы изготовления безметалловых реставраций Sculpture/Fibrekor и Tarcis/Vectris различаются.

При изготовлении в лаборатории протеза из Targis/Vectris вначале получают разборную рабочую модель, где опорные и соседние с ними зубы должны выниматься из модели. Затем модели фиксируют в артикуляторе. Культы опорных зубов покрывают дистанционным лаком и после его высыхания дважды обрабатывают изолирующей жидкостью Targis. По высыхании последней из воска моделируется дуга между опорными культами зубов с частичным перекрытием их окклюзионных и встречных апроксимальных поверхностей.

Затем из силикона изготавливается специальная форма промежуточного звена так, что поверхность дуги остается открытой. По извлечении через отверстие в силиконе восковой композиции культы зубов дважды изолируют тонким слоем Vectris Glue и в подготовленной форме размещают Vectris Pontic так, что один отрезок устанавливается между встречно-апроксимальными поверхностями культей, а второй — поверх первого, с перекрытием окклюзионных поверхностей опорных культей.

Подготовленная таким образом модель помещается на середину адаптационного столика на уровне верхнего края его цилиндрической стенки. При этом свободное место в этом объеме выполняется пластмассовыми шариками, а поверхность шариков и модели укладывается тонкая прозрачная пленка. Затем закрывают откидную часть аппарата Vectris VSI и задают программу, при которой в течение 9 мин происходят прессование и полимеризация дуговой конструкции под воздействием света, давления и вакуума.

По готовности дуговой конструкции ее снимают с модели и с помощью твердосплавных фрез удаляют избытки материала, затем обрабатывают окисью алюминия в пескоструйном аппарате, после чего воздействуют паром.

Б.-Й.Хайненберг и П.Дукарт (1999) отмечают, что диаметр дуги должен быть не менее 2 мм, а окклюзионная толщина — не менее 0,3 мм.

На следующем этапе еще больше срезают силиконовую подставку с целью большего открытия культей опорных зубов (но не полностью), устанавливают на модель дугу, на нее укладывают пластинку из стеклоткани Vectris Frame, которую для улучшения ее прилегания с обеих сторон надрезают ножницами, и вновь помещают модель в аппарат VSI.

Затем готовый каркас безметаллового протеза снимают с модели, на уровне культы укорачивают на 1/2 их длины, обрабатывают в пескоструйном аппарате окисью алюминия, очищают паром и наносят на каркас Vectris Benetzungsliquid. С модели удаляют силикон, очищают ее паром и покрывают специальным изолирующим средством.

На последнем этапе с помощью моделировочного инструмента с силиконовыми рабочими частями послойно моделируют конструкцию протеза композером Targis согласно необходимой форме, цвету и окклюзионным взаимоотношениям, с полимеризацией при помощи лампы Targis Quick каждого слоя. Во избежание появления ингибированного слоя готовая конструкция покрывается материалом Targis Gel и устанавливается в аппарат Targes Power, где при $t 80^{\circ}\text{C}$ и воздействии света в течение 25 мин наступает окончательная полимеризация. Отделку и полировку реставрации осуществляют твердосплавными фрезами и инструментами и средствами для полирования.

Б.-Й.Хайненберг и П.Дукарт (1999) рекомендуют фиксировать такие протезы на адгезивную систему Syntac/Variolink (Vivadent) по следующему алгоритму:

Подготовка реставрации:

1-й этап — финирами обработать внутренние поверхности реставраций (до получения шероховатой поверхности).

2-й этап — нанести Monobond S, время воздействия 60 с.

3-й этап — нанести Heliobond, продуть воздухом, не полимеризовать.

Подготовка к ультим:

1-й этап — протравить эмаль фосфорной кислотой в течение 30 с.

2-й этап — нанести дентиновый бондинг; Syntac Primer воздействует в течение 15 с, Syntac Adhesive — 10 с. По окончании воздействия каждый компонент тщательно подсушить.

3-й этап — нанести Heliobond.

Затем реставрацию фиксируют композитным материалом Vario Link.

При изготовлении зубного протеза в лаборатории с применением артикулятора и системы Sculpture/Fibrecog особое место отводится этапу подготовки рабочей модели, для чего используют дважды герметик Zip-Sep Sealer, дважды — универсальный сепаратор Zip-Sep Universal Separator и однократно — специальный подкладочный материал Sculpture Die Spacer при толщине слоя около 30 мкм. По высыхании последнего вновь наносятся указанные выше герметик и сепаратор на область контактных поверхностей с соседними зубами и окклюзионные поверхности зубов-антагонистов.

На 1-м этапе создается слой светонепроницаемого дентина на подготовленных культиях зубов толщиной 0,3 мм, не доходящий до придесневой области (светополимеризация 120 с).

Затем с помощью модификатора шейки или дентина Sculpture формируется оставшаяся пришеечная часть колпачка (светополимеризация 120 с). По завершении этого этапа на встречно-апроксимально-окклюзионных поверхностях материала колпачков для культей зубов должны сохраняться полости ящикообразной формы, открытые навстречу друг другу.

На 2-м этапе изготавливают дугу протеза. Для этого измеряют расстояние между наиболее удаленными стенками полостей, расположенных на встречно-апроксимально-окклюзионных поверхностях имеющихся колпачков. Согласно установленному расстоянию нарезают 4-6 полос Fibrecog размером 6 мм соответствующего оттенка, которые укладываются друг на друга на стекле и разглаживаются во избежание пустот чистым металлическим инструментом (ладилкой). С использованием специальной смолы подготовленную дугу устанавливают в полости колпачков, образуя контур мостовидного протеза. Вновь измеряют линейное расстояние между опорами с учетом мезиодистальной длины их окклюзионной поверхности и согласно этой длине вновь готовят дугу из 2-3 полос Fibrecog 6 мм. Затем на окклюзионные поверхности колпачков опор наносят тонкий слой смолы Fibrecog Special Resin, подготовленную дугу Fibrecog устанавливают на окклюзионные поверхности колпачков опор по всей длине будущего протеза и хорошо ее адаптируют к основе. Эта дуга не должна быть шире колпачков опор. Завершают поэтапной светополимеризацией конструкции с помощью Spectra-Lite 900 по 40-45 с на каждый ее участок, обеспечивая полноценную светополимеризацию всей конструкции.

На 3-м этапе из одной полосы шириной 3 мм Fibrecog образуют петлю, которая должна плотно охватывать вестибулярные, лингвальные и боковые поверхности ранее изготовленной конструкции.

Для полного прилегания ленты петли в месте перехода «дуга Fibrecog — колпачок опоры» имеющееся в этом месте углубление нивелируют нанесением массы Sculpture.

Длину полоски Fibrecog, необходимую для петли, рассчитывают следующим образом. К сумме двух линейных величин дистальной опоры (медиодистальная длина) и промежуточной части прибавляют 5 мм. Рассчитанная таким образом величина равна длине петли.

Отрезав необходимой длины ленту Fibrecog и нанеся смолу Fibrecog Special Resin на вестибулярную сторону конструкции, начинают устанавливать ленту, плотно адаптируя ее к конструкции с последующей светополимеризацией Spectra-Lite (30–40 с) так, чтобы допустить светополимеризацию оставшейся неадаптированной ленты. Затем процедуру повторяют с язычной стороны моста, а затем — на контактных поверхностях опор. Этот этап завершают обработкой в системе Cure-Lite-Plus в течение 10–15 мин.

На 4-м, завершающем, этапе послойно (при толщине слоя до 1 мм) моделируют зубной протез материалом Sculpture, обеспечивая нужные форму, размер и цвет протеза. Каждый нанесенный слой необходимо светополимеризовать в течение 120 с, применяя Cure-Lite Plus или Spectral-Lite 990.

Полимеризованная поверхность протеза из материала Sculpture обычно липкая (из-за насыщения слоя кислородом). До начала процесса окончательной светополимеризации этот слой необходимо удалить.

Приводим клинические этапы изготовления мостовидного протеза из композиционного материала с применением стекловолоконных усилителей.

1. Измеряют необходимую длину шинного материала с помощью стоматологической нити или фольги.
2. Ножницами отрезают шинный волоконный материал необходимой длины. При выполнении этого этапа шинный материал удерживают исключительно пинцетом, избегая его «загрязнения» или «засаливания».
3. Шинный волоконный материал погружают в адгезив до полного пропитывания на 5–7 мин. Если стекловолоконный шинный материал достаточно пропитался, он становится прозрачным.
4. Кариозные полости зубов, ограничивающих дефект зубного ряда, тщательно очищают водно-пемзовой суспензией и полировочными алмазными борами, протравливают, промывают водой, высушивают, наносят соответствующий адгезив и проводят светополимеризацию.
5. На дно кариозных полостей и концы стекловолоконного шпльнта укладывают композиционный материал и шпльнт устанавливают в кариозных полостях так, чтобы обеспечить промывное пространство будущего мостовидного протеза, и выполняют светополимеризацию.
6. С помощью композиционного материала восстанавливают анатомическую форму коронок зубов, ограничивающих дефект зубного ряда, и анатомическую форму промежуточной части зубного протеза. Композиционный материал наносится и светополимеризуется послойно. Обязательно сохранение межзубных промежутков и промывного пространства для

обеспечения эффективной индивидуальной гигиены полости рта. Для предотвращения затекания избытков композиционных материалов в межзубные промежутки целесообразно использовать клинья, которые следует устанавливать без усилий.

7. После изготовления мостовидного протеза из композиционного материала конструируют его анатомическую форму с учетом окклюзии и артикуляции и проводят его отделку (шлифовку). Полировку изготовленного протеза лучше сделать в следующее посещение пациента. При использовании стекловолоконных материалов следует помнить о возможности изготовления мостовидных протезов из композита не только на вкладках, но и на экстракоронковой или внутрикоронковой шинах. Такие протезы-шины особенно функционально эффективны и эстетичны у больных с пародонтитами и пародонтозом.

Для изготовления мостовидных протезов из композиционных материалов в своей клинической практике мы с успехом применяем универсальный реставрационный материал 3M Filtek, лак 3M Vitremer, адгезив 3M Single Bond и стекловолоконный усилитель Stick. Использование материала Filtek для этих целей показало его высокие прочностные свойства и низкую полимеризационную усадку, что делает его универсальным реставрационным материалом.

Система зубного протезирования керомером Belle Glass HP (фирма Kerr)

Belle Glass HP представляет собой керомер двойного отверждения, отличающийся высокой (до 98%) степенью полимеризации, которая происходит за счет нагрева ($t=140^{\circ}\text{C}$) под давлением (5,5 бара) в атмосфере азота и фотоинициации. Учитывая, что основу материала составляют силанизированные сферические микрочастицы стекла, интегрированные в пластиковую матрицу, он сочетает положительные свойства композиционных и керамических материалов.

Положительным является то, что Belle Glass HP по показателям своей абразивности и стираемости приближается к аналогичным показателям твердых тканей зуба (эмали), что предупреждает возникновение патологической стираемости зубов-антагонистов. Кроме того, после окончательной отделки зубные протезы и микропротезы из Belle Glass HP отличаются низким уровнем изнашиваемости (около 1,2 мм в год), высокая прочность (148 МПа), сопротивление образованию налета и отличные эстетические свойства, стабильность цвета (реставрации, отсутствие остаточного мономера).

Изготовление (формирование и коррекция) протезов из Belle Glass HP осуществляется путем фотополимеризации.

Система Belle Glass HP включает полимеризационный прибор, световой прибор и набор материалов Belle Glass HP. Последний включает опаковые, дентиновые, пришеечные, эмалевые массы-пасты, а также красители, десневой дентин и десневой opak-дентин. Аксессуары представлены пластиной для смешивания, сепараторами, моделированными жидкостями, силановым праймером, полировочной системой, а также содержат тин-плейтер и металл-креп.

Широкая гамма цветов обеспечивает отличную эстетику реставраций.

Систему Belle Glass HP используют для изготовления безметалловых коронок, виниров, вкладок, мостовидных протезов протяженностью 3-4 единицы, а также в облицовках на металле, на полимерном каркасе и для изготовления шинирующих накладок (безметалловых шин). Мостовидные протезы из Belle Glass HP могут формироваться лентами Connect-Construct, которые упрощают изготовление и упрочняют мостовидные протезы.

И.А.Баранова, И.Ю.Лебеденко и Т.И.Ибрагимов на основании оценки 200 единиц несъемных зубных протезов из Belle Glass HP за трехлетний период отметили, что эти реставрации обеспечивают хороший функциональный и эстетический результат ортопедического лечения.

8. СИСТЕМА ARTGLASS*

Система Артгласс (Artglass, Heraeus Kulzer, Германия) представляет собой материал на основе полимерного стекла и содержит неорганические наполнители и стеклоподобное органическое стекло. Изготовители подчеркивают, что органическое стекло, представленное высокомолекулярными эфирами метакриловой кислоты, доведено до гомогенных «высокосмачиваемых» компонентов, а неорганические наполнители — мелкими элементами алюмосиликатнобариевого стекла с активной кремниевой кислотой, взаимодействуя между собой (силанизация) под воздействием специального светоиндуцирования, образуют современный зубопротезный материал с отличным внешним видом, сходным с твердыми тканями естественных зубов.

Благодаря своим свойствам (пластичность, отсутствие излишней вязкости и текучести, достаточная прочность, устойчивость к стиранию, возможность реставрации, широкий ассортимент в выборе цвета и др.) нашел широкое применение для изготовления коронок, мостовидных протезов (промежуточная часть — 1 зуб), вкладок, виниров и других ортопедических конструкций, используемых для возмещения дефектов коронковой части зуба и зубного ряда. Важно подчеркнуть, что благодаря своим физикомеханическим свойствам, особенно наличию «амортизирующего» эффекта, Артгласс нашел широкое применение при протезировании с опорой на дентальные имплантаты, так как способствует профилировке резорбции костной ткани в области внутрикостных опор. Кроме того, Артгласс имеет показатели стираемости, сходные с аналогичными у здоровых твердых тканей зуба (эмали/дентина), что благоприятно влияет на естественные зубы, антагонисты зубных протезов из Артгласса.

При одонтопрепарировании под коронку важно соблюсти необходимый объем сошлифовывания (до 1,5 мм на жевательной и режущей поверхностях, до 0,5 мм — в области десневого края коронки). Целесообразно создавать небольшой уступ — до 0,5-0,7 мм. Допустимо поддесневое препарирование и расположение края коронки. При формировании полости под вкладку необходимо, чтобы ширина перешейка была не менее 2,5 мм, глубина полости на «рабочих» поверхностях — не менее 1,5 мм, а граница «вкладка-зуб» не приходилась на зону прямой жевательной нагрузки.

Подготовка зуба под винир из Артгласса аналогична таковой при изготовлении керамического винира. Ткани зуба обычно сошлифовывают на глубину 1 мм, у десневого края — до 0,5 мм. Создание язычной поверхности винира обычно необходимо при длине края винира более 1,5 мм. Одонтопрепарирование под винир из Артгласса возможно таким образом, что контактный пункт будет создаваться как на протезе, так и на естественном зубе.

Лабораторное изготовление зубных протезов из Артгласса проводится на модели из супергипса, которую изолируют с помощью специальных карандашей

* Автор выражает благодарность директору по сбыту фирмы Heraeus Kulzer Вернере Форккоферу за представленные материалы по системе Artglass и Signura.

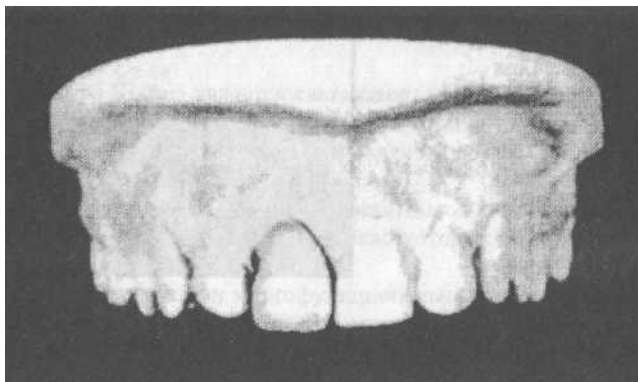


Рис. 13. Искусственная коронка на 11 зуб из Артгласса

(Insulating-pen 1 и 2). Различные материалы Артгласс наносятся на модель по-плойно, полимеризация материала ведется в приборе Uni XS.

Для изготовления перечисленных зубных протезов применяют Артгласс:

margin — в пришеечной области, особенно при изготовлении виниров, искусственных коронок;

opaque — облицовочный материал, используемый в случаях необходимости получения более темных по цвету конструкций;

dentin — для создания контура зуба, особенно при изготовлении искусственных коронок;

enamel — в области режущего края и бугров зуба;

creactive (CF1 до CF10) — раскрашивающие жидкости;

liquid — жидкость для кондиционирования;

ET1-ET6 — прозрачные раскрашивающие массы для лучшей цветопередачи и гармоничного «вхождения» протеза в зуб;

effect — раскрашивающая масса для придания естественного цвета в области бугров и фиссур.

Моделируют Артгласс специальными гладилками и кисточками.

Для получения высокоэстетичных зубных протезов зубной техник должен использовать дентиновую массу не выше уровня эмалево-дентинной границы, не создавать излишков либо толстых слоев из прозрачных масс, использовать в области контактных пунктов прозрачные массы.

Отделку протеза осуществляют без излишнего нажима перекрестнозубчатыми твердосплавными фрезами при невысоком числе оборотов бормашины. Шлифуют и полируют протезы с помощью специальных щеток, силиконовых полиров и полировочной пасты *HP-Paste*.

Фиксируют протезы адгезивным материалом 2 bond 2, который способен выделять фтор и предотвращать развитие кариозного процесса на опорном зубе.




Рис. 14. Создание соединительного слоя между сплавом металла и Артглассом с использованием системы Силок (Heraeus Kulzer)

Если фиксация протеза осуществляется на композит (Durafill и др.), необходимо избегать высокой степени его вязкости, особенно при работе с винирами, так как давление на винир во время его установки может приводить к поломке (трещине) конструкции.

Опыт использования протезов из Артгласса дает хорошие клинические результаты, так как этот материал, в отличие от керамики и традиционных пластмасс, имеет много преимуществ [Р.Айкман, 1998].

Технология изготовления таких протезов проста и позволяет получать современные эстетичные конструкции (рис. 13).

Использование Артгласса позволяет также изготавливать эстетичные зубные протезы на металлической основе с полным покрытием металлического каркаса (рис. 14). Для этого используется система Силок.

9. СИСТЕМА SIGNUM

Signum (Heraeus Kulzer) является светоотверждаемым материалом с микронаполнителем на основе полимерного стекла и предназначен для облицовывания съемных и несъемных протезов при локализации облицовки на одной поверхности.

Система Сигнум позволяет изготавливать высокоэстетичные комбинированные зубные протезы, цельнолитой каркас которых облицован светоотверждаемым композиционным материалом.

G and B opaque представлен многофункциональным эфиром на основе метакриловой кислоты, составляющим 70% от веса, а также силанизированным микронаполнителем — двуокисью кремния (5% от веса), неорганическими пигментами без содержания кадмия (25% от веса), фотоинициаторами и стабилизаторами.

Signum pasta (margin, dentin, effect, enamel, basic, gingiva) состоит из реоактивного типа наполнителя двуокиси кремния, силанизированного в виде осколочного полимеризата, многофункционального эфира на основе метакриловой кислоты, фотоинициаторов, стабилизаторов и неорганических пигментов без содержания кадмия.

Учитывая, что светоотверждаемый композиционный материал Signum наносят на цельнолитой каркас обычно с вестибулярной стороны, то становятся понятными особенности одонтопрепарирования, а именно: щадящее отшлифовывание твердых тканей зуба с оральной стороны опорных зубов на толщину цельнолитой металлической коронки. С вестибулярной и апроксимальной поверхностей опорных зубов одонтопрепарирование должно быть существенно большим, чтобы обеспечить эстетические свойства зубного протеза при необходимости его гармоничного ввода в зубной ряд с учетом толщины металлического каркаса с ретенционными участками и необходимых слоев светоотверждаемого композита.

В состав системы входят цветовые массы: пришеечная, эмалевая и опакер различных цветов. Кроме этого, в систему входят интенсивные массы, интенсивные краски, базисная масса, транспарентная масса, масса для десны, бондинговая жидкость.

Каркасы для коронок и мостовидных протезов, а также фасеток опирающихся протезов следует моделировать таким образом, чтобы передавалась форма зубов в уменьшенных размерах. При этом необходимо оставлять достаточно места для облицовки из Signum.

Для обеспечения долговременного сцепления цельнолитого каркаса и облицовки Signum необходимо создавать ретенционные (механические) элементы, особенно в пришеечной области и в области режущего края (рис. 15). Обработку Signum можно осуществлять в системах или приборах Siloc, Silicoater, MD, Rocatec, Silicoater.

G&B-опакер состоит из двух компонентов (порошка и жидкости), которые после смешивания наносят на полимеризованный слой retention flow равномерным толстым слоем (до 80 микрон) до полной маскировки металлического кар-

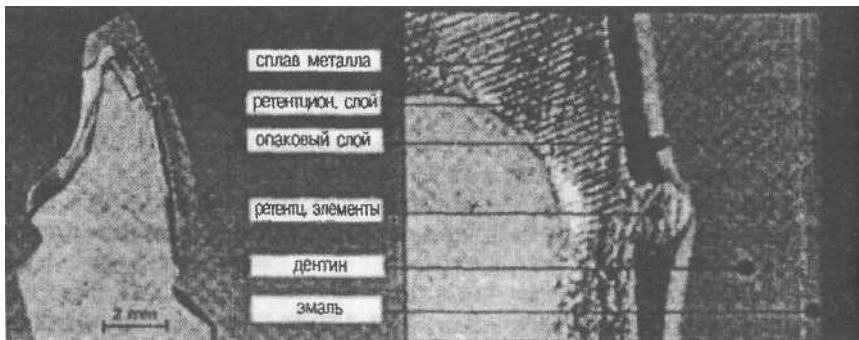

Рис. 15. Коронка, изготовленная по системе Сигнум (Heraeus Kulzer)




Рис. 16. Основной комплект Сигнум

каса. Слои наносят крестообразно, каждый полимеризуют. Участки гипсовой модели, вступающие в контакт с любыми компонентами материала Signum, необходимо изолировать карандашами Insulating pen I и II. А участки металла, которые не покрываются G&V opaque, перед изготовлением облицовки тщательно полируются до зеркального блеска. Массы Signum упакованы в поршневые шприцы: пришеечная — в красном, дентиновая — в желтом, эмалевая — в белом, причем эти массы обладают различной вязкостью. Для индивидуализации зубопротезной работы используются интенсивные краски. Придесневая масса используется при наличии дефектов альвеолярных дуг челюстей, транспарентная масса — для достижения эффекта «глубины», а базисная масса — для запол-

нения промежуточных звеньев. Все эти массы упакованы также в поршневые шприцы (рис. 16).

АДС-гель применяют для предотвращения образования дисперсионного слоя при выполнении заключительной полимеризации.

Для обеспечения прочного соединения композита и металлического каркаса предложена технология с применением retention flow. Эта технология, как и технология с применением силикотера и силикотера МД в системе «Дентаколор», так же надежна, но сравнительно проста при мануальном выполнении.

Использование силикотера предусматривает нанесение посредством факельного пиролиза (силифарм) на подготовленный металлический каркас стекловидного слоя SiOx-C . Соединение же со светоотверждаемым слоем опакера обеспечивается с помощью силана Силикуп, который диффундирует в слой SiOx-C .

Использование силикотера МД предусматривает нанесение на подготовленный металлический каркас связывающего силикат-раствора Силилинк, который подвергается обжигу при $t^{\circ} 320^{\circ}\text{C}$. При этом данный раствор с составными частями сплава образует тонкий взаимодиффузный слой. По охлаждению на каркас наносят Силизель — слой сцепляющего средства, которое представляет собой соединение металлического каркаса с композитом через опакер. После этого наносят опакер.

Важно подчеркнуть, что ранее, до применения силикотера, механическое сцепление металлического каркаса с облицовочным материалом обеспечивалось с помощью ретенционных колец. Однако такая технология изготовления зубных протезов не обеспечивала полного прилегания облицовки, а имеющаяся между ними щель около 20 мм способствовала не только отложению в ней бактерий, слюны и пищевых остатков, но и постепенному изменению цвета облицовки, а также механическим повреждениям зубопротезной конструкции.

В настоящее время для обеспечения эстетичного прилегания композита к металлическому каркасу важно моделировать на каркасе в пришеечной области «закругленный» переход (выемку), а для обеспечения механической ретенции достаточно использовать ретенционные шарики. Использование ретенционных колец также возможно, особенно в местах, где они не ухудшают эстетические свойства зубопротезной конструкции.

После кондиционирования металлического каркаса с использованием силикотера послойно наносят опакер, базисную, пришеечную, дентиновую, транспарентную и эмалевую массы. После нанесения каждого слоя необходима полимеризация в Дентаколоре XS или Унилюксе AC.

При нанесении масс важно, чтобы новый материал наносился на уже прошедшие полимеризацию слои.

Важно заметить, что для высокого эстетического результата необходимо умение зубного техника обеспечивать взаимосвязь между толщиной слоев и цветоотношением.

Применяя цветные краски (креатив-колор и транспафлюидс), можно придать зубопротезной конструкции индивидуальные особенности, при этом нанесенный цвет должен проходить отдельную полимеризацию.

Подчеркнем, что корректировка цвета и формы возможна в любое время на прошедших полимеризацию покрытиях Signum. Для этого поверхность композита «освежается», ей придается шероховатость, для обеспечения химической связи она увлажняется моделирующей жидкостью, наносится новая порция Signum и проводится полимеризация.

Отметим, что моделирование облицовки осуществляют с помощью моделировочного инструмента и (или) кисточки. Пасту следует хорошо уплотнять, избегая образования пузырьков между слоями. Слишком толстый слой пасты enamel или нанесение пасты вне дентинного покрытия может привести к появлению серого оттенка облицовки.

Для предотвращения образования дисперсионного слоя после нанесения эмалевой массы может применяться АДС-гель в виде «закрытого слоя», и в завершение вся зубопротезная конструкция проходит полимеризацию в светополимеризаторе.

Перед обработкой и полировкой АДС-гель смывается проточной водой.

Отделку и обработку готового эстетического покрытия осуществляют алмазными борами и фрезами, а также твердосплавными борами и фрезами с разнонаправленной нарезкой. При полировании используют силиконовый полирующий инструмент, специальные щетки и композитную полирующую пасту.

При работе зубной техника строго по инструкции возможно избежать таких ошибок (клейкость, отслаивание покрытия, его окрашивание и образование отложений и др.).

Реставрация зубопротезной конструкции возможна непосредственно во рту пациента или, при условии ее снятия, в зуботехнической лаборатории (прямая реставрация).

Врач-стоматолог может устранить дефект облицовки с помощью композита Дурафилл или системы Силистор и прибора Транслюкс.

Вначале удаляют налет и уточняют цвет зуба. Поверхности реставрации придают шероховатость и механические удерживающие элементы, затем увлажняют тонким слоем препарата Дурафилл-бонд фирмы Kulzer или Силибонд и отверждают в течение 20 с.

Металлические поверхности целиком покрывают смесью силибонд / Signum-опакер и полимеризуют 40 с.

Затем наносят тонким слоем Дурафилл и полимеризуют 40 с. Материал наносят послойно, при толщине слоя не более 2 мм. По завершении реставрации осуществляют отделку и полировку.

10. ЗУБНЫЕ ПРОТЕЗЫ ИЗ ЛИТЬЕВОГО СИТАЛЛА

Ситаллы — это стеклокристаллические материалы, синтезированные из дешевых, легкодоступных и безвредных для организма компонентов. Их использование для целей ортопедической стоматологии обусловлено, с одной стороны, высокими ценами на протезы из фарфора, металлокерамики, безметалловой керамики и металлокомпозитов, с другой — отсутствием требуемых в настоящее время эстетических свойств у зубных протезов, изготовленных из пластмасс, сплавов металлов и их комбинаций. Кроме того, пластмассовые и металлические протезы могут оказывать побочное действие на органы и ткани полости рта, а также на общее состояние организма человека.

Считается, что впервые ситаллы были синтезированы в Румынии в 1955 г. В нашей стране, как и в США, ситаллы были получены в 1957 г.

Обычно ситаллы получают путем кристаллизации стекла соответствующего химического состава. По сравнению с этим стеклом ситалл, будучи искусственным полукристаллическим материалом, обладает более высокими физико-механическими свойствами.

Большой вклад в разработку и обоснование применения литевых ситаллов в стоматологической практике внес А.А.Седунов (Алма-Ата), при участии которого был обеспечен синтез литьевого ситалла, разработан клинико-технологический способ изготовления зубных протезов методом литья в керамические формы, установлены его физико-механические, химические и биологические свойства в сравнении с другими широко используемыми конструкционными материалами (табл. 5), определены показания и противопоказания к применению зубных протезов из литьевого ситалла и предложены необходимые организационные мероприятия для качественного ортопедического лечения дефектов зубов и зубных рядов с применением зубных протезов из литьевого ситалла.

Таблица 5

Сравнительная характеристика свойств конструкционных материалов минерального происхождения

Материал	Прочность на изгиб, МПа	Микротвердость, кг/мм ²	Температура обжига (кристаллизации), град.	Коэффициент линейного термического расширения	Усадка при обжиге (кристаллизации), %
Стоматологический фарфор	44-72	550-600	1100	$9,7-12,5 \times 10^{-6}$	15-42
Сикор	160-190	700-750	950	$50-60 \times 10^{-7}$	10-12
Ситалллитневой	220-250	720-760	820-850	$100-110 \times 10^{-7}$	0,1-0,2

А.А.Седунов (1991) отмечает, что с учетом специфики требований к изделиям для ортопедической стоматологии синтез ситаллов осуществляют с исполь-




Рис. 17. Прокалка кювет с восковыми конструкциями зубных протезов в муфельной печи




Рис. 18. Литье стекломассы

зованием химически чистых оксидов, карбонатов, фосфатов и сульфатов: LiCo_3 ; Al_2O_3 ; SiO_2 ; K_2CO_3 ; Li_2SO_4 ; Li_3PO_4 . Этот состав сушат до удаления гидроскопической влаги, перемалывают в шаровых, фарфоровых мельницах, брикетируют во избежание расслоения и уноса компонентов выделяющимися газами, а затем варят в алундовых тиглях емкостью до 1 л в электрических печах при температуре 1250-1450°C, требуемой для осветления стекломассы выдержкой. Таким образом получают достаточно прочные ситаллы для литья на основе ди-силикат-литьевых составов, содержащие (%): SiO_2 — 70-75; Li_2O — 10-13; Al_2O_3 - 2-4; P_2O_5 - 2-3; CaO - 2-3; K_2O - 2-3; SO_3 - 0,2-0,3; Mn_2O_3 - 0,2-0,3; Fe_2O_3 — 0,02-0,03.

Разработчики этой системы отмечают, что введение в нее CaO способствует уменьшению размеров кристаллов, что позволяет получать ситалл с некоторой светопрозрачностью, приближая внешний вид протезов к естественным зу-

бам. Введение окислов Mn_2O_3 , Fe_2O_3 , SO_3 позволяет получить окраску ситалла, приближенную к цвету естественных зубов. Для этих же целей в состав можно вводить смежный красящий комплекс из $CaSO_4$; H_2O ; $Ti_2(SO_4)_3$; $Mn_2(SO_4)_3$ и $Fe_2(SO_4)_3$. Замена в системе Al_2O_3 на ZnO_2 позволяет изменить коэффициент линейного термического расширения с $100-110 \times 10^{-7}$ до $140-150 \times 10^{-7}$, что больше соответствует аналогичному коэффициенту для хромокобальтовых и хромоникелевых сплавов. Это позволяет использовать такую систему не только для получения методом литья несъемных зубных протезов, гарнитуров зубов для изготовления съемных протезов и т.п., но и для покрытия зубных протезов из указанных сплавов (рис. 17, 18).

Декорирование поверхности зубных протезов из литьевого ситалла осуществляют при локальной окраске — нанесением глазури на протез с последующим обжигом закристаллизованного стекла. Для локального подкрашивания используют глазури для фарфора или ситалловой массы «Сикор».

Зубные протезы из литьевого ситалла отличаются высокой механической прочностью, индифферентностью и устойчивостью к воздействиям внутриротовой и внешней среды, не меняют pH слюны, не вызывают явлений гальванизма, не меняют микробный состав в полости рта, обладают цветостойкостью, износостойкостью и хорошими эстетическими свойствами, а за счет своей микроструктурной структуры — меньшим эффектом стирания антагонистов, чем керамические протезы.

Таблица 6

Этапы изготовления зубных протезов из ситалла

Клинические	Лабораторные
1. Одонтотрепарирование и получение двойного рабочего и вспомогательного слепков, определение центрального соотношения челюстей.	1. Получение огнеупорной и вспомогательной моделей, установка их в артикулятор. 2. Моделировка протеза из воска на огнеупорной модели. 3. Построение литниковой и газотсосной систем и создание литниковой формы. 4. Упаковка конструкции в кювету. 5. Прокалка кюветы с конструкцией (для удаления воска) (рис. 15). 6. Плавка стекломассы и ее литье (рис. 16). 7. Отделка, шлифовка и полировка зубопротезной конструкции.
2. Припасовка незакристаллизованной зубопротезной конструкции в полости рта, уточнение цвета протеза.	8. Коррекция цвета, паковка протеза в огнеупорную массу и последующая его кристаллизация. При необходимости уточнение цвета путем локального подкрашивания, глазурования зубного протеза.
3. Примерка готовой зубопротезной конструкции в полости рта и ее фиксация.	

Из ситалла возможно получить зубные протезы любой формы методом литья.

Показания и противопоказания к применению зубных протезов из литьевого ситалла практически аналогичны тем, что при изготовлении металлокерамических зубных протезов.

При этом методом литья могут быть изготовлены вкладки, виниры, полуколонки, коронки, мостовидные протезы (с промежуточной частью в боковых отделах зубного ряда до 2-х зубов; в переднем — до 4 зубов), цельнолитые съемные протезы из ситалла, дентальные имплантаты, съемные протезы с искусственными зубами из ситалла, имплантаты для контурной пластики и другие изделия для клинической стоматологии.

А.А.Седунов отмечал, что если изготовление протеза из фарфора проводится в 27 клинико-лабораторных этапов, то из ситалла — в 9, то есть в 3 раза меньше (табл. 6).

Клинические этапы изготовления зубных протезов из литьевого ситалла требуют не меньшей внимательности и трудоемкости, чем при изготовлении металлокерамических зубных протезов. Методика лабораторного изготовления таких протезов детально разработана А.А.Седуновым и описана в монографиях «Монолитные стеклокристаллические протезы» — Алма-Ата: Гылым, 1999. — 144 с. и «Ситаллы в ортопедической стоматологии». — Алма-Ата, 1985. — 76 с. (в соавт. с А.П.Юманковым).

Отметим, что предложенные А.А.Седуновым внелабораторные методы получения зубных протезов из набора стандартизированных деталей из ситалла (коронки, штифтовые зубы, мостовидные протезы, шинирующие конструкции, мостовидные протезы без одонтопрепарирования) не получили широкого распространения, а протезы, изготовленные таким способом, следует считать временными, так как они не учитывают в полной мере анатомофизиологические, функциональные особенности жевательного аппарата и не отвечают требуемым эстетическим свойствам.

11. ОПРЕДЕЛЕНИЕ ПОКАЗАНИЙ К ПОКРЫТИЮ ОПОРНЫХ ЗУБОВ КОРОНКАМИ ПРИ ПРОТЕЗИРОВАНИИ СЪЕМНЫМИ ПРОТЕЗАМИ

У врачей-стоматологов-ортопедов существуют различные взгляды на необходимость покрытия опорных зубов коронками при протезировании съемными (опирающимися или погружающимися) протезами. За необходимость покрытия опорных зубов коронками свидетельствует тот факт, что уже через 2-3 года в 53,1% случаев на опорных зубах, не покрытых коронками, в местах прилегания кламмеров появляется глубокое размягчение эмали, переходящее затем в дефект твердых тканей, ничем не отличающийся от кариозной полости. Зубы, соприкасающиеся с базисом протеза, поражаются кариесом в 34,2% случаев [Е.П.Осорина, Т.Ф.Стрелюхина, 1961].

В то же время покрытие опорных зубов коронками часто ухудшает эстетический результат протезирования, наносит дополнительную травму тканям зубов из-за необходимости одонтопрепарирования.

Мы изучили структуру использования съемных протезов и применяемых для их фиксации удерживающих и опорно-удерживающих приспособлений в одной из районных поликлиник Санкт-Петербурга и частной стоматологической фирме Санкт-Петербурга в 1993 и 1999 гг. (табл. 7).

Как видно из данных, представленных в таблице, тенденция к использованию современных технологий отмечается в большей степени в частной стоматологической фирме, что объясняется коммерческими целями, необходимостью постоянного притока пациентов. Это побуждает сотрудников фирмы в большей степени стремиться к поиску наиболее эстетичных и надежных методов фиксации съемных протезов. Отметим, что в муниципальной стоматологической поликлинике в 96% случаев опорные зубы при изготовлении опирающихся съемных протезов покрывались коронками, в то время как в стоматологической фирме опорные коронки при изготовлении таких протезов изготавливались лишь в 46% случаев.

М.З.Миргазизовым, А.Н.Смердиной, Н.И.Бернацкой, В.Б.Недосеко и А.И.Кобзевым (1988) разработаны показания к покрытию опорных зубов коронками в зависимости от уровня резистентности зубов к кариесу (табл. 8).

Уровень резистентности зубов к кариесу определяют по методике В.Б.Недосеко, который выделяет четыре уровня: высокий, средний, низкий и очень низкий.

При высоком уровне резистентности зубы кариесом не поражены, при среднем — в процесс вовлечены моляры и премоляры обеих челюстей, при низком — кариозным процессом кроме премоляров и моляров поражаются резцы верхней челюсти, при очень низком уровне поражены все группы зубов. При этом автор методики отмечает, что уровни резистентности зубов являются относительно устойчивым состоянием. При воздействии местных неблагоприятных факторов (отсутствие ухода за зубами, прием большого количества угле-

Виды съемных протезов и используемых в них фиксирующих приспособлений, из готовленных в различных стоматологических учреждениях Санкт-Петербурга

	Стоматологическая поликлиника		Частная стоматологическая поликлиника	
	1993	1999	1993	1999
Изучено съемных протезов абс. число (погружающихся/опирающихся)	200 173/ 27	200 162/ 38	200 198/ 2	200 146/ 54
Использование удерживающих кламмеров в протезах погружающегося типа (количество протезов):				
- проволочный одноплечий кламмер	169	152	170	102
- проволочный двухплечий кламмер				1
- проволочный петлевидный кламмер	2	6	12	28
- проволочный двухплечий петлевидный кламмер				1
- дентоальвеолярный кламмер				1
- десневой кламмер	1	3	3	5
- пеллоты	1	1	5	8
Использование фиксирующих приспособлений в опирающихся протезах (количество протезов):				
- опорно-удерживающие кламмеры	26	34	2	40
- балочное крепление		1		
- телескопическое крепление	1	1		2
- замковые крепления		2		12

Таблица 8

Тактика по отношению к опорным зубам при протезировании съемными протезами в зависимости от уровня резистентности зубов к кариесу по М.З.Миргазизову и соавт. (1988)

Уровень резистентности	Тактика в отношении опорных зубов
Высокий	Коронками не покрываются, проводятся лечебно-профилактические мероприятия
Средний	1. Коронками не покрываются, проводятся лечебно-профилактические мероприятия 2. Коронками покрываются премоляры, моляры
Низкий	1. Коронками не покрываются, проводятся лечебно-профилактические мероприятия 2. Коронками покрываются моляры, премоляры, верхние и боковые резцы; проводятся лечебно-профилактические мероприятия
Очень низкий	Коронками покрываются все опорные зубы, проводятся лечебно-профилактические мероприятия

водов) прирост кариозных поражений наблюдается на зубах, ранее пораженных кариесом. При общих воздействиях на организм (беременность, адаптация к неблагоприятным факторам среды) возможен переход одного уровня в другой, более неблагоприятный. Такой переход возможен при среднем уровне резистентности в 26% случаев, при низком — в 13% [М.З.Миргазизов и соавт., 1988]. Учитывая, что возможен переход одного уровня резистентности в другой, более неблагоприятный, авторы описываемой тактики по отношению к опорным зубам при протезировании съемными протезами в зависимости от уровня резистентности зубов к кариесу настоятельно рекомендуют проводить динамическое наблюдение протезоносителей с проведением лечебно-профилактических мероприятий. Последние должны проводиться в двух направлениях: повышение устойчивости зубов к кариозному процессу и снижение негативного влияния на зубы местных и общих неблагоприятных факторов. Первое направление осуществляется путем местного воздействия на ткани зубов кальций-фосфатсодержащих гелей и паст, аппликаций растворами фторида натрия, нанесения фторлака, своевременным лечением воспалительных заболеваний тканей пародонта и регулярным удалением налета с зубов.

Второе направление достигается путем ограничения и культурой употребления углеводов; тщательным вымыванием остатков пищи из ретенционных пунктов в зубном ряду; нормализацией функции слюнных желез; пломбированием фиссур и естественных углублений композиционными пломбирочными материалами; употреблением в пищу продуктов, способствующих очищению зубных рядов [М.З.Миргазизов и соавт., 1988].

Отметим, что предлагаемая авторами концепция не распространяется на случаи, когда покрытие искусственными коронками опорных зубов вызвано необходимостью восстановления анатомической формы, размера коронковых частей зубов или создания опорно-удерживающих приспособлений.

12. АТТАЧМЕНЫ КАК ФИКСИРУЮЩИЕ ЭЛЕМЕНТЫ СЪЕМНЫХ ЗУБНЫХ ПРОТЕЗОВ

Аттачмены (англ. attachment — присоединение, прикрепление) — замковое или шарнирное устройство, предназначенное для механической фиксации, ретенции и стабилизации зубного протеза.

Аттачмены состоят из двух основных частей, которые вставляются друг в друга и обеспечивают непосредственную фиксацию зубного протеза. Часть аттачмена, которая обычно укрепляется на опорном зубе или на вкладке, полуколонке, коронке, называют матрицей. Она является негативной частью аттачмена. Другую часть аттачмена, которая, как правило, соединяется со съемным зубным протезом, называют патрицей. Она является позитивной частью аттачмена. Следует заметить, что в зависимости от конструкционных особенностей аттачмена в съемном зубном протезе может укрепляться как патрица, так и матрица.

Традиционно одна часть аттачмена устанавливается в съемном протезе, соединяющий компонент — на литой или металлокерамической (металлопластмассовой) коронке или другом несъемном зубном протезе. В то же время последние разработки протезов, фиксируемых на композитах, привели к применению соединительных компонентов, которые прикрепляются с помощью этой методики непосредственно к эмали зубов.

Первые аттачмены были предложены еще в конце XIX — начале XX в. В настоящее время имеется более 100 разновидностей аттачменов.

Цель применения аттачменов состоит в нивелировании кламмерной фиксации, сравнительно невыгодной в эстетическом плане, а также по гигиеническим соображениям. В такой роли аттачмены должны обеспечивать: 1) опору — сопротивление движению протеза по направлению к тканям; 2) ретенцию — сопротивление движению протеза от тканей; 3) возвратно-поступательное движение — противодействие силам, вызываемым ретенционными компонентами; 4) стабилизацию — противодействие горизонтальным движениям протеза; 5) фиксацию — противодействие движению опорного зуба от протеза и движению протеза от зуба; 6) являться пассивным непосредственным фиксатором, когда протез находится в своем окончательном положении [D.R.Burns, J.E.Ward, 1991].

В.Н.Копейкин и И.Б.Лебедеко (1993) различают следующие виды аттачменов (замки и шарниры):

Внутридентальные.

Экстрадентальные.

Нерегулируемые замки скольжения.

Активируемые фрикционные замки.

Шарниры.

Комбинированные замки-шарниры.

Кнопочные фиксаторы.

Искроэрозийные поворотные фиксаторы (рис. 19-24).

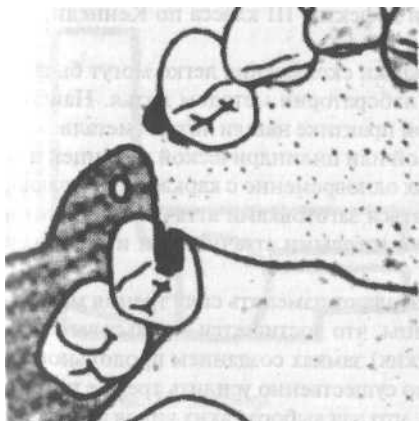


Рис. 19. Нерегулируемые замки скольжения

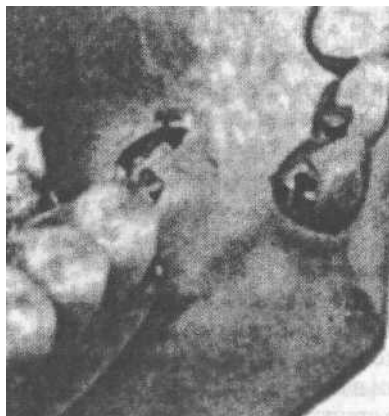

Рис. 20. Активируемые фрикционные замки

Кроме того, аттачмены классифицируются по числу направляющих, а также по методу изготовления и допуску посадки на точные (производятся фабричным путем со строгим допуском и точным соответствием частей) и полуточные (производятся фабричным способом, но с менее точным допуском). Последние могут быть сделаны в виде пластмассы, нейлона, воска или моделируются из воска вручную [D.R.Burns, J.E.Ward, 1991].

По отношению к опорным зубам аттачмены классифицируют на внутриденральные и экстраденральные. При введении аттачмена в коронку (корень) опорного зуба (интрокоронально) их называют внутриденральными или внутренними. Когда аттачмены помещаются экстракоронально по отношению к опорному зубу, его называют экстраденральным или внешним (наружным).

Конструкций внутриденральных аттачменов подавляющее большинство. Они имеют существенные преимущества в связи с действием силы ближе к продольной оси опорного зуба, а также в связи с большей сопротивляемостью воздействию сил в горизонтальной плоскости и вертикальном направлении. Однако при использовании экстраденральных аттачменов требуется меньшее одонторепарирование. Кроме того, экстраденральные аттачмены могут быть частью протеза консольного типа или вкладок, а также укрепляться на эмали коронковой части зуба с помощью адгезионных систем.

Нерегулируемые замки скольжения являются наиболее простым видом аттачменов и представляют собой комплекс штифта и трубочки, прямоугольной (клиновидной) патрицы и ящикообразной матрицы. Такие аттачмены обычно допускают смещение съемного протеза в одном направлении — вертикальном, сила трения в них не регулируется, поэтому их чаще применяют в качестве ме-

ханического крепления при возмещении дефектов III класса по Кеннеди, особенно на нижней челюсти.

В настоящее время нерегулируемые замки скольжения легко могут быть изготовлены в условиях зуботехнической лаборатории методом литья. Наиболее широкое применение в поликлинической практике нашли литые (металлокерамические и др.) коронки с ящикообразной или цилиндрической матрицей и соответствующей им патрицей, отливаемых одновременно с каркасом опирающегося съемного протеза. Удобно пользоваться заготовками аттачменов, изготовленных из беззолных пластмасс, а также готовыми аттачменами из специальных сплавов.

Активируемые фрикционные замки позволяют изменять силу трения между их частями путем изменения формы патрицы, что достигается в рельсовых (ящикообразных) и трубчатых (цилиндрических) замках созданием продольной щели в патрице. Расширяя эту щель, можно существенно усилить трение патрицы о стенку матрицы. Однако следует знать, что для выбора таких видов аттачменов высота коронковой части опорных зубов не должна быть менее 5 мм. Кроме того, периодически выполняемые активации патричной части могут приводить к их поломкам из-за усталости металла, что потребует замены патрицы на новую. Данную разновидность аттачменов обычно применяют при протезировании больных с дефектами зубных рядов II-IV классов по Кеннеди.

Шарниры («эластичные» аттачмены) характерны смещением составляющих частей, в отличие от вышеприведенных «жестких» аттачменов. Шарниры способствуют движению базиса протеза по направлению к тканям протезного ложа в процессе функции, что существенно уменьшает жевательную нагрузку на опорные зубы и более рационально ее распределяет между опорными зубами, пародонтом и слизистой оболочкой альвеолярной дуги челюсти. Таким образом, шарнир действует как «дирижер давления» [Н.В.Преискек, 1973; 1984]. Он может допускать шарнирные движения в одной плоскости или по многим плоскостям (позволяют производить вращательные и передаточные движения или движения скольжения), а также круговые движения (шарниры с расширенной степенью свободы, вращающиеся шарниры скольжения). При комбинации вращающихся шарниров и шарниров скольжения можно получить соединения с шестью степенями свободы, которые называются «шатающийся замок» [Л.М.Перзашкевич и соавт., 1974].

Отметим, что внутридентальные аттачмены обычно являются жесткими, в то время как экстрадентальные — шарнирными, «эластичными» [D.R.Burns, J.E.Ward, 1991].

Комбинированные замки-шарниры используют при протезировании больных с дефектами зубных рядов I и II классов по Кеннеди. В настоящее время насчитывается более 30 видов шарнирных креплений различной степени сложности и с разными степенями свободы перемещения.

Среди *кнопочных фиксаторов* наиболее широко используются сферические металлические патрицы с пластмассовыми матрицами или кнопочные фиксаторы из сплавов металлов, специальный состав которых обеспечивает до 100 тысяч рабочих циклов.

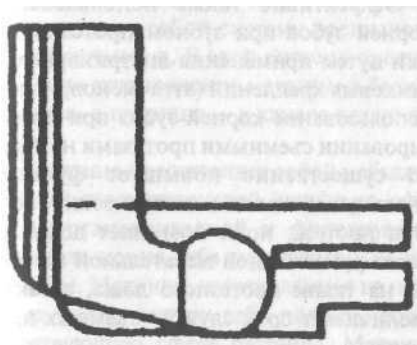


Рис. 21. Шарнир

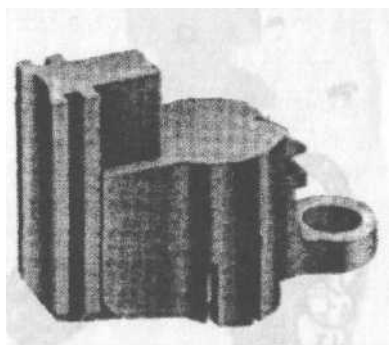


Рис. 22. Комбинированный замок-шарнир (Dalbo)

Применяют кнопочные фиксаторы обычно для фиксации съемных зубных протезов (внутрикорневые). Реже кнопочные фиксаторы используют как фиксирующее устройство в сочетании с балочной системой фиксации, а также как замковые рельсовые крепления с нахождением патрицы-кнопки на несъемном зубном протезе.

Поворотные фиксаторы представляют собой расщепленный по горизонтали элемент экстрадентального замка и укрепляются в каркасе бюгельного протеза на вертикальной оси. Соединение оси и фиксатора обеспечивается с помощью перемычного соединения. Искроэрозионная обработка осуществляется с помощью специального прибора, выполняется одновременно для паза поворотного фиксатора, находящегося в матрице внекоронковой части замка и в каркасе опирающегося протеза.

Считается, что показания к применению поворотных фиксаторов одинаковы с показаниями для пользования жесткими замками без шарниров и применять их следует при дефектах зубного ряда III и IV классов по Кеннеди или II класса I подкласса [В.Н.Копейкин, И.Б.Лебеденко, 1993].

При изготовлении опирающихся съемных зубных протезов с замковыми креплениями вначале выполняют необходимые клиничко-лабораторные этапы по изготовлению несъемных зубных протезов с назубной частью замкового крепления (чаще матрица). После изготовления их припасовывают в полости рта, но не фиксируют, а получают слепки зубных рядов и челюстей с тем, чтобы изготовить модели с несъемными протезами, несущими часть замкового крепления. Обязательным этапом является определение центрального соотношения челюстей и установка моделей в артикулятор. Только после этого приступают к изготовлению съемной конструкции протеза с патричной частью замкового крепления. Несъемные зубные протезы окончательно фиксируют в полости рта после тщательной припасовки опирающегося съемного протеза и одновременно с их наложением.

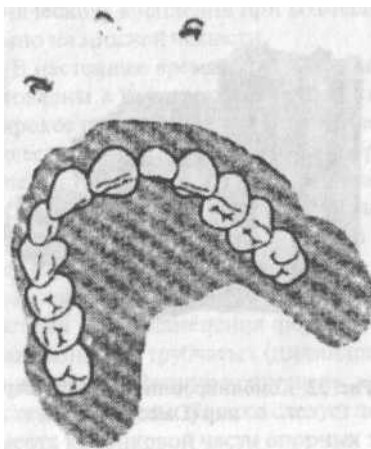


Рис. 23. Кнопочные фиксаторы

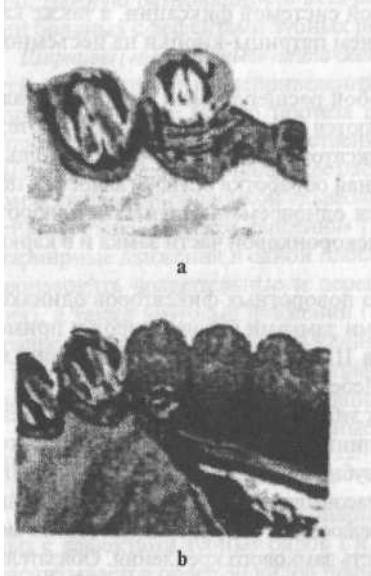


Рис. 24. Искроэрозионный поворотный фиксатор: а — первичные коронки; б — опирающийся съемный протез на протезном ложе, фиксатор закрыт

Эффективно также использование корней зубов при зубном протезировании путем применения внутрикорневых замковых креплений (аттачменов). Такое использование корней зубов при протезировании съемными протезами не только существенно повышает функциональную ценность и эстетические свойства протеза, но и позволяет добиться более равномерной жевательной нагрузки на ткани протезного ложа, а также увеличивает срок службы съемных протезов.

В России наиболее широко используют систему сферических внутрикорневых аттачменов (Spherical Pivot Line), технологию Zest Anchor System, реже — магнитную систему аттачменов (Dyna System) (рис. 25-27).

Zest Anchor System — это система прецизионных аттачменов. Она предусматривает использование между патрицей и матрицей специальной прокладки — центратора, которая обеспечивает амортизационную вязкость и необходимое соответствие между матрицей и патрицей. Матрица в этой системе имеет чашеобразную форму со сферическим углублением. Она единым блоком связана с внутрикорневым штифтом, за счет которого матрица фиксируется в корне зуба при помощи одного из зубоврачебных цементах. Матрицы с внутрикорневым штифтом выпускаются двух типоразмеров. Патрица, фиксируемая в базе съемного протеза, изготавливается из нейлона и имеет коническую форму, заканчивающуюся сферой. Именно за счет эластического сжатия сферы патрицы и удержания ее внутри сферы матрицы обеспечивается надежная фиксация и стабилизация съемного зубного протеза.

Система Spherical Pivot Line также представляет собой систему прецизионных аттачменов. В этой системе предусмотрено установление матрицы в базе протеза, а патрицы — в канале корня зуба.

Патрица представляет собой металлический внутрикорневой штифт со сферой, устанавливаемой и фиксируемой в канале корня зуба зубоорачебным цементом. Матрица, изготовленная из нейлона, имеет внутри себя полость, соответствующую сфере патрицы. Матрица фиксируется в базе протеза при помощи быстротвердеющей пластмассы либо устанавливается в металлический каркас, изготовленный с помощью колец *От box*, фиксированных в базе протеза. Система аттачменов *Spherical Pivot Line* надежна, проста в использовании. Ее также выгодно отличает низкая себестоимость, так как имеется возможность применения заготовок из беззольной пластмассы.

Dyna System предусматривает фиксацию и стабилизацию съемного протеза при помощи магнитных аттачменов. Одна часть магнита, изготавливаемая одновременно с внутрикорневым штифтом, устанавливается внутриканально, а другая часть аттачмена — магнит-антагонист — устанавливается в базе съемного зубного протеза. Специалисты, имеющие отдаленные результаты использования *Dyna System*, отмечают надежную фиксацию протезов и достаточную долговечность функционирования магнитных аттачменов.

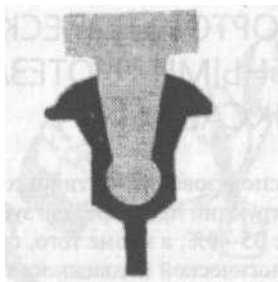


Рис. 25. Zest Anchor System

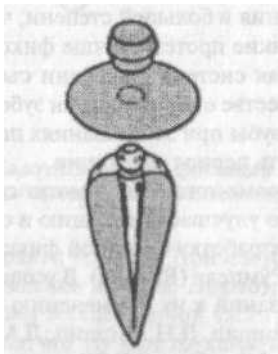


Рис. 26. Spherical Pivot Line



Рис. 27. Dyna System

13. ОРТОПЕДИЧЕСКОЕ ЛЕЧЕНИЕ СЪЕМНЫМИ ЗУБНЫМИ ПРОТЕЗАМИ С БАЛОЧНОЙ ФИКСАЦИЕЙ

Использование частичных съемных пластиночных протезов традиционной конструкции при дефектах зубных рядов восстанавливает функцию жевания не более 35–40%, а кроме того, способствует возникновению и прогрессированию патологической подвижности имеющихся естественных зубов, что в конечном счете приводит к их утрате.

Съемные зубные протезы с балочной фиксацией восстанавливают функцию жевания в большей степени, чем протезы с клammerной фиксацией. Кроме того, такие протезы лучше фиксируются и значительно эстетичнее (рис. 28). Балочная система фиксации съемных протезов позволяет широко использовать в качестве опорных корни зубов, подвижные зубы, а также шинировать подвижные зубы при заболеваниях пародонта, уменьшить площадь базиса протеза, ускорить период адаптации.

Кроме того, балки могут снабжаться замковыми креплениями, что существенно улучшает фиксацию и стабилизацию зубных протезов (рис. 29).

Разработку балочной фиксации связывают с именами У.Шредера (Schroder) и К.Румпеля (Rumpel). В усовершенствовании балочного крепления, уточнении показаний к их применению определенный вклад внесли S.F.Gilmor, E.Bolder, E.Renmuth, Д.Н.Липшиц, Л.М.Демнер, Ю.В.Чижов и др.

У.Schroder и S.F.Gilmor с хорошим функциональным эффектом применяли съемные протезы с балочной фиксацией для ортопедического лечения больных с дефектами зубных рядов и заболеваниями пародонта.

К.Румпель предложил балки-рельсы прямоугольного профиля с соответствующей формой матрицы в сочетании с покровными конструкциями для корней и культей зубов. Наиболее благоприятной считается высота искусственных коронок от 8 до 12 мм, так как ее уменьшение приводит к затруднению постановки искусственных зубов над втулкой и появлению трещин и переломов протеза с вестибулярной стороны. Увеличение высоты опорных коронок приводит к нежелательному повышению на них жевательной нагрузки и возможному их расшатыванию и вывихиванию.

Между балкой и десной необходимо оставлять свободное пространство 1–2 мм для проведения гигиенических мероприятий. На основании анализа результатов своей клинической работы К.Румпель говорил об особой эффективности такой конструкции при заболеваниях пародонта и при наличии больших дефектов зубных рядов в сочетании с одиночно стоящими зубами, группами зубов или корнями. Такая фиксация рекомендовалась к применению как в области передних, так и в области боковых зубов на челюстях.

Однако в процессе пользования конструкциями К.Румпеля выяснился ряд недостатков. В частности, ухудшалась фиксация протеза из-за уменьшения

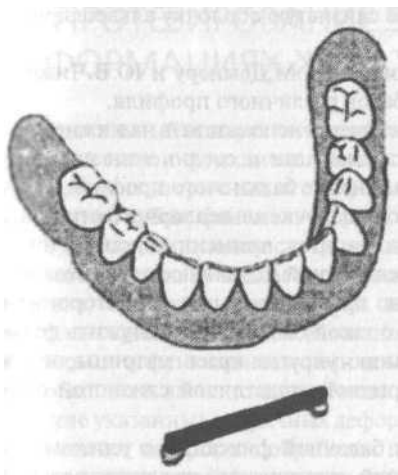


Рис. 28. Балочная система фиксации

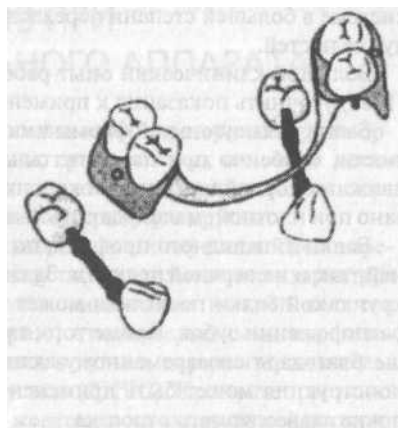


Рис. 29. Балочная система фиксации с дополнительным анкерным креплением

плотности охвата балки матрицей, особенно на верхней челюсти. Причем устранить такой дефект можно было только путем переделки протеза. Прямоугольные углы матрицы часто являлись причиной отлома вестибулярной части протеза в процессе жевания. Ряд специалистов отмечал, что эту конструкцию нельзя использовать при податливой слизистой оболочке протезного ложа.

Е. Dolder предложил изменить форму балки, которая стала иметь эллипсообразный, точнее яйцевидный, профиль, высоту 3 мм и ширину 2 мм. Причем широкая сторона балки была обращена к искусственным зубам, а заостренная — к вершине альвеолярной дуги челюсти. Втулка для балки представляла собой металлическую ленту толщиной около 0,2 мм, которая в основном повторяла форму и длину балки. Однако в положении покоя между вершиной балки и средней третью втулки создавалось расстояние в 1 мм, которое достигалось в процессе изготовления протеза применением накладок из оловянной фольги соответствующей толщины. Во время функции втулка могла совершать движения в определенном направлении в зависимости от приложения жевательной нагрузки. Именно поэтому Е. Dolder называл свое крепление балочным суставным соединением.

Использование балочной фиксации по Е. Dolder показало большую ее эффективность, чем конструкции К. Rumpel, хотя она сложнее в изготовлении, а также из-за уменьшения площади пайки балки с покрывными конструкциями и из-за определенной подвижности протеза вокруг балки повышается вероятность отрыва последней. При соединении такой балкой колпачков, покрывающих корни зубов, встречались случаи их расцементировок. Кроме того, более выражена атрофия тканей протезного ложа, так как жевательная нагрузка в этой

системе в большей степени передается через слизистую оболочку альвеолярных дуг челюстей.

Большой клинический опыт работы позволил Л.М.Демнеру и Ю.В.Чижову (1982) уточнить показания к применению балок различного профиля.

Балки прямоугольной формы ими рекомендуется использовать на нижней челюсти, особенно при парасагитальной стабилизации и соединении двух подвижных корней или корня и коронки. Применение балки этого профиля показано при плотной, малоподатливой слизистой оболочке альвеолярного отростка.

Балки яйцевидного профиля, по мнению авторов, применимы как на нижней, так и на верхней челюсти. За счет определенной подвижности протеза вокруг такой балки последняя может успешно применяться при одностороннем расположении зубов. Кроме того, протезы с такой балкой могут служить дольше благодаря своевременному активированию упругих краев матрицы, и эта конструкция может быть применена при рыхлой, податливой слизистой оболочке альвеолярного отростка.

R.T.Williamson (1991) при изготовлении балочной фиксации с успехом использует литые заготовки. Наиболее хороший эстетический результат получен при изготовлении полных съемных зубных протезов. В таких случаях R.T.Williamson рекомендует зубы обрабатывать так, чтобы получить гладкие поверхности с закругленными углами по наружному контуру и создать необходимый окклюзионный промежуток для постановки искусственных зубов. В подготовленные каналы корней зубов вводят подогнанные пластмассовые штифты и получают двухслойный оттиск для переноса этих штифтов на модель. Препарированные для штифтов полости закрывают ватными шариками и повязкой.

На модели в полости для штифтов устанавливают модель выплавляемого штифта и моделируют восковую модель опорных элементов и балки, для чего используют специальные восковые или пластмассовые заготовки, к которым имеются специальные нейлоновые зажимы. Затем изготавливают металлическую копию методом литья и после отделки и полировки ее примеряют в полости рта. При необходимости корректируют и получают слепок для репродуцирования в гипсе металлической балочной конструкции с установленными одним-двумя нейлоновыми удерживающими зажимами. Затем проводится постановка искусственных зубов, проверка конструкции протеза, его изготовление в зуботехнической лаборатории.

После полимеризации базисной пластмассы, извлечения протеза из кюветы его отделяют, шлифуют, полируют и устанавливают зажимы, которые являются сменными.

R.T.Williamson (1994) отмечает, что применение этой методики имеет для пожилых пациентов ряд преимуществ. Такие протезы стоят дешевле, чем протезы на имплантатах. Они имеют лучший прогноз в сравнении с несъемными протезами, в сравнении с частичным съемным протезом лучше фиксируются и удерживаются в процессе жевания, а уменьшение длины коронок опорных зубов благоприятно влияет на состояние их пародонта, так как сокращается соотношение длины коронки и корня.

14. ПРОТЕЗИРОВАНИЕ ЗУБОВ ПРИ ДЕФОРМАЦИЯХ ЖЕВАТЕЛЬНОГО АППАРАТА

Жевательный аппарат человека на протяжении жизни претерпевает ряд морфологических и функциональных изменений, среди которых основное место принадлежит вторичным его деформациям: патологической стираемости твердых тканей зубов, феномену Годона, снижению прикусу и другим.

Трудности ортопедического лечения больных с указанной патологией определяются не только видом и степенью ее тяжести, но и изменением характера прикуса, снижением его высоты, изменением кинематики нижней челюсти и рефлекторных связей в жевательном аппарате, а также серьезными морфологическими и функциональными изменениями в пульпе, пародонте, жевательных мышцах и височно-нижнечелюстном суставе (ВНЧС). Кроме того, возникновение указанных вторичных деформаций жевательного аппарата неблагоприятно влияет на процесс обработки пищи в полости рта, что ведет к функциональным изменениям деятельности органов пищеварительной системы, нарушениям эстетической нормы лица, функции речи. Поэтому ортопедическое лечение больных с патологической стираемостью твердых тканей зубов, феноменом Годона, глубоким прикусом должно не только обеспечить правильное взаимоотношение зубных рядов, динамику нижней челюсти и ВНЧС, способствовать устранению перегрузки сохранившихся естественных зубов с учетом компенсаторных возможностей пародонта, но и ликвидировать функциональные и эстетические нарушения жевательного аппарата в целом.

Цель настоящей главы книги — детально рассмотреть методы ортопедического лечения больных с деформациями жевательного аппарата, а также приемы предварительной ортопедической подготовки полости рта к рациональному зубному протезированию.

Глубокий (сниженный) прикус

Глубокий прикус относится к группе аномалий наследственного генеза. Его возникновению способствуют: чрезмерное развитие межчелюстной кости, ранняя потеря верхних молочных резцов (нижние постоянные резцы, не встречая антагонистов, достигают слизистой оболочки неба, а резцы верхней челюсти, прорезаясь, устанавливаются впереди нижних и глубоко перекрывают их) или молочных и постоянных коренных зубов, превалирование мышц-поднимателей нижней челюсти над мышцами, выдвигающими ее впереди, и другие факторы [Ю.Л.Образцов, 1991].

Встречаются различные клинические варианты глубокого прикуса, что обусловлено сочетанием его с другими аномалиями (см. табл. 11).

Возникновение сниженного прикуса обуславливает различная патология жевательного аппарата: патологическая стираемость естественных зубов на фоне интактных зубных рядов, дефекты зубных рядов в боковых отделах, пародон-

топатии и вторичные деформации зубных рядов, а также ошибки протезирования, в том числе излишняя препаровка естественных зубов, артикулирующих между собой, для протезирования.

Взаимоотношение между зубными рядами при глубоком (сниженном) прикусе характеризуется перекрытием верхними передними зубами нижних более $1/3$ высоты коронок последних. При указанной патологии часто режущие края нижних передних зубов достигают слизистой оболочки неба и травмируют ее, а режущие края верхних резцов нередко травмируют слизистую оболочку десны альвеолярной дуги нижней челюсти. Оклюзионная кривая имеет атипичную форму, а уровень окклюзионной плоскости передних зубов нижней челюсти выше уровня боковых зубов. Превалирующими являются вертикальные движения нижней челюсти, что определяет дробящий характер жевательных движений и степень нарушения измельчения пищевых продуктов в полости рта. При сниженном прикусе (при отсутствии парафункций и патологической стираемости твердых тканей зубов) отмечается уменьшение силы сжатия жевательных мышц. Нередко нарушена дикция. При артикуляции больные жалуются на быструю «утомляемость» жевательных мышц.

У таких больных имеет место эстетический дефект лица за счет укорочения нижней трети, углубления носогубных и подбородочной складок, «избытка» губ и т.п. Эстетический центр челюстей нередко смещен.

Больные могут непроизвольно прикусывать слизистую оболочку щек, губ и языка и жаловаться на уменьшение объема полости рта. При открывании рта можно слышать щелчок, который возникает при «отлипании» спинки языка от слизистой оболочки неба.

Часто возникают болевые ощущения или чувство дискомфорта в области ВНЧС, особенно при артикуляции. Такие болевые ощущения усиливаются в момент полного смыкания зубных рядов. Появляются также крепитация, шелканье и хруст в ВНЧС, что говорит о наличии в них дистрофических изменений. Возможно присоединение к перечисленным ощущениям и так называемых «ушных» симптомов: шум, ухудшение слуха, желание «проветривать евстахиевы трубы» и других, хотя при обследовании органа слуха часто патологии не выявляют.

Нередко присоединяется неврологическая симптоматика: головная боль, боль в ВНЧС и в околоушно-жевательной области с иррадиацией в различные участки головы, что связано с вовлечением в патологический процесс ВНЧС за счет нарушения оптимальных взаимосочетаний двигательных реакций ВНЧС и изменения положения суставных головок по отношению к суставным ямкам и суставным бугоркам.

За счет снижения высоты прикуса и изменения тонуса и объема собственно жевательных мышц может нарушаться отток слюны из околоушных желез из-за уменьшения диаметра их выводных протоков, так как последние сопряжены с деятельностью указанных мышц. Иногда отмечается сухость в полости рта.

Сниженный прикус часто осложняется дистальным сдвигом нижней челюсти и протруссией верхних передних зубов. Тогда в боковых участках зубных ря-

дов возникает клиническая картина ложного феномена Годона, что требует соответствующей дифференциальной диагностики.

На характер выраженности описанных симптомов влияют возраст пациента, его психосоматическое состояние, величина и топография дефектных зубных рядов, состояние пародонта сохранившихся зубов, морфологические изменения в ВНЧС, характер кинематики нижней челюсти и др.

Известны два способа нормализации величины межальвеолярного расстояния: одномоментный и двухэтапный. Клиническая практика показала, что при отсутствии четких показаний к применению одномоментного способа его необоснованное использование может привести к осложнениям, особенно связанным с возникновением или обострением имеющейся патологии пародонта и височно-нижнечелюстного сустава. Использование двухэтапного метода, основанного на перестройке миостатических рефлексов [И.С.Рубинов, 1965], дает меньшее число осложнений. Однако при его применении для изменения величины межальвеолярного расстояния существуют значительные расхождения по тактике, объему и темпам нормализации высоты сниженного прикуса [А.В.Цимбалстов, 1996]. В частности, весьма индивидуально расстояние между артикулирующими зубами, знание величины которого необходимо при анатомо-физиологическом методе определения центрального соотношения челюстей, установлении положения физиологического покоя нижней челюсти. По данным различных авторов, расстояния между артикулирующими зубами составляют: 1-6 мм (А.Гизи), 1-2 мм (Б.Н.Бынин), 2 мм (А.И.Бетельман), 2-4 мм (А.Я.Катц), 2-5 мм (В.Ю.Курляндский), 4 мм (П.Канторович), 4-6 мм (А.К.Недергин). По данным Л.М.Перзашкевича (1961), это расстояние колеблется от 1,5 до 9 мм и в 70% равно 2-3 мм, в 12% — 1,5-2 мм, в 7% — 3-4 мм. При этом автор наблюдал крайние случаи, когда это расстояние было равно 7 мм при ортогнатическом прикусе и 9 мм — при прогнатическом прикусе и нормальном развитии коронковых частей зубов.

Традиционно при диагностировании глубокого (сниженного) прикуса до рационального зубного протезирования необходимо определить конструктивный прикус и провести функциональную подготовку полости рта к зубному протезированию, что обеспечивает необходимые условия для последнего и одновременно является тестом для подготовки правильности выбора «высоты прикуса».

Для выполнения функциональной подготовки полости рта к зубному протезированию (ортодонтической подготовки) используют разобщающие прикус аппараты (накусочные пластинки, надзубодесневые каппы), которые изготавливают в три клинических этапа:

- 1) получение слепка;
- 2) определение конструктивного прикуса;
- 3) припасовка и наложение аппарата.

На первом этапе необходимо спланировать конструктивные особенности будущей накусочной пластинки или каппы, на втором — определить высоту прикуса, а также ширину и форму ската разобщающей прикус площадки накусочной пластинки. Последнее осуществляется в зависимости от конкретной кли-

нической ситуации, которая определяется характером патологии — видом глубокого (сниженного) прикуса (см. табл. 11).

Вместе с тем накусочные пластинки имеют общие конструктивные особенности, которые способствуют профилактике возникновения других деформаций жевательного аппарата.

При планировании накусочной пластинки следует помнить о необходимости включения в ее конструкцию ретракционной дуги, что позволяет равномерно распределять жевательное давление на зубы, удерживать накусочную пластинку от погружения и избежать смещения передних зубов верхней челюсти от возможного повышенного давления на них. По эстетическим соображениям ретракционную дугу можно заменить перекидными кламперами в области передних зубов. Последние можно сочетать с окклюзионными накладками, которые целесообразно расположить в мезиальных фиссурах первых премоляров с обеих сторон. Иногда перекрывают режущие края передних зубов пластмассой накусочной пластинки, которую по цвету в данном участке следует подбирать соответственно цвету эмали естественных зубов. При протрусионном расположении передних зубов верхней челюсти наличие ретракционной дуги в конструкции накусочной пластинки позволяет устранить указанную патологию.

Разобшающую площадку необходимо располагать (по ширине) в области передних зубов: от 13 до 23. Вопрос о величине разобшения прикуса («высоте прикуса») решается индивидуально. Как правило, стараются, чтобы передние зубы верхней челюсти перекрывали коронковую часть нижних передних зубов на 1/3. Длина накусочной площадки в основном определяется максимальным дистальным сдвигом нижней челюсти. Это необходимо для предупреждения развития принужденной прогнатии. При надобности нормализации не только высоты прикуса, но и мезиодистального положения нижней челюсти следует разобшающую площадку моделировать в виде наклонной плоскости. Величина угла наклонной плоскости определяется величиной дистального сдвига нижней челюсти (чем больше дистальный сдвиг, тем больше угол наклонной плоскости) и в среднем составляет 60°.

Во всех случаях окклюзионная поверхность накусочной площадки должна быть гладкой, обеспечивающей нормальные боковые движения нижней челюсти и равномерный контакт с ее передними зубами. Этого окончательно добиваются на этапе припасовки и наложения накусочной пластинки путем применения копировальной бумаги.

Важным при моделировании разобшающей площадки является совмещение эстетического центра челюстей, что способствует удержанию нижней челюсти в правильном положении и положительно сказывается на функции ВНЧС.

Сроки ношения больными накусочных пластинок строго индивидуальны и зависят от цели их применения: функциональная подготовка полости рта к протезированию или исправление аномалии прикуса.

Функциональный метод подготовки полости рта к зубному протезированию по И.С.Рубинову показан при сниженном прикусе (при глубоком прикусе только в тех случаях, когда он углубился из-за потери зубов и других причин). Суш-

ность указанной подготовки заключается в перестройке миостатических рефлексов, выработке новой, большей длины мышц поднимательной нижней челюсти (mm. masseters, temporales, pterygoidei medialis), что позволяет увеличить межальвеолярное пространство и исключает возможность его применения при малом резцовом перекрытии и прямом прикусе для устранения зубальвеолярного удлинения. При глубоком прикусе, который имеет место у больного с рождения, возможно незначительное повышение высоты прикуса, но не до ортогнатического, так как у взрослых перестройка тканей в области ВНЧС не произойдет, что приведет к возникновению болей в ВНЧС, другим неврологическим симптомам и рецидиву аномалии.

При повышении высоты прикуса у больного в первую неделю отмечается повышение тонуса покоя собственно жевательных мышц до 80-100 г (тонус физиологического покоя — 40 г) при одновременном снижении их тонуса сжатия до 50-70 г (тонус физиологического сжатия — 180-220 г). На второй неделе отмечается стабилизация указанных показателей с последующей нормализацией тонуса покоя и тонуса сжатия собственно жевательных мышц, которые к концу третьей-пятой недели приходят к исходным данным. Таким образом, в результате пользования накусочной пластинкой (разобшающим прикус аппаратом) происходит перестройка статических и динамических рефлексов разобшения прикуса, что обеспечивает увеличение межальвеолярного пространства, то есть новое состояние функционального покоя нижней челюсти. Клинически о завершении функциональной подготовки полости рта к протезированию можно судить и по ощущениям больного: удобно удерживать нижнюю челюсть в новом положении, в том числе при отсутствии накусочной пластинки или каппы в полости рта, прежнее положение нижней челюсти неудобно для больного (он его ищет, но не находит), отсутствие неприятных ощущений в области ВНЧС, появление смешанного типа жевания.

Принято считать, что разобшать прикус до 6-10 мм возможно одномоментно (если у пациента отсутствуют выраженные заболевания сердечно-сосудистой и нервной систем) либо добиться указанного разобшения прикуса поэтапно, путем постепенного насаивания пластмассы в области накусочной площадки, разобшающей прикус пластинки. Судить о завершении функциональной подготовки следует по вышеописанным клиническим данным, а также показателям миотонометрии собственно жевательных мышц. Функциональная подготовка завершена, когда тонус покоя и сжатия собственно жевательных мышц пришел к исходным данным и сохраняется на этом уровне в течение нескольких дней.

Изготавливать зубные протезы с одномоментным восстановлением высоты прикуса можно лишь тем больным, у которых при запредельном разобшении через 30-40 мин отсутствует острая реакция в виде заметного повышения тонуса собственно жевательных мышц, примерно до 50 г [Л.М.Перзашкевич, С.Б.Фишев, 1987].

При аномалиях прикуса, деформациях зубных рядов ношение накусочной пластинки будет более длительное и определяется сроками устранения аномалии.

После завершения функциональной подготовки полости рта и ортодонтического лечения проводят рациональное зубное протезирование. В таких случаях возможно более широкое использование опирающихся зубных протезов с включением в их конструкции различных окклюзионных накладок, так как прикус все равно разобщен. Важным также является и восстановление оптимальной формы окклюзионной кривой при множественных окклюзионных контактах. Это обеспечивает профилактику рецидива патологии и благоприятные отдаленные результаты зубного протезирования. После предварительного ортопедического лечения путем перестройки рефлексов разобщения прикуса сроки адаптации к зубным протезам сокращаются, как при повторном пользовании протезами (Л.М.Перзашкевич). В процессе пользования такими зубными протезами тонус сжатия собственно жевательных мышц возрастает в течение 12 мес. до 31,3%. Это говорит о том, что нормализация высоты прикуса ставит жевательную мускулатуру в оптимальные условия функции (З.П.Латий, Е.Д.Волова).

Практически значимы исследования А.В.Цимбалистова (1996) по разработке функционально-физиологического подхода к реабилитации больных со вторично сниженным прикусом. Предпосылкой к возникновению этих исследований послужили работы И.С.Рубинова (1965, 1970), Л.М.Перзашкевича (1961, 1975), З.П.Латий (1967), Б.К.Костур (1970), W.B.Eressmeyer и A.Manys (1985) и др., в которых показано, что максимальное усилие сжатия челюстей и биоэлектрическая активность жевательных мышц возникают в положении центральной окклюзии. Жевательная мышца может развивать максимальное усилие только в случае оптимального соотношения точек ее прикрепления [В.Н.Копейкин, 1993].

В клиническом аспекте существующие сложности в лечении больных со сниженным прикусом сводятся именно к невозможности точно и уверенно определить центральное соотношение челюстей.



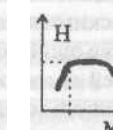
Проводимые А.В.Цимбалистовым (1996) исследования по реабилитации больных с частичной или полной утратой зубов и сниженным прикусом и оценке интегрального усилия сжатия челюстей позволили выявить три типа распределения силовых характеристик в зависимости от величины межальвеолярного состояния. При полном отсутствии зубов однопиковое распределение встречалось в 51%, двухпиковое — в 26%, беспиковое — в 23% случаев. При этом максимальное усилие сжатия челюстей при двухпиковом распределении было достоверно выше, чем при ином характере зависимости (см. табл. 9).

Таким образом, в процессе определения центрального соотношения челюстей функционально-физиологическим методом использование устройства для определения центрального соотношения челюстей типа АОЦО, снабженного механизмом плавного регулирования межальвеолярного расстояния, гнатодинамометра «Визир-Э» и накопителя электромиограмм позволило А.В.Цимбалистову конструировать зубные протезы у каждого больного с учетом показателя максимального усилия сжатия челюстей. Проведенная автором сравнительная оценка использования анатомо-физиологического и функционально-физиологического метода определения центрального соотношения челюстей свидетельствовала о более эффективной адаптации к зубным протезам именно

в случаях, когда при жевании развивается более высокий уровень усилия сжатия челюстей (рис. 30). Следует также отметить, что при использовании функционально-физиологического метода определения центрального соотношения челюстей автор отмечал меньшую продолжительность периода коррекции и сравнительно меньшее число коррекций (рис. 31).

Таблица 9

Показатели максимального усилия сжатия челюстей и типы распределения силовых характеристик у людей с полным отсутствием зубов различного возраста по А.В.Цимбалистову

Возрастная группа	n-160	Максимальное усилие сжатия (Н) M±t	Тип графической зависимости		
			n=81	n=41	n=38
25-45	18	123,5+39,2	10	4	4
46-60	48	103,2+26,4	24		13 11
старше 60	94	102,8+28,2	47	24	23
Тип распределения силовых характеристик					
Процент от общего количества	-	-	51%	26%	23%
Максимальное усилие сжатия (Н) M±t	-	-	125 18,0	176 24,0	141 15,6

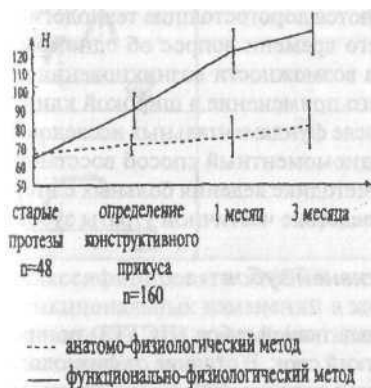


Рис. 30. Прирост усилий сжатия при использовании анатомо-физиологического и функционально-физиологического методов (по А.В.Цимбалистову, 1996)

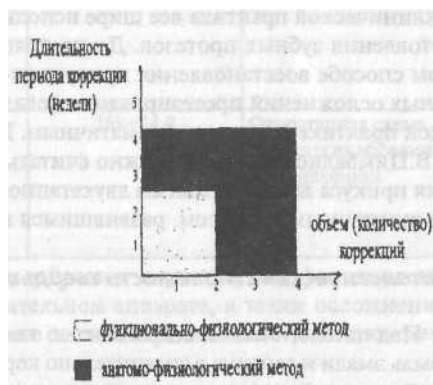


Рис. 31. Длительность и объем периода коррекции зубных протезов, изготовленных анатомо-физиологическим и функционально-физиологическим методами (по А.В.Цимбалистову, 1996)

Результаты исследований А.В.Цимбалистова (1996) полностью согласуются с результатами ранее проведенных фундаментальных исследований по изучению особенностей функции жевания в зависимости от высоты прикуса в зубных протезах [Л.М.Перзашкевич, 1961] и возможности восстановления нормальной высоты прикуса у беззубых больных с привычным сниженным прикусом [З.П.Латий, 1967], в которых также учитывалась реакция собственно жевательных мышц в зависимости от способа повышения прикуса.

Данные физиологических жевательных проб свидетельствуют о том, что при нормальной высоте прикуса в процессе привыкания к полным протезам эффективность жевания возрастает от 25% в день сдачи протезов до 90% через год пользования ими. Повышение прикуса на 5-8 мм значительно затрудняет адаптацию к зубным протезам, снижает эффективность жевания на 14-19%. Снижение прикуса на 3-8 мм субъективно не отражается на процессе адаптации, но ослабляет эффективность функции жевания на 6-14% по сравнению с нормой [Л.М.Перзашкевич, 1961]. Именно поэтому среди людей, пользующихся полными зубными протезами, сниженная высота прикуса встречается в 35,7% случаев, что обусловливается сравнительно легкой адаптацией больных к протезам с пониженным прикусом, атрофическими процессами в подлежащих тканях, стираемостью пластмассовых зубов, а также ошибками врачей, которые принимают привычное сближение беззубых челюстей за состояние физиологического покоя [З.П.Латий, 1967].

Использование А.В.Цимбалистовым функционально-физиологического метода определения центрального соотношения челюстей при частичной утрате зубов и с вторично сниженным прикусом позволило разработать алгоритм ведения таких больных с различными типами распределения силовых характеристик жевательного аппарата (табл. 10).

Эти исследования приобретают особую актуальность в наши дни, когда в клинической практике все шире используются дорогостоящие технологии изготовления зубных протезов. До настоящего времени вопрос об одномоментном способе восстановления прикуса из-за возможности возникновения серьезных осложнений протезирования делал его применение в широкой клинической практике весьма проблематичным. После фундаментальных исследований А.В.Цимбалистова (1996) можно считать одномоментный способ восстановления прикуса альтернативным двухэтапной методике ведения больных с вторично сниженным прикусом, развившимся вследствие частичной утраты зубов.

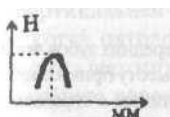
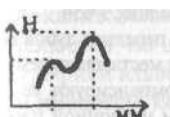

Патологическая стираемость твердых тканей зубов

Под патологической стираемостью твердых тканей зубов (ПСТТЗ) понимают убыль эмали и дентина в сравнительно короткий срок. В отличие от физиологической стираемости (протекающей в течение всей жизни человека и начинающейся сразу после прорезывания зубов) при патологической стираемости (ПС) зубы быстро утрачивают свою анатомическую форму и на соприкасающихся поверхностях образуются характерные воронкообразные углубления или площадки, которые имеют острые края, могут травмировать язык и слизистую оболочку губ и щек.

Этиологические факторы ПСТТЗ многообразны. Они бывают как эндо-, так и экзогенными и способствуют ослаблению сопротивляемости эмали и дентина к механическим воздействиям. Причиной ПСТТЗ может быть неполноценность структуры эмали и дентина из-за неудовлетворительного их обызвествления, а также различная патология внутренних органов и систем организма (эндокринные, инфекционные заболевания, наследственные заболевания, нарушения минерального обмена и др.). Кроме того, на возникновение ПСТТЗ влияют различные механические и химические факторы, профессиональные вредности, вид прикуса и характер артикуляции зубных рядов (несвойственные нагрузки), вредные привычки (бруксизм) и т.п., а также нарушение регуляции рецепторным аппаратом периодонта силы сокращения жевательных мышц и дефекты зубных рядов при функциональной перегрузке сохранившихся естественных зубов.

Таблица 10

Тактика ведения больных с дефектами зубных рядов при различных типах распределения силовых характеристик по А.В.Цимбалистову

Тип распределения	Процент распространённости	Максимум усилия сжатия	Тактика ведения больного
	46	146+9,2	Одноэтапная схема
	25	274+18,0р<0,05	Двухэтапная схема
	29	168+24,7	Одноэтапная схема при низких абсолютных значениях

Классифицировать ПСТТЗ целесообразно с учетом морфологических и функциональных изменений в жевательном аппарате, а также осложнений, отягощающих эти изменения, для чего можно использовать рабочую схему Л.Т.Зелинского (рис. 32).

Горизонтальная ПС свойственна режущему краю и жевательной поверхности зубов. Вертикальная ПС касается чаще вестибулярно-язычных, реже — апроксимальных поверхностей зубов (точечный контактный пункт превращается в плоскостной, что ведет к уменьшению длины зубной дуги). При сочетании указанных видов ПС говорят о смешанном виде ПСТТЗ.

Определение конструктивного прикуса и специальная подготовка полости рта к зубному протезированию у больных с глубоким (сниженным) прикусом

Класс аномалии (по Э.Е.Слободник) и ее характеристика	Задачи специальной подготовки	Лечебная тактика
1	2	3
<p>I класс - Чрезмерное резцовое перекрытие без смещения нижней челюсти</p>	<p>Нормализация высоты прикуса (передние зубы верхней челюсти перекрывают нижние зубы на 1/3 длины их коронок)</p>	<p>Достигают применением накусочной пластинки с горизонтальной разобшающей площадкой. Последняя должна быть гладкой, но не ровной, т.к. должна равномерно контактировать со всеми передними зубами нижней челюсти и обеспечить ее боковые движения</p>
<p>II класс - Чрезмерное резцовое перекрытие, сопровождаемое дистальным сдвигом нижней челюсти</p>	<p>Нормализация высоты прикуса и устранение дистального сдвига нижней челюсти</p>	<p>Достигают применением накусочной пластинки с наклонной плоскостью, угол наклона последней определяется величиной дистального сдвига нижней челюсти</p>
<p>III класс - Чрезмерное резцовое перекрытие при ретрусии передних зубов верхней челюсти и дистальном сдвиге нижней челюсти</p>	<p>Нормализация высоты прикуса, устранение ретрусии передних зубов верхней челюсти и дистального сдвига нижней челюсти</p>	<p>Решение данной задачи осуществляется в два этапа: 1. Устраняют ретруссию передних зубов верхней челюсти и нормализуют высоту прикуса применением накусочной пластинки с горизонтальной плоскостью при поэтапном подслаивании пластмассы в области передних зубов 2. По мере перемещения передних зубов верхней челюсти и появления места для перемещения нижней челюсти компенсируют ее дистальный сдвиг созданием наклонной плоскости. При отсутствии «положительного» угла верхних резцов и невозможности на I-м этапе использовать накусочную пластинку специальную подготовку начинают с аппарата Энгля с переходом на накусочную пластинку</p>
<p>IVа класс Чрезмерное резцовое перекрытие при дистальном сдвиге нижней челюсти и протрусии передних зубов при сужении зубной дуги верхней челюсти</p>	<p>Нормализация высоты прикуса, устранение протрусии передних зубов, сужения зубной дуги верхней челюсти и дистального сдвига нижней челюсти</p>	<p>Достигают применением накусочной пластинки с винтом, ретракционной дугой и наклонной плоскостью. По мере расширения зубной дуги (за счет винта) и появления места для небного смещения передних зубов последнее осуществляют активированием ретракционной дуги. Нормализация высоты прикуса и мезиодистального положения нижней челюсти обеспечивается за счет площадки с наклонной плоскостью (см. II класс)</p>

1	2	3
IV класс - Чрезмерное резцовое перекрытие при дистальном сдвиге нижней челюсти, протрузии передних зубов верхней челюсти при правильной форме зубной дуги и наличии трем и диастемы	Нормализация высоты прикуса, устранение протрузии передних зубов верхней челюсти и дистального сдвига нижней челюсти	Применяют накусочную пластинку с ретракционной дугой и накусочной площадкой. Последняя состоит из горизонтальной части (непосредственно за передними зубами) и наклонной плоскости. Путем спиливания горизонтальной части и активирования ретракционной дуги устраняют протрузию зубов. За счет наклонной плоскости нормализуется мезиодистальное положение нижней челюсти

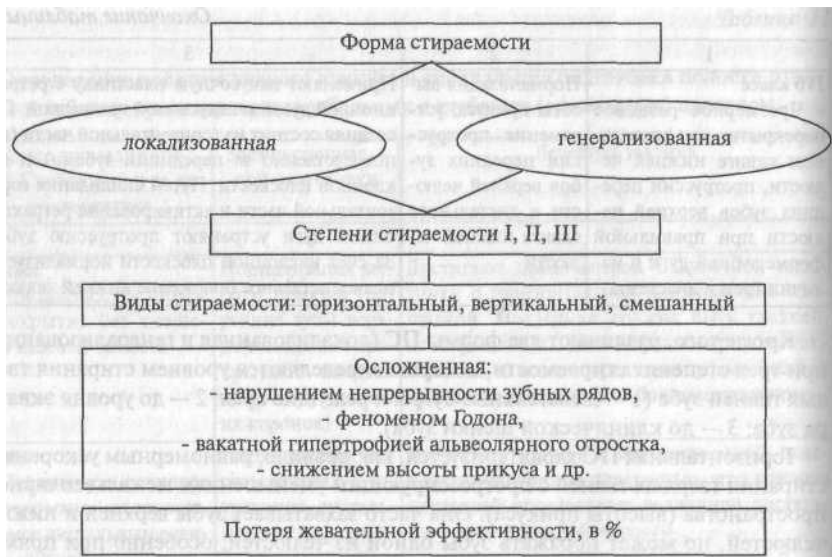Кроме того, различают две формы ПС (локализованная и генерализованная) при трех степенях стираемости, которые определяются уровнем стирания твердых тканей зуба (1 — жевательные бугры и режущие края; 2 — до уровня экватора зуба; 3 — до клинической шейки зуба).

Горизонтальная ПС характеризуется, как правило, равномерным ускорением стирания твердых тканей с прогрессирующим уменьшением межальвеолярного пространства (высоты прикуса). Она часто захватывает зубы верхней и нижней челюстей, но может поражать зубы одной из челюстей, особенно при прямом прикусе.

Вертикальная ПС чаще наблюдается при глубоком и прогеническом прикусах, когда патологический процесс захватывает небную поверхность коронок передних верхних зубов и губную поверхность коронок передних нижних зубов или губную поверхность коронок передних зубов и язычную поверхность коронок передних нижних зубов соответственно.

Локализованная форма ПС чаще поражает режущие края передних зубов обеих челюстей, но щели между зубами не возникает, что обусловлено ватной гипертрофией альвеолярных отростков. В тех случаях, когда регенерация нарушена и процессы костеобразования протекают медленно, ПСТГЗ ведет к снижению высоты прикуса, изменению взаимоотношений элементов ВНЧС со всеми характерными для указанной патологии клиническими симптомами, которые подробно рассмотрены при описании сниженного прикуса.

У больных с ПС часто встречается гиперестезия твердых тканей зубов. Однако при хороших защитных реакциях организма и пластических свойствах пульпы этот синдром может отсутствовать, так как адекватно идет образование заместительного дентина, который может заполнять полость зуба вплоть до ее полной облитерации. Если пластические свойства пульпы не выражены, то образование заместительного дентина может не успевать за стиранием зубов, что приводит к гибели пульпы, а иногда — к вскрытию полости зуба и развитию заболеваний пародонта. Именно это обстоятельство требует перед началом стоматологического лечения больных с ПСТГЗ тщательного рентгенологического обследования пародонта (ортопантомография), а при снижении высоты прикуса и наличии симптоматики со стороны ВНЧС — и рентгенологического обследования ВНЧС. Для этого рентгенограммы следует выполнять в момент смыкания



Примечание: процент потери жевательной эффективности подсчитывают по статическому (Н.И.Агапов, И.М.Оксман, В.Ю.Курляндский и др.) или функциональному (жевательная проба по С.Е.Гельману, И.С.Рубинову, М.М.Соловьеву и соавт, и др.) методу

Рис. 32. Рабочая схема классификации повышенной стираемости твердых тканей зубов по А.Т.Зелинскому

зубных рядов, при максимально открытом рте и при нахождении нижней челюсти в положении физиологического покоя.

Говоря о лечении ПСТТЗ, важно отметить, что оно должно быть направлено на устранение причин ПС, лечение заболеваний обмена веществ (минерального) в организме, устранение профессиональных вредностей, лечение гиперестезии твердых тканей зубов и др.

Наш опыт работы показал, что для устранения гиперестезии твердых тканей зуба, в том числе снижения чувствительности в области корня, эффективна методика, предлагаемая фирмой 3М. Суть методики заключается в том, что после профессиональной гигиены полости рта с использованием суспензии пемзы, тщательного промывания и высушивания проблемных тканей зуба их покрывают на 10-15 секунд протравочным гелем Scotchland, затем его смывают в течение 10-15 секунд, излишки влаги удаляют, а на протравленную поверхность наносят два слоя адгезива Single Bond, просушивают в течение 2 секунд и фотополимеризуют в течение 10 секунд. Далее снова наносят два дополнительных слоя адгезива, также просушивают в течение 2 секунд и фотополимеризуют в течение 10 секунд. Завершают процедуру удалением слоя, ингибированного кислородом, с помощью влажного марлевого или поролонового шарика.

Ортопедическое лечение также предусматривает лечебные и профилактические цели: улучшение внешнего вида больного, устранение дискомфорта в области жевательных мышц и ВНЧС, нормализацию жевания, сохранение оставшихся естественных зубов, исключение возможных осложнений со стороны ВНЧС и т.п. Характер же вмешательств зависит от конкретной клинической картины ПСТТЗ.

При отсутствии снижения высоты прикуса и наличии парафункций жевательной мускулатуры (бруксизм — повышенный тонус поднимателей нижней челюсти) необходимо восстановить имеющиеся место окклюзионные нарушения и устранить нейромышечные привычки жевательного аппарата. Выполняют нормализацию окклюзии, выравнивание окклюзионной кривой (пришлифовка бугров естественных зубов) и проведение релаксации жевательных мышц для погашения закрепившихся патологических рефлексов. В основе этого лежит завышение высоты прикуса на специальных ортопедических аппаратах (называемые каппы, окклюзионная поверхность которых гладкая и не имеет отпечатков зубов-антагонистов) выше функционального покоя, в пределах 6 мм, с последующим снижением до необходимой, которая была у больного при интактном жевательном аппарате. Если дефектов зубных рядов нет, то капу изготавливают на нижнюю челюсть, если дефекты зубных рядов на обеих челюстях, то аппараты изготавливают на обе или только на нижнюю челюсть. После лечения и зубного протезирования с профилактической целью аппараты можно рекомендовать к пользованию на ночь или давать такую рекомендацию при появлении первых симптомов парафункций. В терапии бруксизма необходимо также проводить симптоматическое лечение (транквилизаторы, седативные препараты, миорелаксанты), которое назначает психоневролог или невропатолог.

При отсутствии дефектов зубных рядов, снижения высоты прикуса и локализованной форме ПС боковых зубов дальнейшее развитие заболевания можно предупредить протезированием встречными вкладками или коронками, которые должны антагонизировать друг с другом. При генерализованной форме такие контакты необходимо обеспечить в трех разных местах (по Бонвиллю): в переднем и двух боковых участках окклюзионной дуги. Однако при таком лечении больные могут чувствовать опору на эти зубы. Поэтому рационально создавать множественные окклюзионные контакты и проводить протезирование с покрытием всех зубов коронками. Для этого могут быть использованы различные их виды, в том числе керамические, металлокерамические и металлоакриловые. Дефекты зубных рядов восполняются мостовидными или опирающимися зубными протезами.

Хорошо себя зарекомендовали при ПСТТЗ коронки из артгласса, комбинированные коронки и мостовидные протезы по И.С.Рубинову, режущие края и жевательные поверхности которых выполнены из пластмассы. Они эстетичны, при поражении ПС зубов одной челюсти не стирают зубы-антагонисты, а при истирании пластмассы протеза ее можно подслоить быстротвердеющей пластмассой.

Наличие у больных снижения высоты прикуса диктует необходимость функциональной подготовки полости рта перед зубным протезированием по методи-

ке И.С.Рубинова, которая заключается в предварительной перестройке миоэлектрических рефлексов жевательной мускулатуры с помощью разобщающих прикус аппаратов, на зубных, на зубодесневых капп или замещающих лечебных зубных протезов, действие которых направлено на локализацию усилий жевательных мышц-поднимателей на определенном участке зубных дуг (чаще всего в области передних зубов). Степень разобщения прикуса определяется величиной его снижения и находится в пределах нормальной для данного большого высоты прикуса или с гиперкоррекцией на 2-3 мм. Завершается функциональная подготовка полости рта выработкой новых показателей оптимальных порогов раздражения рецепторов жевательных мышц и появлением нового функционального покоя нижней челюсти. При этом между стертými зубами образуется щель разобщения, величина которой позволяет наметить рациональный план протезирования зубов. Выбор тактики ортопедического лечения больных с патологической стираемостью зубов также определяется распределением силовых характеристик, максимальных усилий и уровня биоэлектрической активности жевательных мышц [А.В.Цимбалитов, 1996]. Поэтому применение тактики, основанной на использовании комплекса диагностических приборов, устройств и функционально-физиологического подхода к определению центрального соотношения челюстей позволит быстро, грамотно и дифференцированно маневрировать разобщением зубных рядов при лечении (табл. 12).

Следует помнить, что неграмотное одномоментное разобщение прикуса при Помощи зубных протезов (коронки, мостовидных протезов и т.п.) ведет к рецидиву снижения высоты прикуса за счет внедрения опорных зубов.

Приступая к протезированию зубов у больных с ПСТГЗ после предварительной ортопедической подготовки полости рта, необходимо спланировать такие конструкции протезов, которые бы надежно фиксировались на стертých зубах, обеспечивали нормальную кинематику нижней челюсти и восстановление правильных анатомо-физиологических взаимоотношений элементов ВНЧС.

Сложности возникают при необходимости зафиксировать новую высоту прикуса при помощи штампованных коронок (внедрение коронок и травма круговых связок зубов). Облегчит ситуацию предварительная «фиксация» высоты прикуса путем заполнения коронок быстротвердеющей пластмассой до необходимого уровня и выполнение поэтапной цементировки по 2-4 обязательно встречных коронок. Более надежным является способ, при котором коронки представлены колпачками с литой жевательной поверхностью, где жевательная поверхность может отливаться непосредственно на колпачок или отдельно, а затем их спаивают с колпачками. Однако в последнем случае при пользовании такими протезами места пайки (припоя) темнеют, что ухудшает эстетику; кроме того, возможно возникновение синдрома гальванизма. Для избежания указанных осложнений протезирования, исключения применения припоя и связанных с ним нежелательных явлений в полости рта изготавливают коронки по А.П.Коновалову. Делают штампованную коронку, припасовывают ее в полости рта, отбеливают, на оральной стороне, ближе к жевательной поверхности бором просверливают отверстие диаметром 1-1,5 мм. Затем коронку заполняют вос-

ком и надевают на культю зуба, а излишки воска выйдут через отверстие в коронке. Коронку передают в литейную, где в месте отверстия устанавливают литник. После отливки литник спиливают, коронку отделяют и полируют.

Использование цельнолитых, керамических, металлокерамических и металлоакриловых зубных протезов при ПСТТЗ значительно облегчает методику протезирования, обуславливает надежную фиксацию протезов, хорошие эстетические результаты и обеспечивает профилактическую направленность лечения.

Если нет возможности изготовления несъемных зубных протезов, то лучше применять при ПС опирающиеся (бюгельные, армированные пластиночные с разгружающими приспособлениями) протезы. При использовании съемных пластиночных протезов возможны их частые поломки, так как тонус мышц-поднимателей нижней челюсти у таких больных обычно повышен.

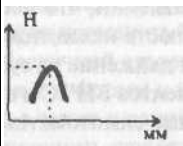
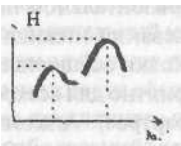
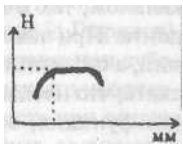
При смешанном виде ПСТТЗ С.И.Криштаб и А.А.Котляр рекомендуют применять съемные цельнолитые шины типа Эльбрехта с окклюзионными накладками в области жевательных зубов. Для создания контакта между передними зубами они советуют применять вестибулярные полукоронки.

Феномен Годона

Под феноменом Годона понимают смещения зубов в разных направлениях, возникающие после образования дефектов в зубной дуге и приводящие к деформации окклюзионной кривой, нарушению кинематики нижней челюсти, заболеваниям ВНЧС и другой патологии. Причинами указанной деформации также могут являться дефекты коронковой части зубов, пародонтиты, парafункции, опухоли челюстей и др.

Таблица 12

Выбор тактики ведения больных с патологической стираемостью зубов в зависимости от распределения силовых характеристик, максимального усилия и уровня биоэлектрической активности жевательных мышц (по А.В.Цимбалистову)

Тактика ведения больного	Одноэтапное лечение	Двухэтапное лечение	Одноэтапное при низких абсолютных значениях (Н)
Тип распределения			
Количество больных	13	12	10
Максимальное усилие сжатия (Н)	184,0±16,2	292,0±18,0 p<0,05	172,0±26,0
Биоэлектрическая активность мышц (мкВ)	298±18,9	331±21,0 p<0,05	286±16,7

Диагностировать феномен Годона следует в состоянии функционального покоя нижней челюсти, когда отсутствует контакт между зубными дугами и четко определяется форма окклюзионной кривой.

Обычно феномен Годона возникает следующим образом. При наличии дефекта зубного ряда зубы, ограничивающие его, наклоняются в сторону дефекта. Зубы другой челюсти, лишившиеся антагонистов, также смещаются в область дефекта, то есть в вертикальном направлении. Зубы верхней челюсти смещаются быстрее, чем нижней, что определяется строением костной ткани челюстей. Если смещающийся зуб имеет побочного антагониста, то смещение может идти не только в вертикальном направлении, но и быть наклонным или с поворотом вокруг своей оси. Чаще отмечается наклон зубов в мезиальном направлении, что также определяется расположением костных балок альвеолярных отростков челюстей.

У больных, страдающих заболеваниями пародонта (пародонтитами), деформации наступают раньше. Хотя, как правило, после возникновения дефектов зубных рядов феномен Годона развивается в первые три года. С возрастом возможность появления данной вторичной деформации сохраняется, что в большей степени определяется часто встречающимися в этом возрасте пародонтитами.

При осмотре больного с феноменом Годона определяют наличие адентии, нарушение окклюзионной кривой, уменьшение или отсутствие пространства между зубами и слизистой оболочкой альвеолярного отростка противоположной челюсти при отсутствии снижения высоты прикуса. Кинематика нижней челюсти нарушена, преобладает шарнирный тип жевательных движений.

Кроме того, в нефункционирующем жевательном звене происходят в основном атрофические процессы: атрофия нервных волокон, что ведет к снижению электровозбудимости пульпы нефункционирующих зубов, у последних же периодонтальная щель. Также идет и структурная перестройка костной ткани альвеолярного отростка с увеличением объема последнего (вакатная гипертрофия), атрофические процессы в краевом пародонте смещенных зубов.

Наличие дефектов зубных рядов обуславливает перегрузку сохранившихся функционирующих зубов. Так, потеря нескольких коренных зубов ведет к перераспределению жевательной нагрузки, и зубы, имеющие антагонистов (передние), начинают выполнять несвойственную им функцию (не только откусывание, но и пережевывание пищи). Причем они будут нести нагрузку как в вертикальном, так и в горизонтальном направлении, что неблагоприятно для пародонта. При таком жевании нижняя челюсть находится в выдвинутом положении, а суставные головки осуществляют движение на суставном бугорке или его скате, что неблагоприятно для всех элементов ВНЧС и вызывает их заболевания (дисфункция, остеоартроз). Аналогичная симптоматика возникает при одноконцевых дефектах зубных рядов. Отметим, что чаще заболевают ВНЧС на балансирующей стороне. При остеоартрозе одного ВНЧС больным следует рекомендовать пережевывать пищу на «здоровой» стороне, а при дисфункциях — на стороне больного сустава. Соответствующие изменения (гипертрофия, атрофия) возникают в моторной части жевательного звена в зависимости от рабочей или балансирующей стороны.

Дифференцировать феномен Годона следует от вторичной частичной адентии при отсутствии антагонизирующих зубов и снижении высоты прикуса.

Л.В.Ильина-Маркосян и В.А.Пономарева различают две формы зубоальвеолярного удлинения:

- 1) смещение зубов вместе с гипертрофированным альвеолярным отростком челюсти при отсутствии патологии их пародонта и сохранении соотношения внутри- и внеальвеолярной частей;
- 2) смещение зубов при дистрофии их пародонта и увеличении внеальвеолярной части, сопровождаемое обнажением цемента корня, гиперестезией, патологической подвижностью при видимой гипертрофии альвеолярного отростка челюсти.

Эти формы различаются морфофункциональными характеристиками, имеют различную клиническую картину и требуют дифференцированного подхода при лечении.

Ортопедическое лечение феномена Годона предусматривает устранение деформации с последующим зубным протезированием. Для устранения деформации применяют:

- сошлифовывание твердых тканей смещенных зубов;
- аппаратурный метод (последовательная дезокклюзия);
- аппаратурно-хирургический метод;
- хирургические методы.

Сошлифовывание твердых тканей смещенного зуба выполнимо при необходимости удаления до 1/2 высоты его коронковой части. При необходимости такие зубы до сошлифовывания депульпируют.

При зубоальвеолярном удлинении первой формы показан аппаратурный метод лечения. С помощью специальных съемных или несъемных аппаратов (мостовидные протезы с жевательной поверхностью из пластмассы, съемные мостовидные протезы, опирающиеся протезы) разобщают прикус на уровне смещенных зубов на 1 мм, впоследствии осуществляя еженедельную подслодку пластмассы в области накусочной площадки на высоту 1-1,2 мм, что и обеспечивает перестройку костной ткани и внедрение таких зубов за счет функционального напряжения в области накусочной площадки.

При аппаратурном лечении у людей старшего возраста прогноз выясняется в первые два месяца лечения. Если за это время не удается достигнуть хотя бы небольшого результата, следует применить более радикальный метод (Е.И.Гаврилов).

К удалению зуба (с частичной альвеолэктомией) чаще прибегают при зубоальвеолярном удлинении 2-й формы и невозможности обеспечить его укорочение сошлифовыванием, а также у пациентов преклонного возраста при серьезных деформациях и наличии тяжелых заболеваний сердечно-сосудистой и нервной систем.

Следует помнить, что для ускорения аппаратурного лечения предварительно проводят хирургическую подготовку (компактостеотомия, кортикотомия). К аппаратурному лечению приступают спустя 5-7 суток после операции (Л.Т.Титова, И.И.Ужумецкене, Е.И.Гаврилов, К.В.Тюкалов).

В ряде случаев (при чрезмерном резцовом перекрытии) показано использование функционального метода подготовки полости рта к протезированию зубов по И.С.Рубинову (Б.К.Костур, Л.М.Перзашкевич, Е.М.Тер-Погосян).

При зубном протезировании больных с феноменом Годона можно использовать любые конструкции съемных и несъемных зубных протезов, если проведено соответствующее устранение вторичной деформации жевательного аппарата и позволяют клинические условия.

Заключая изложение методов ортопедического лечения больных с деформациями жевательного аппарата, укажем на важность своевременного рационального протезирования таких больных после проведенного ортодонтического лечения или функциональной подготовки полости рта, так как зубные протезы в таких случаях являются не только замещающими, но и ретенционными аппаратами, служащими для профилактики рецидива деформации жевательного аппарата. Следует иметь в виду, что при устранении вышеуказанных деформаций у взрослых не всегда можно добиться желаемого результата, что зависит от возраста больного, вида деформации, степени ее выраженности и т.п. Однако достигнутые результаты ортопедического лечения в процессе подготовки полости рта к протезированию позволяют осуществить более полноценное зубное протезирование, а также восстановить анатомическую и функциональную активность жевательного аппарата.

15. ОРТОПЕДИЧЕСКОЕ И ОРТОДОНТИЧЕСКОЕ ЛЕЧЕНИЕ ЗАБОЛЕВАНИЙ ПАРОДОНТА

В возникновении и прогрессировании воспалительных и дистрофических заболеваний пародонта большую роль играют не только общие, но и местные факторы. Одним из последних является функциональная перегрузка пародонта [В.Ю.Курляндский, 1976; А.И.Дойников, 1976; Х.А.Каламкар, 1981; Л.М.Перзашкевич, 1975; Б.К.Костур, 1984; А.В.Цимбалитов и соавт., 1990 и др.]. По данным Э.Г.Баграмова (1987) и В.М.Шулькова (1989), клинические проявления травматической перегрузки зубов встречаются при различной патологии жевательного аппарата у 34-94,6% больных. Именно поэтому успешное лечение патологии пародонта в современных условиях возможно только при использовании диспансерного наблюдения больных с применением комплекса терапевтических, хирургических и ортопедических мероприятий [В.П.Панчоха, М.К.Драгобецкий, 1982].

По определению ВОЗ, под травматической окклюзией понимают патологию пародонта из-за усиленной прямой или опосредованной нагрузки на зубы. В настоящее время выделяют три варианта травматической окклюзии: первичную, вторичную и комбинированную, в зависимости от факторов, ее обусловивших.

В возникновении первичной травматической перегрузки пародонта повинны аномалии прорезывания и положения зубов, зубных рядов и челюстей, частичная потеря зубов, патологическая стираемость твердых тканей зубов, ошибки зубного протезирования и некачественно изготовленные зубные протезы, форсированное ортодонтическое лечение, парафункции жевательной мускулатуры, вредные привычки и т.п. (В.Н.Копейкин, Р.И.Бабаханов, Т.В.Шарова, О.Ю.Хорева и др.).

Вторичную травматическую окклюзию вызывают как местные (различные заболевания органов и тканей жевательного аппарата), так и общие (гормональные и др.) изменения организма человека. Среди местных причин указывают на заболевания периодонта, пародонта, воспалительные, опухолевые процессы и т.п. Так, например, наличие периапикальных очагов инфекции существенно снижает выносливость «причинных» зубов к нагрузке. Возникающая при этом травматическая окклюзия обуславливается как воспалительной резорбцией тканей альвеолярной дуги челюсти, так и искажением чувствительности периодонта к жевательной нагрузке из-за появления патологического периодонти-мускулярного рефлекса. W.N.Williams et all. (1987) установили, что при резорбции альвеолярных дуг челюстей в среднем на 42% сенсорная чувствительность тканей пародонта уменьшается примерно в 1,5 раза.

Возникновение комбинированной травматической окклюзии обусловлено сочетанием этиологических факторов, характерных для первичной и вторичной травматической окклюзии.

Подчеркнем, что ряд специалистов считают необоснованным разделение травматической окклюзии на первичную и вторичную, так как изменения при

ней не зависят от степени резорбции тканей [J.Lindhe, 1986]. В то же время есть рекомендации выделения различных типов травматической окклюзии в зависимости от направления действия сил, ее обуславливающих [М.Д.Гросс, Дж.Д.Мэтьюс, 1986]. Односторонняя направленность действия сил (ортодонтический тип) может вызывать наклоняющее, корпусное, вколачивающее и выталкивающее воздействие [JArtun, K.S.Urbye, 1988]. Силы, действующие попеременно в щечно-язычном или мезиодистальном направлении (раскачивающий тип), при нарушении адаптационных процессов в пародонте могут привести к патологической подвижности зубов [I.Ericsson, 1986; М.Д.Гросс, Дж.Д.Мэтьюс, 1986].

Исходя из причин, вызывающих травматическую окклюзию, а также ее клинических проявлений при различных местных и общих патологических процессах и заболеваниях, под понятие «травматическая окклюзия» могут попадать не только патологические, но и адаптационные изменения, происходящие в пародонте. Неслучайно I.Ericsson (1986), J.Lindhe (1986) различают следующие стадии травматической окклюзии согласно тем изменениям, которые претерпевают ткани пародонта: *1-я стадия* — повреждение; *2-я стадия* — репарация; *3-я стадия* — адаптационное ремоделирование.

Считается, что функциональная травматическая перегрузка пародонта определяется снижением толерантности тканей пародонта и аномальной окклюзионной нагрузкой [Э.Г.Баграмов, 1983]. Резистентность тканей пародонта уменьшается при его заболеваниях. В этих условиях обычные физиологические нагрузки на пародонт превращаются в травмирующие. Аномальная нагрузка на пародонт возникает при парафункции жевательных мышц и мышц языка, нерациональном протезировании или пломбировании зубов, ортодонтическом лечении, адентии и другой морфофункциональной патологии жевательного аппарата.

Проведенный Е.В.Мокренко (1990) анализ 74 источников отечественной и зарубежной литературы, посвященных изучению роли травматической окклюзии в этиологии заболеваний пародонта, показал, что перечень признаков травматической окклюзии включает от 12 до 25 наименований, описывающих клинические и рентгенологические ее проявления. Приведем основные из них.

К клиническим симптомам травматической окклюзии относят повышенную подвижность зубов, преждевременные контакты, ретракцию десневого края, повышенную чувствительность зубов к холоду, изменение положения зубов, патологическую стираемость твердых тканей зубов, бруксизм, болезненность при пальпации жевательных мышц, боли в области ВНЧС, головную боль.

При рентгенологическом исследовании могут обнаруживаться: расширение периодонтальной щели, резорбция костной ткани альвеолярных дуг челюстей в области корней зубов, утолщение или истончение компактной пластинки альвеолы, расширение трабекул и снижение плотности костной ткани альвеолярной дуги, гиперцементоз или резорбция цемента корня, костные «карманы», переломы корня и др.

Важно подчеркнуть, что приведенные клинические симптомы и рентгенологические проявления не являются патогномичными для травматической окклюзии, так как часто встречаются при других основных стоматологических забо-

леваниях. Использование таких диагностических методов, как реопародонтография, фотоплетизмография, электромиография и др. не всегда возможно в практической стоматологии. Поэтому только внимательное комплексное обследование больного, осмысление выявленных патологических изменений в жевательном аппарате могут помочь врачу-стоматологу диагностировать эту патологию.

Устранение травматической окклюзии, как правило, приводит к активации в тканях пародонта процессов репарации. Однако в подавляющем большинстве случаев из-за наличия длительно протекающих воспалительных процессов в пародонте полная регенерация его тканей невозможна.

Для комплексного лечения болезней пародонта и адекватной медико-социальной реабилитации больных с указанной патологией в ортопедической стоматологии разработаны специальные методы, которые можно разделить на следующие основные группы:

- окклюзионная реабилитация (избирательная пришлифовка зубов);
- нормализация окклюзионных взаимоотношений путем ортодонтического лечения аномалий и деформаций жевательного аппарата;
- непосредственное (иммедиат) протезирование;
- временное шинирование;
- ортопедическое лечение с постоянным шинированием.

При ортопедическом лечении больного с патологией пародонта необходимо:

- правильно распределить жевательную нагрузку среди сохранившихся естественных зубов;
- устранить с некоторых зубов (группы зубов) излишнюю нагрузку (травматический узел), возникшую в результате потери естественных зубов или их выдвигания;
- создать всему зубному ряду утраченное функциональное единство, соединить разрозненные звенья жевательного аппарата в единую систему зубного ряда;
- создать условия относительного покоя поврежденному пародонту и устранить основной недуг заболевания — подвижность оставшихся зубов.

Кроме того, важно подчеркнуть, что фундаментальные исследования, проведенные под руководством А.В.Цимбалистова (1999) по изучению влияния состояния пульпы зуба на объем реабилитационных мероприятий при комплексном лечении генерализованного пародонта, позволили установить, что развитие этого заболевания сопровождается нарастанием дистрофических изменений в пульпе зубов, а препарирование зубов у пациентов с пародонтитами может явиться причиной гибели пульпы. Кроме того, с помощью объективных методов исследования было доказано, что депульпирование зубов у больных генерализованным пародонтитом приводит к улучшению состояния микроциркуляторного русла и является фактором, влияющим на процесс регенерации тканей после хирургических вмешательств на пародонте. Наличие же генерализованного пародонтита средней и тяжелой степени, несмотря на увеличение объема лечебных мероприятий, должно рассматриваться как показание для депульпирования зубов [А.В.Цимбалистов, В.Д.Жидких, Г.Б.Шторина и соавт., 1999].

Учитывая, что при прогрессировании заболеваний пародонта происходит функциональная и морфологическая диссоциация зубных рядов, выражающаяся в изменении положения отдельных зубов, патологической подвижности зубов, ухудшении соотношения вне- и внутриальвеолярной частей зуба и т.п., вторично возникают преждевременные контакты (супраконтакты) зубов и травматическая окклюзия [Х.А.Каламкаргов и соавт., 1983]. Это требует обязательного изменения методики избирательного шлифования зубов (окклюзионной реабилитации), научные основы которой разработаны в работах В. Jankelson (1955), предложившего метод статической шлифовки зубов, при котором преждевременные контакты диагностируются в положении центральной окклюзии; С. Schuyler (1935), предложившего функциональный метод шлифовки зубов, при котором преждевременные контакты между зубами диагностируются в процессе функции; а также в трудах К. Доминика (1967), Я. М. Збаржа, Б. А. Мартынека и М. Н. Халавка (1967), М. К. Драгобецкого (1982), А. В. Цимбалистова и соавт. (1990) и других. В эксперименте доказано, что грамотное выполнение окклюзионной реабилитации позволяет уменьшить напряжение в тканях пародонта на 25% [Ю. И. Климашин, 1977].

Избирательная шлифовка зубов показана при:

- аномалиях прикуса;
- деформациях зубных рядов;
- неравномерной стираемости зубов;
- отсутствии физиологического стирания бугров зубов [Л. С. Величко, 1985].

Кроме того, окклюзионную реабилитацию следует проводить при парафункциях жевательных мышц, дисфункции височно-нижнечелюстного сустава, по завершении ортодонтического лечения или лечения переломов челюстей на этапе припасовки и наложения съемных зубных протезов и т.п.

Ее проводят для создания множественных равномерных контактов между зубными рядами, устранения функциональной перегрузки тканей пародонта и свободной кинематики нижней челюсти. Шлифование выполняют в процессе терапевтического лечения, в то время как хирургические вмешательства на тканях пародонта целесообразно выполнять после окклюзионной реабилитации и временного (или окончательного) шинирования зубов, а удаление зубов необходимо осуществлять только после шлифования и изготовления непосредственного протеза. Это нужно для предупреждения вторичных деформаций зубных рядов (смещения отдельных зубов) и профилактики снижения высоты прикуса.

Важно подчеркнуть, что при обострении воспалительного процесса в тканях пародонта необходимо прежде всего добиться купирования воспалительной реакции (медикаментозная обработка зубодесневых карманов, снятие отложений зубного камня, наложение лечебных пародонтологических повязок и т.п.), а затем приступить к окклюзионной реабилитации.

Если преждевременные контакты некоторых зубов являются одной из причин обострения воспалительного процесса в тканях пародонта и поддерживают его, то возможно одновременное проведение окклюзионной реабилитации и лечения у врача-пародонтолога.

Пришлифовывание зубов проводят в одно или несколько посещений, в зависимости от объема вмешательства, что определяется индивидуальными особенностями жевательного аппарата.

Пришлифовывание осуществляют как в статические (центральная, передняя, боковые и задняя окклюзии), так и в динамические фазы (при артикуляции). При прямом и ортогнатическом прикусе избирательное пришлифовывание проводится в полном объеме; при прогеническом и глубоком — в центральной, передней и задней окклюзиях.

В процессе окклюзионной реабилитации коронковые части зубов приводят в соответствие с возрастной физиологической стираемостью их твердых тканей при обязательном сохранении высоты прикуса. Для выполнения последнего требования следует знать, что высоту прикуса удерживают небные бугры верхних моляров и премоляров, щечные бугры нижних моляров и премоляров, а также режущие края нижних передних зубов. Щечные бугры верхних боковых зубов и язычные бугры нижних боковых зубов (премоляров и моляров), а также небная поверхность коронок передних верхних зубов определяют направление, скольжения нижней челюсти при ее артикуляции.

Вначале выравнивают окклюзионную плоскость, т.е. устраняют вторичные деформации зубных рядов, препятствующие правильной оценке артикуляционных движений нижней челюсти и диагностированию супраконтактов. При зубоальвеолярном удлинении выдвинутые зубы следует депульпировать и укоротить. В ряде случаев, при выраженной гипертрофии альвеолярного отростка челюстей выдвинувшиеся зубы следует удалить иногда с одновременным выполнением альвеолэктомии. Затем поочередно пришлифовывают бугры зубов, опережающих смыкание челюстей в положении центральной окклюзии (устраняют супраконтакты), передней окклюзии (статическая и динамическая фазы), в боковых окклюзиях (статические и динамические фазы), задней окклюзии (динамическая фаза).

Как правило, пришлифовывают небные поверхности верхних передних зубов и режущие края нижних зубов, а также щечные бугры верхних зубов и язычные бугры нижних. Это предупреждает снижение высоты прикуса.

Контроль за пришлифовыванием осуществляют по диагностическим моделям, окклюдодиграммам, а также при помощи двусторонней копировальной бумаги (желательно трехцветной, каждый цвет для определенного вида окклюзии). Зубы пришлифовывают с помощью алмазных боров, алмазных и карборундовых фасонных головок средней зернистости, лавсановых или водостойких бумажных дисков, резиновых полиров, щеток и абразивной пасты. Завершают пришлифовывание зубов покрытием их фтор-лаком.

В зависимости от объема работы по выполнению окклюзионной реабилитации до ее завершения количество посещений может колебаться до семи и более. При этом на одну процедуру необходимо отвести не менее 15–20 мин.

Оптимальной считается такая окклюзионная реабилитация, после проведения которой на рабочей стороне зубных рядов имеется одноименный бугорковый, а на балансирующей — равномерный контакт или отсутствие контакта.

Грамотно выполненное избирательное шлифование зубов позволяет снизить интенсивность воспалительной реакции в тканях пародонта, уменьшить степень подвижности зубов и нагрузку на них, способствует оптимизации регенерации костной ткани в области альвеолярных дуг челюстей и подвижных зубов, а также улучшает внешний вид пациента, облегчает жевание и речевую функцию.

Непосредственные и отдаленные результаты использования избирательного шлифования зубов в комплексном лечении болезней пародонта показывают, что, как правило, больные отмечают чувство облегчения, удобства при жевании и более плотный контакт между зубными рядами, исчезают имевшиеся у части из них привычные парафункциональные движения нижней челюсти со смещением в сторону. Полностью исчезают или значительно уменьшаются воспалительные процессы и патологическая подвижность отдельных зубов. При рентгенологическом исследовании констатируется стабилизация процесса резорбции костной ткани альвеолярного отростка у большинства больных. При этом лучшие результаты лечения отмечаются у больных моложе 30 лет [И.И.Постолаки, И.М.Шепелич, 1987].

Ортодонтическое лечение у больных с заболеваниями пародонта осуществляют с учетом:

- степени атрофии лунок смещенных зубов;
- артикуляционных взаимоотношений зубных рядов;
- степени наклона зубов;
- состояния пародонта зубов, их подвижности;
- характера прикуса, имеющегося снижения высоты прикуса («раздавленный прикус»).

Ортодонтическое лечение патологии прикуса при пародонтите следует проводить осторожно, после ликвидации воспалительных изменений в краевом пародонте с помощью консервативного лечения и только в случаях, когда нарушения прикуса обусловлены смещениями нижней челюсти или деформациями зубных рядов [Э.Г.Баграмов, 1983].

Обычно ортодонтическому лечению подлежат:

1. *вторичные деформации:* а) тремы и диастемы, обусловленные смещением зубов; б) снижение межальвеолярной высоты, осложненное глубоким резцовым перекрытием и дистальным смещением нижней челюсти; в) феномен Годона;
2. *зубочелюстные аномалии:* а) глубокий прикус; б) прогения, осложненная уменьшением межальвеолярной высоты; в) глубокий прикус, прогения, осложненные вторичной деформацией зубных рядов [В.Н.Копейкин, 1977].

Перемещать зубы можно лишь тогда, когда у врача-ортодонта (ортопеда) имеется уверенность, что в новом положении эти зубы будут воспринимать жевательные нагрузки в более благоприятных условиях и возможность шинирования таких зубов после ортодонтического лечения сохранится.

Наиболее эффективными ортодонтическими аппаратами в таких случаях считают съемные конструкции, так как они наиболее полно отвечают анатомо-физиологическим особенностям пораженных тканей пародонта и гигиенич-

ны. В таких случаях требуется применение слабых сил [Д.А.Калвелис, 1964], так как процессы репаративного остеогенеза (костной перестройки) в пародонте не выражены, а литические процессы не должны преобладать.

Чаще используют съемные аппараты с вестибулярными дугами и рукообразными пружинами, а также ортодонтические пластинки с винтами, которые необходимо активировать один раз в две недели. При этом при перемещении зубов сила ортодонтического аппарата не должна превышать 50-100 г.

При протрузии верхних передних зубов и наличии диастем и трем достаточно применения ортодонтической пластинки с вестибулярной ретракционной дугой при активировании последней один раз в две недели. Как правило, перемещение передних зубов в правильное положение происходит за 3,5-4,5 месяца.

При выраженной скученности передних зубов возможно удаление некоторых из них (первые премоляры, реже — нижние резцы) с последующей нормализацией положения остальных оставшихся передних зубов.

При глубоком резцовом перекрытии и отсутствии вправленных патологических изменений в тканях пародонта возможно применение аппарата Брюкля или М.П.Мальшевой (1997), где вместо ретракционной дуги в базис аппарата введены два крючка с таким расчетом, чтобы их изгиб был на одном уровне (рис. 33). На них надевается резиновая петля, от давления которой нижние зубы перемещаются в язычном направлении. За счет постоянного давления резиновой петли




Рис.33. Ортодонтические аппараты Брюкля и М.П.Мальшевой: слева — вид спереди, справа — вид сбоку

сокращаются сроки лечения. Верхние резцы в таком случае по наклонной плоскости аппарата отклоняются вперед, а нижние — в язычном направлении. Если же резцовое перекрытие небольшое или имеются патологические изменения в тканях пародонта верхних передних зубов, лучше использовать ортодонтическую пластинку на верхнюю челюсть с винтом и секторальным распилом.

Для ортодонтического лечения глубокого прикуса, сочетающегося с дефектами зубных рядов и осложненного уменьшением высоты прикуса (межальвеолярного расстояния), целесообразно применять пластмассовую каппу или съемные пластиночные протезы с перекрытием жевательной поверхности всех сохранившихся зубов. С помощью такого аппарата нормализуют высоту прикуса и добиваются адаптационной перестройки жевательного аппарата к новому межальвеолярному расстоянию, для чего необходимо 3-6 месяцев.

✳ Использование же ортодонтических пластинок на верхнюю челюсть, имеющих в своей конструкции накусочную площадку или наклонную плоскость, для лечения глубокого прикуса при патологии пародонта менее целесообразно, так как при их ношении создаются возможности для дополнительной перегрузки пародонта нижних передних зубов, которые и без этой нагрузки при глубоком прикусе достаточно перегружены.

При аномалиях прикуса, обусловленных смещением нижней челюсти, лучше использовать пластмассовые каппы или временные съемные протезы, которые за 3-6 месяцев позволяют установить нижнюю челюсть в правильное положение.

По завершении ортодонтического лечения при патологии пародонта необходимо рациональное зубное протезирование и шинирование всех сохранившихся естественных зубов.

Важно помнить, что одновременно с перемещением зубов следует проводить их избирательное пришлифовывание для исключения или снижения травматической перегрузки пародонта во время функции.

Непосредственное протезирование при патологии пародонта позволяет сохранить высоту прикуса, избежать перегрузки пародонта сохранившихся естественных зубов, осложнений от удаления зубов, обеспечить социальную активность больному и благоприятные, условия для адаптации (в том числе фонетической) к постоянному зубному протезу (замещающему, шинирующему).

Показаниями к изготовлению имедиат-протезов у больных с заболеваниями пародонта считают [Цимбалистов А. В. и др., 1990]:

- удаление передних зубов;
- удаление зубов, фиксирующих высоту прикуса;
- резекцию альвеолярной дуги челюсти.

Мы также осуществляем имедиат-протезирование при удалении большого количества зубов (трех и более), что способствует своевременной остановке луночкового кровотечения и полноценному формированию кровяного сгустка, а также его защите от неблагоприятных факторов полости рта.

Кроме того, имедиат-протезы используют при удалении небольшого числа зубов и у больных с пародонтитами во избежание чрезмерной перегрузки сохранившихся естественных зубов, имеющих антагонистов, при удалении одного из

последней пары антагонизирующих зубов, а также в качестве формирующих и замещающих протезов после операций на альвеолярных дугах челюстей. В некоторых случаях имедиат-протезирование позволяет предупредить обострение хронической патологии височно-нижнечелюстного сустава или уменьшение межальвеолярного расстояния (снижение высоты прикуса) при удалении зубов у больных с дистальным прикусом.

Основными клинико-лабораторными этапами при изготовлении имедиат-протезов при пародонтитах и пародонтозе являются: получение слепков и изготовление по ним моделей, сопоставление последних в положении центральной окклюзии с загипсовкой в окклюдатор (артикулятор); подготовка модели (срезание зубов, подлежащих в последующем удалению, а также слоя гипса с альвеолярного отростка с приданием ему округлой формы); моделировка восковой модели базиса протеза с постановкой пластмассовых зубов и установлением кламмеров; замена воска на базисную пластмассу. Затем имедиат-протез отделяют, шлифуют и полируют.

Подчеркнем, что возможно вначале изготовить и припасовать в полости рта пациента базис протеза с кламмерами, а ко второму посещению (в день удаления зубов) приварить к базису протеза недостающую часть базиса с искусственными зубами, замещающими возникший дефект зубного ряда.

Следует заметить, что на этапе подготовки модели необходимо срезать зубы, подлежащие удалению, а также слой гипса (толщиной до 2 мм) с вершины и вестибулярной поверхности альвеолярного отростка и значительно меньший слой гипса с язычной или небной его поверхности. Это обуславливается тем, что после операции удаления зуба наибольшей резорбции и атрофии подвергается именно вестибулярная поверхность альвеолярного отростка и область удаленного зуба. В местах, прилегающих к шейкам естественных зубов, ограничивающих возникающий дефект зубного ряда, гипс срезать не следует, так как в этих местах атрофия альвеолярного отростка незначительна.

При имедиат-протезировании больных с пародонтитами тяжелой степени на этапе подготовки модели следует срезать более толстый слой гипса (до 4 мм), что позволит отсрочить выполнение реставраций (прибазировок) такого непосредственного протеза в ближайший период.

К припасовке имедиат-протезов приступают обычно спустя 20-40 минут после операции удаления зуба. При этом для удаления зубов лучше всего использовать проводниковые анестезии, что в меньшей степени нарушает рельеф тканей протезного ложа, уменьшает послеоперационный отек. Это позволяет существенно сократить время на припасовку и наложение имедиат-протеза.

Клинические наблюдения показывают, что за время от момента удаления зубов до протезирования проходит перестройка жевательного аппарата, которая значительно ослабляет пародонт и жевательные мышцы [В.Ю.Миликевич, 1964; Е.С.Левина, 1973; М.В.Росинская, 1973]. После удаления зубов нарушается микроциркуляция крови в пародонте зубов, ограничивающих дефект зубного ряда [Х.А.Каламкар, 1977; В.Н.Копейкин, 1977, 1979], что обуславливает возникновение воспаления, которое постепенно нарастает, а в дальнейшем по-

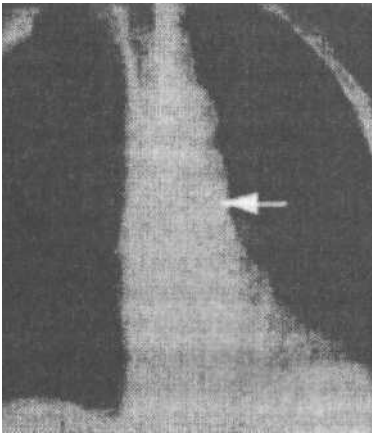


Рис. 34. Рентгенограмма больного Б., 60 лет. Инородное тело (47 зуб) в просвете главного бронха левого легкого

являются деструктивные изменения тканей пародонта [А.А.Алиев, 1980].

Доказано, что если зубной протез наложен в день удаления зуба, то в пародонте возникает воспалительная реакция, но она постепенно стихает, и через 7-10 суток состояние пародонта не отличается от нормального. Если же протез наложен через 10 дней и позже после удаления зубов, то воспалительная реакция в пародонте, которая возникает после удаления зубов, сохраняется и после протезирования [А.А.Алиев, 1980].

После наложения имедиат-протеза пациентам следует рекомендовать в течение 3-4 дней не принимать жесткой и сухой пищи. При этом заживление ран наступает через 4-5 дней [О.Г.Омаров, В.А.Пономарева, 1986].

Наш опыт показывает, что имедиат-протезами больные должны пользоваться при периодических реставрациях до 6-8 месяцев. После этого срока возможно проведение окончательного рационального протезирования, предусматривающего шинирование сохранившихся естественных зубов.

Нецелесообразно сохранять зубы с подвижностью III-IV степени, что потребует раннего повторного протезирования после их удаления, а также может привести к грозным осложнениям (рис. 34).

Следует подчеркнуть, что при использовании ортопедических методов лечения заболеваний пародонта в широкой стоматологической практике допускаются много ошибок. Так, по данным О.В.Громова (1991), преждевременные контакты устраняются лишь у 0,9% больных, в 19,7% случаев при I-II степени подвижности зубов дефекты твердых тканей восстанавливаются неспаянными коронками, в 21,1% случаев при замещении дефектов переднего участка зубного ряда верхней челюсти используются консольные протезы без учета состояния пародонта опорных зубов, а в 39,8% случаев при восстановлении включенных дефектов зубного ряда мостовидными протезами у больных с пародонтитом не учитываются величина дефекта и активность течения заболевания, поэтому избираются в качестве опоры два зуба. Это приводит к тому, что спустя 6-8 мес. после ортодонтического лечения даже у больных с легкой и средней степенями тяжести пародонтита в области опорных зубов на рентгенограммах регистрируются снижение уровня межзубных альвеолярных перегородок, очаги активного остеопороза в костной ткани [О.В.Громов, 1991].

На основе клинико-функционального исследования О.В.Громов (1991) рекомендует при подвижности зубов I степени, отсутствии очагов остеопороза и ак-

тивных очагов воспаления в околозубных тканях без впряженных отклонений процессов неспецифической защиты и микроциркуляции при одном удаленном зубе использовать мостовидные протезы с опорой не менее чем на 3-4 зуба. В случае отсутствия 2-3 зубов в переднем (или) боковых участках рекомендуется применение единой конструкции шины-протеза на зубной ряд челюсти при наличии шести и более опорных зубов. Показанием к применению последней конструкции является подвижность зубов I-II степени с активными очагами остеопороза независимо от протяженности включенного дефекта (но не более 4 отсутствующих зубов в переднем и 2 — в боковых отделах зубного ряда). Для обеспечения доступа к зубодесневым карманам при применении шинирующих и восстанавливающих конструкций О.В.Громов рекомендует мостовидные протезы сочетать с интрадентальными шинами. Включенные дефекты в переднем отделе зубного ряда при отсутствии 1 или 2 зубов восстанавливаются фасетками, спаянными с интрадентальной шиной, включающей в себя по 2 опорных зуба с каждой стороны дефекта. При отсутствии 3-4 зубов в переднем отделе или наличии включенных дефектов с отсутствием 1-2 зубов в боковых отделах зубного ряда дефекты рекомендуется замещать мостовидными протезами с опорными коронками на зубы, ограничивающие дефект. С целью увеличения количества опорных зубов к коронкам припаивается интрадентальная шина, включающая в единый блок дополнительно по 2-3 зуба с каждой стороны. Такой подход обеспечивает в 95,7% случаев отдаленные благоприятные результаты комплексной терапии пародонтитов [О.В.Громов, 1991]. Эти рекомендации легковыполнимы при возможности изготовления цельнолитых конструкций шинирующих зубных протезов.

Перспективным является использование металлокерамических протезов у больных с заболеваниями пародонта. Такие протезы не оказывают давления на десну при грамотной методике одонтопрепарирования (с уступом) и соблюдении требований ко всем клинико-лабораторным этапам изготовления таких протезов, а также на глазурованной поверхности керамического покрытия практически не образуется зубной бляшки [J.Brahn et al., 1985], что имеет большое лечебно-профилактическое значение при пародонтите и пародонтозе.

Некоторые клиницисты применяют металлокерамические протезы при патологии пародонта с хорошими непосредственными или отдаленными результатами [С.И.Абакаров, 1984; Н.Логес, G.Staegemann, 1980].

Вместе с тем металлокерамические зубные протезы обладают большой жесткостью. Это может усугублять функциональную травматическую перегрузку как опорных зубов, так и их антагонистов [Х.А.Каламкаргов, 1984]. Поэтому ряд специалистов считает, что патология пародонта является относительным [ХАКаламкаргов, 1984; Н.А.Kreutzmann, 1980] или даже абсолютным противопоказанием [А.И.Рыбаков и др., 1984] к применению металлокерамических конструкций.

В 1987 г. Х.А.Каламкаргов и Т.А.Варданыан на большом клиническом материале установили, что применение металлокерамических протезов у больных с заболеваниями пародонта дает хорошие непосредственные и отдаленные результаты, если препарирование зубов проведено с формированием циркулярного уступа, расположенного на уровне десны (что исключает травматизацию пародонта).

донта во время препарирования, а в дальнейшем — краем металлокерамической коронки). Авторы считают, что ретракция десны при заболеваниях пародонта абсолютно противопоказана, а при моделировании тела мостовидного протеза необходимо по возможности создавать седловидную его форму, что способствует максимальной разгрузке пародонта опорных зубов и предупреждает отколы керамики.

При применении металлокерамических протезов у больных с патологией пародонта необходимо тщательно выверять окклюзию во всех фазах артикуляции. Перед окончательной фиксацией протезов на зубах следует укреплять их репिनгом не менее чем на 1 мес, что дает возможность предупредить или своевременно устранить осложнения [ХА.Каламкаргов, Т.А.Варданян, 1987].

Таблица 13

Классификация шинирующих аппаратов (по А.В.Цимбалистову, В.А.Миняевой, Г.П.Фисенко и др., 1990)

Метод изготовления	Шинирующие аппараты	
	несъемные	съемные
Шины, изготовленные непосредственно в полости рта больного	<ol style="list-style-type: none"> 1. Пластмассовая шина из композитов (акрилоксида, карбодента, эвикрола и т.п.) 2. Лигатурная шина, облицованная композитом 3. Проволочная балочная шина по режущему краю фронтальных зубов или жевательной поверхности боковых зубов, располагающаяся в углублениях и закрытая композитом 4. Попарное шинирование зубов П-образными скобками, располагающимися в парапальпарных каналах зубов, созданных на апроксимальных поверхностях зубов 	Каппа на участок зубного ряда или на весь зубной ряд из самотвердеющей пластмассы
Шины, изготовленные лабораторным путем	<ol style="list-style-type: none"> 1. Паянные шины из штампованных деталей: колпачков, экваторных коронок, колец, коронок до десневого края и т.д. 2. Цельнолитая шина из капп, коронок, 3/4 коронок, из единой балки без штифтов, из металлокерамических коронок 3. Шины с интердентальным креплением, с расположением штифтов внутри каналов зубов или парапальпарно 4. Адгезионные протезы без обработки твердых тканей зубов, фиксируемые на композитах 	<ol style="list-style-type: none"> 1. Пластмассовая каппа на весь зубной ряд или его фрагмент на одной или обеих челюстях (может быть временно установлена на дентин), изготовленная штампованием или путем замены воска на пластмассу 2. Пластмассовый базис с многосвязными гнутыми кламмерами 3. Цельнолитая многосвязная шина из КХС, состоящая из шинирующих, опорно-фиксирующих элементов, равномерно распределяющих жевательное давление, и дуги

Установлено, что у больных с заболеваниями пародонта при пользовании шинами и протезами из хромоникелевой стали заметно выражен сдвиг микрофлоры в сторону увеличения их анаэробных видов: спирохеты, фузобактерии, бактериоиды, а также разнообразных аэробных и факультативно анаэробных палочковидных и кокковых форм: стафилококки, зеленящие и негемолитические стрептококки, диплококки, грамотрицательные кокки (нейссерии), коринебактерии, лептотрихий и др. В то же время при исследовании микрофлоры зубодесневых карманов после протезирования серебряно-палладиевым сплавом выявлено заметное уменьшение количества анаэробной флоры уже через месяц [П.С.Величко, 1985]. Это позволило авторам проведенных микробиологических исследований сделать вывод о целесообразности применения серебряно-палладиевого сплава при ортопедическом лечении заболеваний пародонта.

К выбору шинирующих и замещающих конструкций при пародонтите или пародонтозе следует подходить индивидуально.

Иммобилизации естественных зубов достигают с помощью временных и постоянных шинирующих аппаратов, которые могут быть съёмными и несъёмными (табл. 13).

При определении показаний к шинированию и выборе конструкции шины или шинирующего зубного протеза следует учитывать состояние тканей пародонта шинируемых зубов и их антагонистов, степень их подвижности, топографию и величину дефекта зубного ряда, эстетические факторы [Л.М.Перзашквич, Д.Н.Липшиц, 1985]. Кроме того, выбирая конструкцию шины, следует учитывать присущие ей недостатки и при изготовлении шины по возможности необходимо их устранить или свести к минимуму.

Для изготовления несъёмных шин необходимо одонтопрепарирование, которое в ряде случаев может быть весьма травматичным. Несъёмные шины, как правило, не всегда гигиеничны и эстетичны, могут травмировать десневой край и усугублять течение воспалительного процесса в пародонте (особенно при шинировании спаянными коронками).

При пользовании съёмными конструкциями шин возможно стирание твердых тканей опорных зубов, нарушение фиксации шин, расшатывание одиночно стоящих зубов. Ряд специалистов считает, что при использовании съёмных шин также возможно нарушение процесса самоочищения полости рта и ухудшение ее гигиенического состояния, особенно при недостаточном уходе за шинами [Е.И.Гаврилов, 1968; М.Кokovic et al., 1979].

Однако, учитывая, что съёмные цельнолитые шины наиболее просты в техническом исполнении (легко и быстро изготавливаются, не требуют значительных затрат рабочего времени), эти конструкции получают все большее распространение как более физиологичные и создающие наиболее благоприятные условия для тканей пародонта опорных зубов при функционировании в новых условиях.

Показания к применению съёмных шин:

- патологическая подвижность зубов I-II степени с отсутствием или наличием дефекта в зубном ряду, с относительно равномерной резорбцией аль-

веол в пределах половины и более, если нет вертикальной подвижности и силовые соотношения пародонта антагонизирующих зубов находятся в динамическом равновесии;

- дистально не ограниченные дефекты и дефекты, которые по своей величине не могут быть устранены несъемными шинирующими протезами;
- съемные конструкции могут сочетаться с несъемными протезами при стабилизации группы зубов или совмещении их с конструкциями по Румпелю.

Показания к использованию несъемных шин:

- необходимость шинирования определенной группы зубов;
- устранение патологической подвижности в трех направлениях;
- создание блоков из определенных групп здоровых зубов для уравнивания силовых соотношений выносливости пародонта антагонизирующих их зубов.

Целесообразно, чтобы шинирующие конструкции или протезы надежно иммобилизовали подвижные зубы, обеспечивали доступ к пораженным тканям пародонта при необходимости выполнения терапевтических и хирургических вмешательств после шинирования, отвечали эстетическим требованиям, не нарушали речи и были несложны в изготовлении.

Временное шинирование естественных зубов показано при их подвижности. В комплексном лечении заболеваний пародонта временное шинирование позволяет [Л.П.Ильина, 1984]:

- ускорить получение эффекта от консервативного и хирургического лечения и сохранить его на наиболее длительный срок;
- осуществить элементы ортодонтического лечения с шинированием;
- положительно влиять на психоэмоциональное состояние больного, настроить его на успех лечения;
- содействовать более полному проявлению резервных возможностей пародонта;
- обоснованно решить вопрос об удалении подвижных зубов.

Продолжительность временного шинирования в среднем составляет от 5-6 сут. до 2-3 мес. В зависимости от сроков временные шины изготавливают из проволоки (стальная, бронзово-алюминиевая — 0,2 мм), пластмассы (норакрил, акрилоксид, протакрил, дуракрил-композиты) или их комбинации. На непродолжительный срок можно шинировать подвижные зубы с помощью стоматологической композиции СК-М [А.К.Иорданишвили и др., 1994].

В практике чаще применяют следующие виды временных шин.

Проволочная шина. Проволоку изгибают пополам, фиксируют на крайнем зубе, затем обводят вокруг каждого шинируемого зуба в виде восьмерки. Чтобы шина лучше держалась, в межзубном промежутке проволоку скручивают.

Пластмассовая шина. Быстротвердеющую пластмассу в тестобразной стадии наносят на зубы (при шинировании нижних передних зубов — на язычную поверхность, верхних — на вестибулярную) в виде сплошной ленты, которую располагают на уровне экватора шинируемых зубов. В процессе полимеризации пластмассу прижимают к зубам, чтобы часть ее через межзубные промежутки

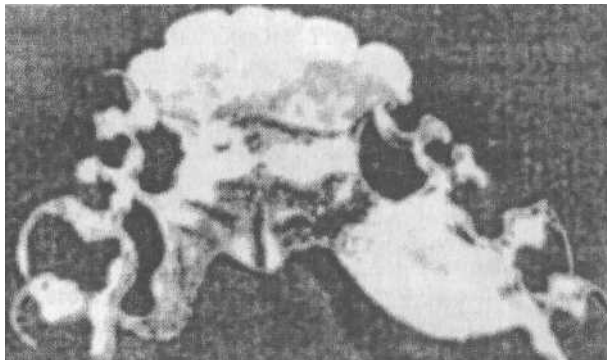

Рис. 35. Опирающийся протез с шинирующими элементами на верхнюю челюсть

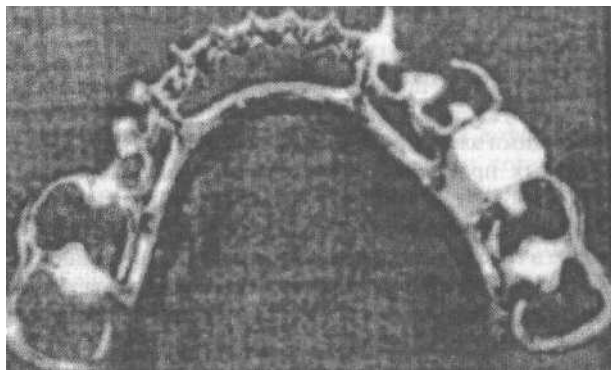


Рис. 36. Опирающийся протез с шинирующими элементами на нижнюю челюсть

вышла на противоположную сторону зубной дуги, за счет чего и будет фиксироваться шина. Пользоваться пластмассовой шиной можно до 3-6 мес.

Комбинация проволоки и пластмассы — пластмассовая армированная шина — применяется в тех случаях, когда одновременно с шинированием производят исправление положения зубов при вторичных деформациях. Вначале подвижные зубы фиксируют проволокой, а затем последнюю «заливают» пластмассой (композитом). Максимальный срок ношения комбинированной шины — 3 нед.

Временное шинирование особенно целесообразно проводить в условиях работы пародонтологического или стоматологического кабинетов, когда нет возможности изготовления шин в условиях зуботехнической лаборатории.

Постоянное шинирование планируется и проводится одновременно с протезированием зубов, если имеются дефекты в зубных рядах. Можно использовать

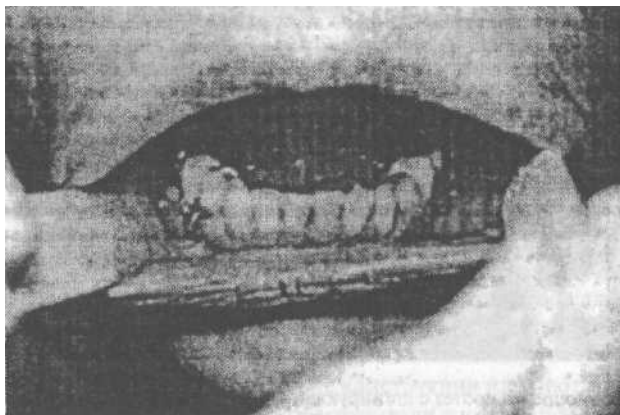


Рис. 37. Бюгельный протез с оральным многозвеньевым кламмером и кламмерами Роча

несъемные зубные протезы при увеличении якорных элементов и снижении нагрузок на опорные зубы, съемные пластиночные или опирающиеся зубные протезы с шинирующими элементами (рис. 35, 36), а также комбинации несъемных и съемных зубных протезов с шинирующими элементами (см. табл. 13). При этом применяют следующие виды стабилизации групп зубов и зубного ряда: сагиттальную, фронтальную, фронтосагиттальную, парасагиттальную, по дуге и по дуге в сочетании с парасагиттальной [В.Ю.Курляндский, 1956]. Наименее эффективными являются шинирование по дуге, парасагиттальное шинирование или их сочетание.

В своей практической работе мы чаще всего изготавливали больным с патологией пародонта следующие виды шин:

Съемная шина по А.Т.Зелинскому изготавливается лабораторным путем и представляет собой комбинацию гнутого многозвеньевового кламмера, охватывающего подвижные зубы, и базиса, который располагается с язычной стороны шинируемых зубов.

Съемная шина И.С.Рубинова изготавливается лабораторным путем и представляет собой базис с проволочными фиксаторами, с помощью которых удается объединить в блок подвижные непараллельно расположенные зубы верхней челюсти.

Шина по Н.И.Колегову. В шинируемых нижних передних зубах создается паз на глубину 2,5–2,8 мм по режущему краю от 43 до 33 включительно. В него погружается металлическая пластинка необходимой длины и толщины, которая после припасовки цементируется.

Шинирующий опирающийся протез по Б.К.Костур-Е.М.Тер-Погосян-Д.Н.Липшцу для иммобилизации подвижных зубов нижней челюсти. Отличается от бюгельного протеза тем, что в этой конструкции отсутствует дуга, а ее

роль выполняет утолщенный многозвеньевой литой кламмер. Часто в опирающихся протезах используем кламмер Роуча (рис. 37).

Литая адгезионная шина [Р.А.Гумецкий, А.Е.Завадка, А.О.Лобач] для **шинирования передней группы зубов**. Основой шины является литая дуга в форме уплощенного многозвеньевого кламмера дугового протеза, расположенная с оральной поверхности зубов. Опорными элементами шины служат различного вида окклюзионные накладки, для размещения которых используют имеющиеся в зубах фиссуры, пломбы, полости. Для улучшения фиксации шины создают ответвления литой дуги в виде отростков, которые размещают в межзубных пространствах. Шину изготавливают без шлифования твердых тканей зубов или проводят его избирательно. Фиксируется литая шина на композиционные пломбированные материалы. Одним из надежных условий фиксации адгезионных конструкций является электрохимическое травление внутренних поверхностей их опорных элементов, проводимое после окончательной припасовки уже готовых конструкций. Протравленные конструкции должны поступать обратно из лаборатории в клинику в полиэтиленовой упаковке. Вплоть до окончательной установки на место протравленные поверхности каркаса не должны ни к чему прикасаться, поскольку любые загрязнения (влага, жир) существенно уменьшают силу сцепления [Р.А.Гумецкий, Б.Н.Залиский, 1990].

Облегчить фиксацию шины и избежать во время ее цементирования затекания композиционного материала на межзубные сосочки позволяет изоляция последних с помощью полосок из алюминиевой фольги, согнутых под углом 90° по отношению к сагиттальной плоскости [Р.А.Гумецкий и соавт., 1986].

В качестве шинирующих эффективно использовать материалы на основе неорганической матрицы — стекловолокна — «GlasSpan» (США), «Fiber Splint» (Швейцария), «Splint-It» (США), которые выполнены из множества тончайших волокон, диаметром 3-5 микрон, сплетенных между собой, а также на основе органической матрицы — полиэтилена — «Ribbond» (США), «Connect» (США). Их применение обеспечивает хороший результат комплексного лечения заболеваний пародонта [А.А.Макарьева, З.Э.Золоева, 2001].

Шинирование зубов с помощью гибкой керамики и стекловолокна. Скрепление подвижных зубов при пародонтите или пародонтозе целесообразно осуществлять волокнами стеклоткани, наложенными восьмеркой. В тех случаях, когда с вестибулярной стороны стеклоткань заметна, ее можно удалить, оставив с язычной стороны. Возможно изготавливать шину из пучка стекловолокна в зуботехнической лаборатории на модели с последующей заливкой его композиционным материалом. После снятия конструкции с модели и отработки ее фиксируют в полости рта оптизондом (REPP) к зубам. С помощью таких конструкций можно одновременно с шинированием замещать включенные дефекты зубных рядов протяженностью в один зуб [В.В.Олешко, 1999].

К таким же материалам следует отнести Ribbond (Ribbond, Inc., США), GlasSpan (GlasSpan, Inc., США) и др. Шинирующие конструкции с содержанием волоконных полимерных материалов, в частности риббонда, можно изготавливать прямым и косвенным способами. Наиболее часто в практической стома-

тологии используется прямой способ, так как позволяет изготовить шину из композита с содержанием риббонда в одно посещение. Для этого с помощью полоски фольги измеряют протяженность групп зубов, подлежащих шинированию. Затем фиксируют зубы в правильном (нужном) положении и обрабатывают поверхность зубов с помощью внутриротового микропескоструйного аппарата или крупнозернистого алмазного бора, протравливают кислотой, промывают, просушивают и наносят праймер. Пропитанную бондом ленту риббонда покрывают тонким слоем микрогибридного композита и устанавливают на язычную поверхность зубного ряда. Ленту риббонда адаптируют с помощью инструмента от середины полоски к ее краям, при этом следуют контурам зуба даже в межзубных промежутках. После этого кисточкой поверхность шины сглаживают, после чего осуществляют отверждение композита с помощью галогенового света. Затем шину отделяют с помощью алмазного инструмента и полируют финишными борами, резинками, дисками, щетками и т.п. Для усиления конструкции шины некоторые специалисты рекомендуют использовать второй слой ленты риббонда поверх первого [С.Д.Арутюнов, Н.А.Борисов, Т.Ф.Косырева, 1997].

Таблица 14

Показатели гнатодинамометрии и мионометрии у обследованных пациентов

Показатель Группа пациентов	Выносливость пародонта к жевательной нагрузке, кг			Тонус собственно жевательных мышц, по- коя/напряжения
	передние зубы	премоляры	моляры	
Практически здоровые люди (контрольная)	17,2±0,9	29,1±1,2	36,6±1,8	43,1 ±2,3/220,2±4,2
Больные пародонтитом				
- до лечения	15,2±0,7*	26,6±1,6	34,2±1,6	55,3±2,2*/255,2±3,3*
- после лечения	13,2±0,8***	22,0±0,9***	32,5±1,3*	50,1±2,1***/232,4±3,6***
Больные пародонтозом				
- до лечения	14,5±17*	26,4±2,4	32,2±1,9*	55,8±2,17*/235,3±2,06*
- после лечения	14,2±0,9*	25,0±3,7	31,2±1,6*	44,3±2,1**/222,7±2,8**

Примечание: * — достоверность различий при $p < 0,05$ по сравнению с контролем; ** — с показателем до лечения.

Установлено, что шинирование зубов с применением волоконных полимерных материалов и композитов дает положительные результаты на протяжении 1,5-2 лет, что дает возможность отнести этот способ к постоянному виду шинирования. При этом наилучшие результаты отмечены при шинировании передних зубов нижней челюсти с применением риббонда с их язычной поверхности. Оральное прикрепление ленты риббонда в случае фиксации премоляров

и моляров хуже переносится больными из-за уменьшения пространства для языка, а также возможности отклеивания шины с последующим травмированием тканей пародонта. Поэтому для профилактики таких осложнений рекомендуется шинирование боковых зубов с приклеиванием ленты риббонда в продольной фиссуре при незначительном препарировании эмали на глубину до 1 мм [С.Д.Арутюнов, Н.А.Борисов, Т.Ф.Косырева, 1997].

Шинирование зубов с помощью виниров. Зубы с патологической подвижностью (I-II степени) при интактных зубных рядах можно шинировать с помощью виниров, изготовленных из светоотвержденных композитов непосредственно в стоматологическом кабинете или выполненных лабораторным путем. При этом также существенно улучшается эстетика зубных рядов.

Также возможно применять постоянные шины на основе П-образных штифтов из нержавеющей стали, вводимых в каналы корней соседних зубов после их депульпирования, или эндодонто-эндооссальные имплантаты.

Кроме указанных конструкций для иммобилизации зубов мы также с успехом используем широко известные шины **Эльбрихта, В.Н.Копейкина, А.Л.Грозовского, Д.Н.Липшица, К.Румпеля-Доллера, балочные шины и др.**

Особенно хорошие результаты получены при использовании опирающихся протезов на нижнюю челюсть с широким оральным многозвеньевым кламмером — дугой по Б.К.Костур и соавт., шинирующих аппаратов с проволочными фиксаторами по И.С.Рубинову, а также комбинированных шин по А.Т.Зелинскому. Эти конструкции не мешают проведению медикаментозного и хирургического лечения, надежно удерживают подвижные естественные зубы и положительно влияют на результаты комплексной терапии генерализованного пародонтита.

Отметим, что проблема эффективного ортопедического лечения заболеваний пародонта, осложненных потерей значительного количества зубов, не может быть решена исключительно применением шинирующих зубных протезов. В ряде случаев возникают ситуации, требующие укорочения клинических коронок зубов с предварительным их депульпированием. В.И.Сучко (1990) считает, что депульпирование зубов при пародонтите способствует уменьшению воспалительного процесса в пародонте и стойкому клиническому эффекту. Кроме того, улучшается гемодинамика в пародонте [В.И.Демьяненко, 1996; А.В.Цимбалистов и соавт., 1999]. Наш опыт показывает, что к депульпированию в ряде клинических случаев следует прибегать лишь при наличии показаний, так как возникающие после депульпирования периапикальные очаги инфекции в еще большей степени ухудшают возможность терапии пародонтитов и усложняют клиническую ситуацию [Иорданишвили А.К., 1993]. Лучшим следует признать метод трансканальной фиксации зуба, который можно осуществить с помощью трансканальных имплантатов, выпускаемых зарубежными фирмами, или с помощью стандартных серебряных штифтов [Маслов В.В., Шторм А.А. и др., 1990]. Этот метод расширяет показания для сохранения зубов с патологической подвижностью.

Проведенное гнатодинамометрическое обследование больных генерализованным пародонтитом на всех этапах комплексного лечения заболевания по-

Факторы риска, приводящие к развитию галитоза [W.H.Replogle, D.K.Beebe, 1996]

Не связанные с заболеваниями	Обусловленные заболеваниями
Стоматологические	
<ul style="list-style-type: none"> - Плохая гигиена полости рта - Длительное время закрыт рот (например, утренние часы после ночного сна) - Ксеростомия (например, на фоне ротового дыхания, приема медикаментов) - Налеты на языке - Пародонтит 	<ul style="list-style-type: none"> - Кандидоз - Рак - Гингивит - Инфицирование, воспаление, изъязвление слизистой оболочки полости рта
Нестоматологические	
<ul style="list-style-type: none"> - Возрастные изменения (снижение объема секреции слюны) - Алкоголь - Голодание - Продукты с резким запахом (например лук, чеснок) - Табак - Лекарственные препараты (амфетамины, антихолинергетики, антидепрессанты, антигистаминные/противорвотные препараты, гипотензивные, противопаркинсонические препараты, антипсихотические препараты, транквилизаторы, диуретики, наркотики/анальгетики), химиотерапия и лучевое лечение 	<ul style="list-style-type: none"> - ЖКТ (желудочно-пищеводный рефлюкс, пищеводная грыжа, рак) - ЛОР-патология (ринит, синусит, онкологические заболевания, инородные тела) - Патология дыхательной системы (бронхит, пневмония, туберкулез, онкологические заболевания) - Системные заболевания (цирроз, обезвоживание, диабет, лихорадка, гепатит, лейкемия, уремия, ревматизм) - Психогенные причины (бредовые состояния, депрессия, ипохондрический синдром, склонность к суициду, шизофрения, эпилепсия, связанная с поражением височной доли)

зволило установить динамику выносливости пародонта зубов к жевательным нагрузкам в процессе комплексного консервативного, оперативного и ортопедического лечения (табл. 14). При этом установлено, что показатели гнатодинамометрии (ПГ) пораженных зубов по сравнению с контролем достоверно снижены, но незначительно, что при пониженных резервных силах пародонта обуславливает возникновение травматической окклюзии и этиопатогенетически отрицательно влияет на течение генерализованного пародонтита, то есть усугубляет его. Кроме того, выявлено, что при успешном комплексном лечении генерализованного пародонтита ПГ могут достоверно снижаться ($p < 0,05$), что не было отмечено в процессе лечения больных пародонтозом [А.К.Иорданишвили, А.М.Ковалевский, 1994]. Именно это обстоятельство позволило выделить новый патологический рефлекс жевательного аппарата — пародонтито-мышечный. Поэтому в комплекс терапии генерализованного пародонтита наряду с хирургическим лечением включали средства, направленные на нормализацию чувствительности рецепторов периодонта. Здесь наиболее эффективными ока-

зались: применение курса ГБО, двухэтапной анестезии по В.И.Лукияненко (1968) и драже пирасетама, которые способствовали снижению ПГ в процессе лечения, благоприятно влияли на функциональное состояние жевательного аппарата, позволяли максимально объективно оценить выносливость пародонта естественных зубов и более рационально распределить жевательную нагрузку при шинировании и протезировании зубов [А.К.Иорданишвили, А.М.Ковалевский, 1995].

Проверка отдаленных результатов протезирования 45 больных генерализованным пародонтитом со сроком ношения протезов от 6 месяцев до 2,5 лет показала, что в двух случаях (0,9%) отмечена плохая фиксация опирающихся протезов. Это обуславливалось истончением удерживающих элементов кламмеров и, по-видимому, ухудшением качества КХС. В двух случаях (0,9%) отмечен отлом окклюзионных накладок кламмеров. У одного больного (0,5%) произошло значительное (до 1,5 мм) истирание искусственных зубов в боковых отделах. У одного больного (0,5%) выявлена атрофия альвеолярного отростка под базисом съемного пластиночного протеза. Во всех случаях проведена починка и реставрация зубных протезов.

Из 45 случаев протезирования только у двух больных (0,9%) были удалены три зуба из-за их патологической подвижности. В этих случаях также осуществлялась реставрация зубных протезов. В остальных случаях протезирование было успешно. Патологическая подвижность зубов уменьшилась, воспалительные явления в тканях пародонта были не выражены, а гигиенический уровень состояния полости рта был удовлетворительным.

После окончания ортопедического лечения больного следует обучить уходу за полостью рта, шинами и зубными протезами.

Весьма часто у больных с заболеваниями пародонта встречается галитоз или неприятный запах изо рта, что объясняют присутствием летучих сернистых компонентов, в основном метилмеркаптана и сернокислых соединений [Т.М.Durham, Т.Malloy, E.D.Hodges, 1993]. М.Iwakura, Y.Yasuno, M.Shimura, S.Sakamoto (1994) считают необходимым оценивать не только интенсивность и характер запаха, но и его локализацию (только изо рта, только из носа, изо рта и из носа одновременно), что помогает установить местные или общие причины возникновения галитоза.

Важно подчеркнуть, что часто пациенты сами не ощущают имеющегося неприятного запаха, что указывает на их вкусовую и обонятельную адаптацию [McDowell, D.K.Kassebaum, 1993]. Вместе с тем встречаются и диаметрально противоположные клинические ситуации, когда больные, обращающиеся к врачам с жалобами на неприятный запах изо рта, на самом деле его не имели. Так, например, при обследовании, проведенном М.Ymakura с коллегами (1994), только у 25% пациентов, обратившихся с жалобами на неприятный запах изо рта, диагноз галитоз был подтвержден в ходе обследования. Остальные пациенты, по мнению авторов, страдали воображаемым галитозом.

Врачу-стоматологу нельзя оставлять без внимания больного, имеющего неприятный запах изо рта, так как невыяснение природы последнего может при-

вести к прогрессированию опасных для человека заболеваний. В случае же исключения стоматологических причин галитоза следует нацелить больного на продолжение обследования у врачей-интернистов. В табл. 15 представлены факторы риска, приводящие к развитию галитоза, знание которых поможет врачу-стоматологу шире ориентироваться в этиологических моментах галитоза.

Отсутствие неприятного запаха изо рта больных является хорошим показателем ухода за полостью рта и залогом успешного лечения заболеваний пародонта. Уход за съемными шинирующими зубными протезами осуществляют путем систематического их мытья под проточной водой с помощью зубной щетки, порошка или пасты. На ночь шинирующие конструкции и замещающие зубные протезы целесообразно оставлять в полости рта для уменьшения перегрузки пародонта сохранившихся естественных зубов и профилактики рецидивирования заболеваний пародонта.

Для ухода за съемными зубными протезами и шинирующими конструкциями в домашних условиях весьма целесообразно использовать материалы Клинер-А и Клинер-В, изготавливаемые в Санкт-Петербурге ТОО «Стомехим» и ГНПП «Краснознаменец».

Клинер-В применяется с целью приготовления растворов для ежедневного хранения и промывки съемных зубных протезов. Для этого достаточно таблетки 1 и 2 поместить в емкость и залить 0,2 л воды и растворить. Зубной протез помещают в раствор на период отказа от пользования им (ночное хранение и т.п.). Перед использованием зубного протеза для удаления остатков материала Клинер-В его необходимо промыть в 0,5 л кипяченой воды.

Если протезы не подвергались тщательной очистке в процессе длительной эксплуатации, используют Клинер-А. Для этого необходимо поместить таблетки 1 и 2 в разные емкости, залить их водой по 0,2 л и растворить. Зубной протез погружают сначала в фиолетовый раствор на 15–20 мин, затем промывают водой и погружают в бесцветный раствор до полной очистки. После этого протез необходимо извлечь из раствора и промыть 0,5 л кипяченой воды. Для более тщательной очистки зубных протезов можно использовать специальные мелкодисперсные абразивные порошки и зубные щетки. Наш опыт применения материалов Клинер-А и Клинер-В показал их высокую эффективность, которая вместе с простотой использования повышает мотивации больных по более тщательному уходу за зубными протезами и полостью рта, что необходимо при заболеваниях пародонта.

В комплексной терапии заболеваний пародонта специальная ортопедическая подготовка полости рта к протезированию является важным профилактическим и лечебным мероприятием, способствует эффективному консервативному и хирургическому лечению, улучшению общего состояния больных, созданию оптимальных условий для рационального протезирования зубов, которое в подавляющем большинстве случаев позволяет в отдаленные сроки обеспечить благоприятные результаты лечения воспалительной и дистрофической патологии пародонта.

16. ОРТОПЕДИЧЕСКИЕ МЕТОДЫ ВОЗМЕЩЕНИЯ ДЕФЕКТОВ ВЕРХНЕЙ ЧЕЛЮСТИ

Основными причинами, приводящими к появлению дефектов и деформаций верхней челюсти, являются травмы (огнестрельные и неогнестрельные), различные заболевания и патологические процессы (остеомиелиты, специфические воспалительные процессы, доброкачественные и злокачественные новообразования, лейкозы, нома, эпюлиды, последствия лучевой терапии или хирургических вмешательств и др.).

Все специалисты, углубленно занимавшиеся совершенствованием методов возмещения дефектов верхней челюсти [Д.А.Энтин, 1921; Я.М.Збарж, 1961; М.А.Слепченко, 1974; Б.К.Костур, В.А.Миняева, 1985 и др.], указывают, что больные с дефектами верхней челюсти часто встречаются как в военное, так и в мирное время. В период Великой Отечественной войны 1941-1945 гг. огнестрельные дефекты только твердого неба составили до 11% всех ранений лица [Д.А.Энтин, 1945; Д.Е.Танфильев, 1951]. В мирное время в СССР дефекты верхней челюсти в основном являлись следствием обширных хирургических вмешательств, главным образом резекции челюсти по поводу злокачественных новообразований, и лишь в 2% случаев являются следствием огнестрельных ранений [М.А.Слепченко, 1974]. В настоящее время огнестрельные ранения стали встречаться значительно чаще, что связано с локальными вооруженными конфликтами на территории бывшего СССР [А.В.Лукьяненко, 1995]. Важно отметить, что частота применения различных видов операций в специализированных клиниках челюстно-лицевой хирургии при лечении больных со злокачественными образованиями верхней челюсти такова: чаще всего выполняется полная резекция верхней челюсти (58%), несколько реже — резекция верхней челюсти в сочетании с экзентерацией глазницы, удалением мягких тканей и т.д. (29%), а такие операции, как резекция обеих верхних челюстей или частичная резекция верхней челюсти (альвеолярного, небного или обоих отростков) применялись лишь в 8% и 5% случаев соответственно [М.А.Слепченко, 1974].

Совершенствование методов ортопедического возмещения дефектов верхней челюсти шло по пути улучшения конструкции и функциональной ценности как непосредственных, так и постоянных протезов, используемых в различные сроки после хирургических вмешательств [Д.А.Энтин, 1921; А.Я.Катц, 1927; А.И.Степанов, 1957; Я.М.Збарж, 1959; И.М.Оксман, 1965; М.А.Слепченко, 1974; Б.К.Костур, В.А.Миняева, 1985 и др.].

Наш опыт практической работы по устранению дефектов и деформаций верхней челюсти ортопедическими методами подтвердил целесообразность применения в клинической практике для описания дефектов верхней челюсти в зависимости от клинической картины классификации Л.В.Горбаневой-Тимофеевой с дополнениями Б.К.Костур и В.А.Миняевой (1985), которые выделяют семи классов приобретенных дефектов, а именно:

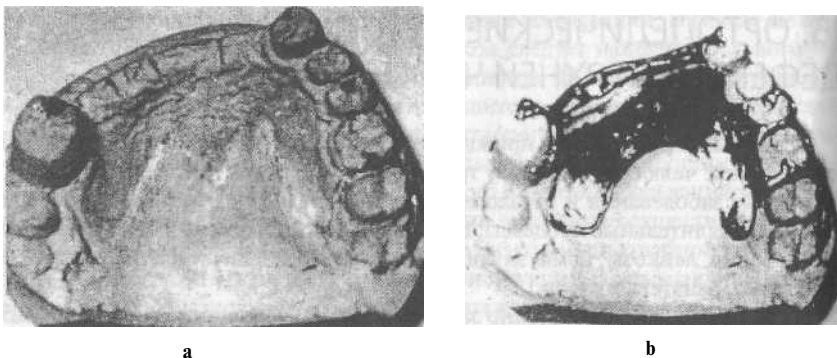


Рис. 38. Гипсовая модель верхней челюсти с дефектом альвеолярной дуги от 15 до 23 зуба без проникновения в верхнечелюстную пазуху и полость носа (а) и с приспособленным кар-касмом опирающегося протеза (б) (наблюдение Б.К.Костур)

- 1) дефекты альвеолярной дуги без проникновения в верхнечелюстную пазуху (рис. 38);
- 2) дефекты альвеолярной дуги с проникновением в верхнечелюстную пазуху (рис. 39);
- 3) дефекты твердого неба: передний, средний, боковой отделы, не заходящие на альвеолярную дугу челюсти (рис. 40);
- 4) дефекты твердого неба с захватом бокового отдела альвеолярной дуги челюсти с одной стороны, с захватом альвеолярной дуги с двух сторон, с захватом переднего участка челюсти;
- 5) дефект твердого и мягкого или только мягкого неба (рис. 41);
- 6) дефект, образовавшийся после резекции правой или левой верхней челюсти;
- 7) дефект, образовавшийся после резекции обеих верхних челюстей. Авторы классификации отмечают, что при всех классах дефектов, кроме первого, имеется нарушение герметизации полости рта. При первом классе обычно имеет место ограниченный дефект верхней челюсти, не сообщающийся с верхнечелюстной пазухой и полостью носа. При этом на первый план выступает не обезображивание лица или нарушение функции речи и глотания, а главным образом функция жевания, степень нарушения которой зависит от количества удаленных зубов и их групповой принадлежности.

При дефектах верхней челюсти 2-5-го классов наряду с нарушением акта жевания нарушается речь, так как образуется сообщение полости рта с носоглоткой. Речь больных приобретает гнусавый оттенок или становится невнятной. Существенно нарушается функция глотания.

При дефектах 6-го класса отмечаются более выраженные функциональные нарушения и эстетические недостатки. Обычно выявляются асимметрия лица за счет западения тканей щеки, отек нижнего века (лимфостаз), опущение глазного яблока, нарушение бинокулярного зрения, функций жевания, глотания

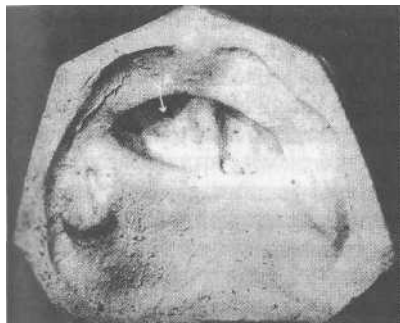


Рис. 39. Гипсовая модель верхней челюсти с дефектом твердого неба и альвеолярной дуги в переднем и боковых отделах челюсти с проникновением в полость носа и верхне-челюстные пазухи (наблюдение И.С.Рубинова)

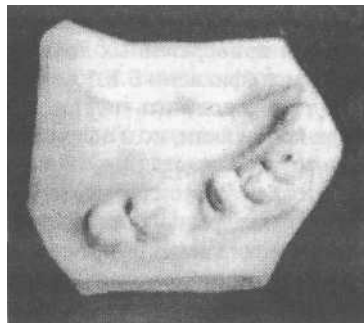

Рис. 40. Гипсовая модель верхней челюсти слева при дефекте твердого неба в боковом отделе, не заходящем на альвеолярную дугу (наблюдение И.С.Рубинова)

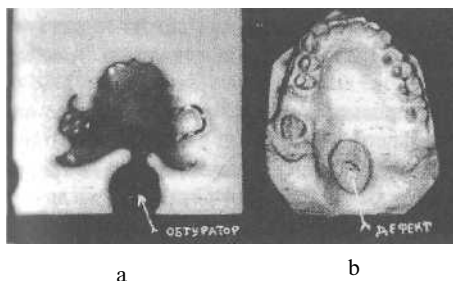
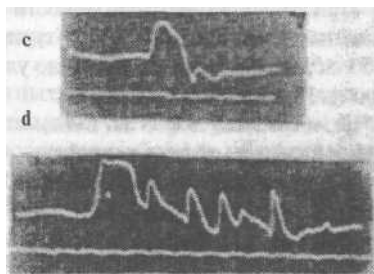


Рис. 41. Гипсовая модель верхней челюсти с послеоперационным дефектом мягкого неба (2х2см) после удаления злокачественного образования (а), съемный протез на верхнюю челюсть с obtуратором из эластичной пластмассы (б), герметично закрывающий этот дефект. Фагиограмма сокращения мускулатуры дна полости рта во время глотания воды в объеме 15 мл при наличии дефекта в области мягкого неба без протеза во рту (с) и при наличии во рту obtурирующего протеза (d). Наблюдение И.С.Рубинова и Л.В.Горбаневой



и речи. Лишь в случаях сохранения нижнего края и дна глазницы, а также при использовании мышечной пластики путем применения лоскута из височной мышцы удастся сохранить бинокулярное зрение.

При полном удалении одной из верхних челюстей, сопровождающемся экзентацией глазницы, не только нарушаются функции жевания, глотания и речи, но и отсутствует зрение на один глаз, что обуславливает выраженный эстетический дефект лица.

При дефектах 7-го класса возникает полное нарушение жевания, глотания. Существенно страдает речь и сильно выражены нарушения эстетики лица.

Таким образом, использование в клинической практике приведенной классификации приобретенных дефектов верхней челюсти Л.В.Горбаневой-Тимофеевой в модификации Б.К.Костур и В.А.Миняевой позволяет нам во всех случаях не только получить полное представление о клинической картине дефектов верхней челюсти, но и облегчает врачебную тактику и выбор метода ортопедического лечения.

Изготовление зубных протезов больным с дефектами верхней челюсти I класса практически не отличается от традиционных методов зубного протезирования. В месте дефекта альвеолярной дуги для профилактики западения губы или щеки располагают базис съемного протеза. По необходимости (при наличии острых костных выступов челюсти и т.п.) базис делают двухслойным с мягкой эластичной подкладкой из пластмасс ПМ-1 или ортосил-М.

В тех случаях, когда протяженность дефекта зубного ряда не превышает 3-4 зубов, можно изготавливать мостовидные протезы, желательно с большим числом опорных зубов (по несколько опорных зубов с каждой стороны дефекта). При этом для повышения эстетичности целесообразно тело мостовидного протеза выполнить с искусственной десной из пластмассы (керамики) розового цвета при обязательном сохранении промывного пространства.

При дефектах верхней челюсти 2-го и 3-го классов обычно изготавливают съемные зубные протезы с obtурирующей частью, которая частично заходит в область дефекта и существенно улучшает фиксацию и стабилизацию съемных протезов.

Отметим, что дефекты, в диаметре не превышающие 10 мм, при получении слепка лучше не тампонировать, а покрывать 1-2 слоями марли, смоченной в антисептическом растворе или воде. При этом диаметр марли должен в 2,5 раза превышать диаметр дефекта верхней челюсти. Для получения слепка лучше использовать эластичные слепочные материалы.

При протезировании больных с дефектами верхней челюсти 2-3-го классов в диаметре более 10 мм, а также дефектов 4-7 классов перед получением слепка необходимо тампонировать дефекты верхней челюсти влажным марлевым тампоном так, чтобы края дефекта на глубину 0,3-0,5 мм оставались открытыми. Это позволит полноценнее создать obtурирующую часть съемного протеза и повысить его функциональные свойства. Сложнее всего бывает создать надежную obtурирующую часть съемного протеза тогда, когда отсутствуют костные стенки, особенно с латеральной стороны дефекта. В таких случаях необходимо проводить функциональное оформление краев базиса протеза с использованием функциональных проб на герметизм. При этом следует не перекрывать базисом устье выводного протока околоушной слюнной железы, что обычно неизбежно приводит к необходимости переделки зубочелюстного протеза, так как использование быстротвердеющих пластмасс в конструкции протезов у таких больных нежелательно.

С целью повышения эффективности фиксации и стабилизации зубочелюстных протезов при дефектах верхней челюсти 1-6-го классов целесообразно использовать литые шинирующие и опорно-удерживающие крепления из кобаль-

то-хромового сплава, а также балочную систему, замковые и телескопические крепления. Выбор фиксирующих приспособлений обычно определяется количеством и состоянием пародонта сохранившихся естественных зубов.

А.Ю.Шендеров (1986) с успехом применял в таких случаях obtурирующие протезы верхней челюсти, изготовленные по типу зубодесневой шины с опорно-удерживающими элементами, сваренными в базис протезов. Рациональным видом ортопедической помощи с новообразованиями верхней челюсти на этапе хирургического лечения является предложенная А.В.Силиным (1980) ступенчатая методика непосредственного протезирования. Последняя предусматривает вначале обеспечение больного операционным протезом, который перекрывает дефект и оставляет свободной раневую поверхность, поддерживает тампоны, защищает ее от инфицирования, а в послеоперационном периоде, спустя 10-12 дней после операции, на этом протезе изготавливают obtурирующую часть по форме образовавшегося дефекта.

Наибольшие сложности в обеспечении надежной фиксации протезов возникают при значительных дефектах твердого неба и полном отсутствии зубов. В таких случаях для обеспечения должной фиксации зубочелюстного протеза можно использовать пружины Фощара, внеротовые усы и опорную головную шапочку, подвешивание протезов к костям лицевого скелета или шире использовать участки протезного ложа для обеспечения анатомической ретенции протеза в области дефекта.

Обтурирующую часть в таких зубочелюстных протезах лучше выполнить из эластичной пластмассы, что существенно повышает их функциональную ценность. Имеется положительный опыт использования разборных зубочелюстных протезов при обширных дефектах верхней челюсти. Обтурирующая часть и базис разборного протеза соединяются и удерживаются при помощи таблеткообразных магнитов [Б.К.Костур и В.А.Миняева, 1985].

Говоря об онкостоматологических больных, следует подчеркнуть, что основные мероприятия по непосредственной и этапной ортопедической реабилитации, их объем вместе со схемой всего лечения должны планироваться в догоспитальном периоде. Одним из элементов подготовки таких больных к оперативным вмешательствам считают изготовление непосредственных этапных конструкций, которые на основе их коррекции в послеоперационном периоде могут служить функциональным протезом на следующем этапе, что обеспечивает условие преемственности между ними [Д.А.Иванова, 1988].

Необходимость изготовления новых зубных или зубочелюстных протезов у больных с дефектами и деформациями верхней челюсти обычно связана с нарушением их фиксации, ухудшением obtурирующих свойств или проведением очередного хирургического вмешательства (рецидив новообразования, возмещение имеющегося дефекта верхней челюсти хирургическим методом и т.п.).

17. ПРОТЕЗИРОВАНИЕ ПРИ ДЕФЕКТАХ И ДЕФОРМАЦИЯХ НИЖНЕЙ ЧЕЛЮСТИ

Причинами возникновения дефектов и деформаций нижней челюсти являются травмы лица (огнестрельные и неогнестрельные), патологические процессы в области нижней челюсти (специфические инфекции, остеомиелиты, эпюлиды, лейкозы, нома, новообразования, последствия лучевой терапии) и различные оперативные вмешательства на нижней челюсти, выполненные по поводу указанной патологии. Наиболее частой причиной являются неогнестрельные переломы нижней челюсти. Поэтому условия для протезирования главным образом зависят от качества ранее проведенного комплексного лечения, а именно от правильности сопоставления отломков челюстей и адекватности их иммобилизации.

В клинической практике для систематизации возможных вариантов дефектов и деформаций нижней челюсти, составления плана лечебной тактики, на наш взгляд, целесообразно использовать классификацию Л.В.Горбаневой-Тимофеевой, Б.К.Костур и В.А.Миняевой (1995), которая не только рассматривает указанную патологию в зависимости от тяжести и степени выраженности дефекта или деформации, но и учитывает характер сращения или несращения отломков нижней челюсти, а также часто встречающиеся варианты дефектов нижней челюсти, образующихся после онкостоматологических операций в результате экзартикуляции половины или полного удаления нижней челюсти.

Эта классификация включает несколько классов, а именно:

- 1) дефекты и деформации нижней челюсти при сращении отломков нижней челюсти в правильном положении;
- 2) дефекты и деформации нижней челюсти, образовавшиеся при сращении ее отломков в неправильном положении;
- 3) дефекты и деформации нижней челюсти, при которых ее непрерывность восстановлена с применением трансплантата;
- 4) дефекты и деформации нижней челюсти при несросшихся ее отломках;
- 5) дефекты нижней челюсти после резекции отдельных ее участков;
- 6) дефект лица после полного удаления нижней челюсти.

Авторы этой классификации подчеркивают, что в первые три класса включены дефекты и деформации нижней челюсти, при которых ее непрерывность восстановлена благодаря сращению отломков между собой (1-й и 2-й классы) или с помощью костного саженца (3-й класс), а при дефектах 4-6-го классов непрерывность нижней челюсти нарушена [Б.К.Костур, В.А.Миняева, 1985].

Целесообразно также разделять в ортопедические аппараты, применяемые для лечения и реабилитации больных с дефектами и деформациями нижней челюсти, на три группы:

- 1) ортопедические аппараты, применяемые для лечения свежих или застарелых переломов нижней челюсти (лигатурные повязки, гнутые проволочные шины, ленточная шина В.С.Васильева, съемные шины Вебера, Порта, М.М.Ванкевич, А.А.Лимберга (рис. 42, 43) и др.);

- 2) ортопедические аппараты, изготавливаемые до хирургического лечения заболеваний нижней челюсти (зубонадесневые шины, шина М.М.Ванкевич, Т.И.Самедова, А.И.Степанова, непосредственные (иммедиат) протезы);
- 3) ортопедические аппараты и зубные (зубочелюстные) протезы, изготовленные в непосредственном или отдаленном периоде после хирургического лечения.

При патологии 1-го класса обычно имеет место дефект зубного ряда, альвеолярной дуги и тела нижней челюсти, который может сочетаться с Рубцовыми изменениями мягких тканей приротовой области или микростомой. Протезирование больных с дефектами 1-го класса осуществляется несъемным или съемным протезом, их сочетанием. При отсутствии повреждения мягких тканей протезирование в основном не отличается от традиционного. Изготавливая протез, стараются (в ранние сроки после перелома) максимально сдвинуть линию перелома от чрезмерных жевательных нагрузок, для чего в съемных зубных протезах увеличивают площадь его базиса и количество фиксирующих элементов, лучше опорно-удерживающих (кламмеры, замковые крепления).

Существенно усложняются условия для протезирования зубов съемными протезами при наличии дефектов или Рубцовых изменений мягких тканей приротовой области, а также при наличии микростомы.

В таких случаях необходимо решить вопрос о необходимости предварительной хирургической подготовки для создания благоприятного для протезирования протезного ложа (слизистая оболочка протезного ложа неподвижна, отсутствуют грубые рубцовые изменения). Для этих целей обязательно необходимо изготавливать формирующие протезы.

В некоторых случаях приходится проводить хирургическое лечение по углублению преддверия или дна полости рта.

При отсутствии показаний к хирургической подготовке органов и тканей полости рта изготавливают съемные протезы так, чтобы базис протеза обходил имеющиеся на протезном ложе рубцы.

При микростоме слепки с нижней челюсти снимают по частям, с правой и с левой стороны нижней челюсти отдельно. Затем получают модели челюсти и по ним изготавливают базисы и опорно-удерживающие приспособления, которые «свариваются» в соответствующие части базисов. Эти участки базисов по отдельности примеряют в полости рта и после их припасовывания получают

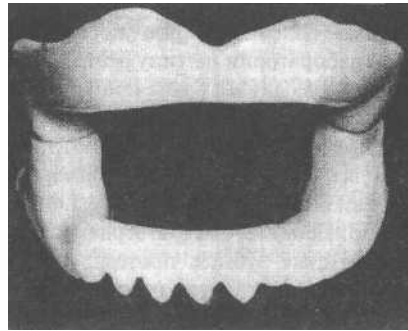


Рис. 42. Шина из пластмассы А.Л.Лимберга для лечения переломов нижней челюсти при полном отсутствии зубов

слепок с переднего участка челюсти при наличии в полости рта обоих приспособленных базисов с опорно-удерживающими элементами.

В лаборатории по типу реставрации (починки) протеза обе части базисов соединяют в единый базис протеза, который снова примеряют и припасовывают в полости рта. С его помощью путем изготовления воскового прикусного валика определяют центральное соотношение челюстей, а при необходимости производят функциональное оформление краев базиса протеза. В остальном съемные зубные протезы доделывают по традиционной общепринятой методике, без применения быстротвердеющих пластмасс.

Съемные зубные протезы, изготовленные по вышеописанному способу, при микростоме легко припасовываются и к ним быстро наступает адаптация.

При наличии острых костных выступов нижней челюсти в области протезного ложа и при наличии противопоказаний к их хирургическому удалению желателен изготовление съемных зубных протезов с мягкой эластичной подкладкой базиса.

Отметим, что при изготовлении несъемных зубных протезов у больных с большими дефектами альвеолярных дуг челюстей для повышения эстетических свойств таких протезов следует их моделировать и изготавливать с искусственной десной из соответствующих материалов (керамика, пластмасса) розового цвета.

У больных с дефектами и деформациями нижней челюсти 2-го класса имеют место значительные нарушения прикуса и артикуляции зубных рядов в результате смещения отломков челюстей и их сращения в неправильном положении. При этом также часто имеют место рубцовые изменения мягких тканей приротовой области.

Перед ортопедическим лечением таких больных необходимо уточнить, имеется ли у них сращение отломков нижней челюсти.

Если отломки срослись в неправильном положении и их не удастся поставить в правильное положение ортопедическим и (или) ортодонтическим путем, а хирургическое лечение противопоказано из-за тяжелого общего состояния больного или больной от такого лечения отказывается, то изготавливают несъемные или съемные зубные протезы с двойным (дублированным) зубным рядом. При этом следует учесть, что в связи с повышенной нагрузкой на пародонт опорных зубов желателен увеличить число якорных элементов и включить в качестве опорных дополнительно зубы с каждой стороны включенного дефекта. При изготовлении съемного зубного протеза с дублированным зубным рядом необходимо исключить увеличение объема базиса протеза с язычной стороны, особенно в области бывшего малого отломка нижней челюсти, что создаст лучшие условия для движений языка и облегчит речевую реабилитацию, так как зачастую при неправильном сращении отломков нижней челюсти боковые ее отделы сближены, имеет место сужение зубного ряда, что существенно уменьшает в полости рта место для нормальной функции языка.

Однако к такому протетическому лечению следует приступить лишь в тех случаях, когда невозможно:

- предварительное хирургическое лечение, позволяющее выполнить остеотомию нижней челюсти и добиться репозиции отломков с последующей их иммобилизацией в правильном положении;
- ортодонтическое лечение или ортопедическое лечение, особенно в начальный период консолидации отломков нижней челюсти, когда с помощью ортодонтического аппарата или ортопедической конструкции (репозирующие аппараты Вруна, Шура, Померанцевой-Урбанской, съемные пластиночные протезы с повышающими прикус площадками в области зубов, подлежащих смещению и др.) удается постепенно сопоставить отломки нижней челюсти в правильное положение и добиться консолидации перелома;
- выполнить комбинированное (хирургическое и ортопедическое) лечение.

Важно подчеркнуть, что при наличии у больных рубцовых изменений мягких тканей приротовой области необходимо вносить конструктивные изменения в зубной протез, чтобы последний легко вводился и выводился из полости рта и не лежал на рубцово измененных тканях протезного ложа, для чего строго оформляют границы съемного протеза, укорачивают базис, уменьшают высоту искусственных зубов или делают протез разборным, с применением шарнира или замкового крепления.

Во всех случаях перед началом зубного протезирования у таких больных необходимо провести пришлифовывание зубов (окклюзионную реабилитацию).

При проведении зубного протезирования у больного с дефектом нижней челюсти, восстановленным костным трансплантатом (3-й класс), на этапе восстановительного лечения и осуществления с хорошим результатом остеопластики необходимо изготовление непосредственного зубного протеза с целью создания физиологической нагрузки на трансплантат и профилактики его рассасывания. При этом необходимо соблюдать три основных требования: 1) обеспечить минимальную нагрузку на костный саженец; 2) шинировать оставшиеся естественные зубы; 3) изготавливать зубной протез с максимально расширенной площадью протезного ложа. Выполнение этих условий необходимо для предупреждения атрофии или переломов восстановленной нижней челюсти на уровне костного трансплантата. При наличии в полости рта рубцов или измененных мягких тканей в месте расположения базиса будущего протеза их необходимо иссечь для обеспечения его расширенных границ. Обойти рубцы за счет тщательного оформления границ будущего протеза (как рекомендуется при протезировании зубов при дефектах и деформациях нижней челюсти 1-го класса) в этих случаях обычно не удается.

Зубные протезы у таких больных чаще съемные. Их базис восполняет утраченные части базальной и альвеолярной дуг нижней челюсти и зубы. Они эстетичны, но незначительно восстанавливают функцию жевания.

При нарушении артикуляционных взаимоотношений между верхними и нижними зубными рядами после костно-пластической операции и приживления трансплантата необходимо изготовление нижнечелюстного протеза с расширенной накусочной площадкой в области искусственных зубов, позволяющее удерживать нижнюю челюсть в правильном положении [Д.А.Иванова, 1988].

Предлагаемые Санкт-Петербургским институтом огнеупоров стандартные и индивидуальные эндопротезы нижней челюсти, изготовленные из корундовой керамики с заранее созданным в теле протеза специальным местом для укрепления «внутрикостного» цилиндрического дентального имплантата, и дентальные имплантаты из корундовой керамики могут существенно повысить эффективность жевания у этой сложной категории больных за счет расширения возможностей для изготовления у них несъемных зубных протезов на дентальных имплантатах (В.В.Чернегов, В.Б.Огородников, Л.П.Иванова). Зарубежные специалисты уже используют в клинической практике протезирование на дентальных эндооссальных имплантатах после частичной резекции верхних челюстей по поводу онкологических заболеваний с успешным результатом в 88,2% случаев [Ф.Такехиро, Н.Атсухи, У.Минору, 1999].

Большое значение для успеха протезирования имеет качественно выполненная операция по восстановлению непрерывности нижней челюсти (А.Т.Титова, М.В.Мухин, Б.Д.Кабаков, Л.Р.Балон, В.А.Дунаевский, Г.И.Прохватиллов и др.). Крайне необходимо, чтобы трансплантат максимально занимал место прежней альвеолярной дуги, что позволяет наиболее полноценно обеспечить артикуляцию зубных рядов при протезировании. Учитывая, что хирургическое лечение в таких случаях проводится планово, необходимо еще в предоперационный период обеспечить участие врача-стоматолога-ортопеда в лечении такого больного, который может изготовить шинирующий, формирующий, а иногда и замещающий зубной протез и обеспечить движение отломков нижней челюсти в правильном положении во время функции.

Зубные протезы изготавливают также больным с несросшимися переломами нижней челюсти (4-й класс патологии). Такие протезы обычно являются временными и не только восполняют дефекты зубного ряда на нижней челюсти, но и позволяют сохранить правильное положение отломков нижней челюсти и избежать дальнейшего их смещения. В таких случаях всегда имеет место нарушение непрерывности нижней челюсти, но тактика ортопедического лечения обычно зависит от протяженности дефекта зубного ряда, его локализации, расположения линии перелома и степени смещения и подвижности отломков челюсти, а также от состояния пародонта опорных зубов. В табл. 16 представлены основные разновидности клинической картины при дефектах и деформациях нижней челюсти 4-го класса и основные конструкции протезов, применяемых при лечении таких больных.

Изготовление зубных протезов после резекции отдельных участков нижней челюсти (5-й класс патологии) возможно лишь после выполнения костной пластики, а при ее невозможности — после заживления послеоперационной раны в полости рта. При этом непосредственно в послеоперационном периоде для удержания отломков нижней челюсти в правильном положении, профилактики образования рубцовых контрактур в приротовой области следует всегда изготавливать резекционные ортопедические аппараты или использовать для этих целей аппараты В.Ф.Рудько, Я.М.Збаржа, В.И.Мелкого. Применение последних возможно даже при наличии беззубых отломков нижней челюсти. Хорошо себя зарекомендовала специальная шина М.М.Ванкевич (1943) и ее модификации

**Алгоритм оказания ортопедической стоматологической помощи
при протезировании больных с несросшимися переломами нижней челюсти**

№ПП	Клиническая картина	Ортопедическое лечение
1	Отломки нижней челюсти одинакового размера, они тугоподвижны и уравновешены	- Мостовидный шинирующий зубной протез при наличии нескольких опорных зубов на каждом из отломков челюсти - Съёмный (погружающийся или опирающийся) зубной протез при расположении базиса, при функциональном оформлении его краев, на обоих отломках
2	Отломки нижней челюсти одинакового размера, подвижные	- Съёмные протезы шарнирным соединением по И.М.Оксману (односуставное или двухсуставное соединение), Б.Р.Вайнштейну (протез с пружиной). Двухсуставное соединение в зубном протезе целесообразно использовать при большой подвижности (смещаемости) отломков
3	Отломки нижней челюсти неодинаковые по протяженности, линия перелома располагается в зоне от 46 до 36 зуба	- Съёмный зубной протез с расположением его базиса на обоих отломках при обязательном функциональном оформлении внутренней поверхности базиса протеза в зоне меньшего отломка челюсти
4	Отломки нижней челюсти неодинаковы по протяженности, линия перелома располагается позади 46 или 36 зуба	- Съёмный зубной протез с расположением его базиса только на большом отломке челюсти и наличием пеллота для удержания малого отломка челюсти в правильном положении

[А.И.Степанов, 1946; Т.И.Самедов, 1984], которые позволяют удерживать отломки нижней челюсти в правильном положении после ее резекции с нарушением непрерывности в любом отделе (рис. 43). Особенностью методики, предлагаемой Т.И.Самедовым, является фиксация на зубах верхней челюсти свода и наддесневых частей шины при подвижной опорной плоскости (рис. 44).

Следует отметить, что шины типа Ванкевич необходимо изготовить за несколько дней до хирургического вмешательства, припасовать в полости рта и дать «обносить» больному с целью выполнения должной коррекции еще в предоперационном периоде. Наложение шины после операции осуществляют незамедлительно, чаще прямо на операционном столе. В последующем изготавливают зубные или зубочелюстные протезы.

Д.А.Иванова (1988) для ортопедической реабилитации больных, перенесших резекцию нижней челюсти, предлагает использовать конструкцию, которая включает съёмный верхнечелюстной протез и разъемную наклонную плоскость, соединяющиеся между собой за счет высокоэнергетических самарий-кобальтовых магнитов, что позволяет больным пользоваться ею как шиной, протезом — в момент приема пищи.

Приведем наши наблюдения ортопедического лечения двух больных, перенесших оперативные вмешательства на нижней челюсти с нарушением ее непрерывности по поводу новообразований.

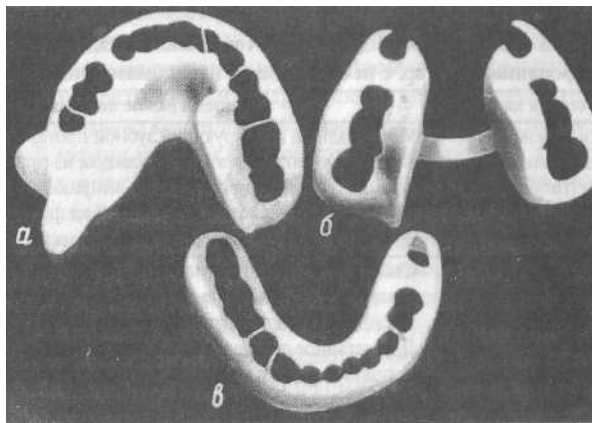


Рис. 43. Шины М.М.Ванкевич (а), А.И.Степанова (б) и Вебера (с)

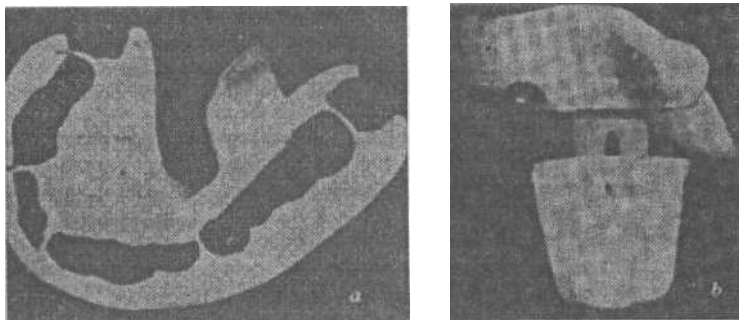


Рис. 44. Шина Т.И.Самедова: неподвижная назубно-десневая часть шины с металлической пластиной (а), вид сбоку (б)

Больная Ш., 35 лет, в 1982 г. проведена операция резекции левой половины нижней челюсти с экзартикуляцией и последующей неудачной костной пластикой. Непосредственно после оперативного вмешательства больной была изготовлена модифицированная шина М.М.Ванкевич с подвижной опорной плоскостью (Т.Н.Самедов), что позволило добиться рубцевания тканей при удержании отломка в правильном положении. На здоровой половине нижней челюсти зубы отсутствовали, зубной ряд верхней челюсти полностью восстановлен мостовидными протезами. От проведения повторной костной пластики больная отказалась, и ей был изготовлен полный съемный протез с пластмассовыми искусственными зубами на нижнюю челюсть. Клинико-лабораторные этапы изготовления протеза имели специфические особенности. Индивидуальная ложка на нижнюю челюсть была выполнена из базисной пластмассы, слепок снят стомапластом-2 с функци-

ональным оформлением его границ. Центральное соотношение челюстей определяли на жестком базисе. На готовом протезе при помощи массы ортокор была получена индивидуальная функционально-тоническая форма протезного базиса, затем ортокор был заменен на пластмассу. После наложения протеза больная дала ему высокую оценку, а процесс адаптации протекал быстро и без осложнений. Применение функционально-тонической формы базиса протеза позволило обеспечить удовлетворительную фиксацию протеза, несмотря на отсутствие функционального присасывания и несостоятельность сил адгезии.

Больная Ш, 52 лет, в 1980 г. проведена операция резекции правой ветви нижней челюсти с экзартикуляцией. Непосредственно после оперативного вмешательства больной была изготовлена модифицированная шина М.М.Ванкевич с подвижной опорной плоскостью (Т.И.Самедов), что явилось важным профилактическим мероприятием, направленным на удержание отрезка нижней челюсти в правильном положении. Это значительно облегчило дальнейшее протезирование. Больной изготовлены частичные съемные пластиночные протезы по существующей методике с удерживающими кламмерами. Важно отметить, что особое внимание при протезировании больных с отсутствием ветви нижней челюсти необходимо уделять этапу определения центрального соотношения челюстей, так как при отсутствии суставного соединения нижней челюсти с основанием черепа можно легко «завысить» высоту прикуса, что впоследствии на стадии припасовки и наложения протеза обусловит необходимость значительного шлифования окклюзионных поверхностей искусственных зубов.

* * *

После полного удаления нижней челюсти (6-й класс патологии) используют заранее изготовленные в предоперационном периоде «резекционные» протезы, которые позволяют сохранить контуры лица, а также на протезе нижней челюсти — форму зубной дуги и протетическую плоскость. Эти протезы существенно облегчают больным прием пищи и оптимизируют медико-социальную адаптацию. Первоначально такие протезы фиксируют традиционным способом с помощью межчелюстной резиновой тяги и подбородочно-теменной повязки или пращи Померанцевой-Урбанской. Спустя 1/2 месяца, когда формируется протезное ложе, требуется уточнение формы и размеров протеза для обеспечения по возможности оптимальной его фиксации.

При необходимости изготовления нового протеза для быстрой адаптации таких больных целесообразно использовать методики повторного протезирования и дублирования [В.А.Иванова, 1988; В.А.Миняева, 1998].

В заключение этой главы отметим, что проведение восстановительных операций не всегда приводит к желаемому результату либо вовсе неосуществимо. При помощи ортопедического лечения можно достигнуть положительного функционального и эстетического эффекта, что удовлетворительно влияет на психику больных и благоприятно сказывается на сроках их социальной реабилитации.

18. ОРТОПЕДИЧЕСКИЕ МЕРОПРИЯТИЯ ПРИ ВОЗМЕЩЕНИИ ДЕФЕКТОВ ЛИЦА

Причинами дефектов лица могут быть злокачественные и доброкачественные опухоли, бытовые и огнестрельные травмы, инфекционные, кожные и другие заболевания (сифилис, туберкулез, волчанка, нома и др.), ожоги. Кроме того, дефекты и деформации лица могут быть врожденными.

Классифицируют дефекты лица на изолированные (нос: спинка, кончик, крыло, 2/3, тотальное отсутствие носа; глазница; ухо; мягкие ткани приротовой области и др.) и сочетанные, при которых имеет место одновременное поражение двух и более анатомических областей лица.

Успехи современной реконструктивной и пластической хирургии сделали хирургический метод лечения одним из основных при возмещении врожденных и приобретенных дефектов лица. Вместе с тем не потеряли своей актуальности и ортопедические методы лечения, так как часто ортопедический аппарат может быть на определенных этапах лечения единственным средством, позволяющим устранить эстетический дефект и в какой-то степени улучшить нарушенные функции жевательного аппарата. Еще чаще ортопедические методы лечения используют до или после хирургического устранения дефектов и деформаций лица (комбинированный метод). Необходимость совместного планирования лечения дефектов лица и эффективности его результатов челюстно-лицевым хирургом и стоматологом-ортопедом неоднократно подчеркивали профессора Б.К.Костур, А.И.Пачес, Л.Р.Балон, А.Т.Титова, В.А.Дунаевский, Г.И.Прохватиллов и др.

Санкт-петербургская школа стоматологов-ортопедов (Б.К.Костур, В.А.Миняева и др.) выделяет общие и специальные этапы ортопедического лечения при возмещении дефектов лица с помощью лицевых протезов (эктопротезы). К общим этапам ортопедического лечения относят получение слепка с лица, моделирование восковой композиции лицевого протеза на модели, примерку восковой композиции протеза с функциональным оформлением его краев на тканях лица, замену воска пластмассой соответствующего цвета, отделку, шлифовку и полировку протеза. Так, например, моделирование восковой репродукции эктопротеза при протетическом возмещении дефектов мягких тканей приротовой области проводится на модели, полученной по слепку нижнего отдела лица. При этом нижняя челюсть должна обязательно находиться в состоянии «физиологического покоя». Это позволяет на модели точно воспроизвести конфигурацию губ и челюсти и моделировать эктопротез в соответствии с формами и истинными размерами дефекта. Окончательное оформление границ проводится на больном с учетом изменения тканей во время мимических и жевательных движений [А.В.Силин, 1990]. Такая методика позволяет в данном случае не только обеспечить хороший эстетический результат, но и восстановить нарушенные функции, в том числе герметизм ротовой полости.

К специальным этапам ортопедического лечения относят подбор протеза глаза и его установку (монтаж) в восковую композицию при дефектах глазницы, получение слепка с уха близкого родственника больного для получения восковой модели композиции при дефектах уха; тщательное функциональное оформление краев восковой композиции к тканям дефекта лица, особенно при дефектах, локализующихся в приротовой области, а также изготовление зубочелюстного протеза при одновременном поражении тканей лица и наличии дефекта челюстей (сочетанные дефекты).

При изготовлении лицевых протезов важным моментом является выбор метода его фиксации (рис. 45). Протезы носа можно фиксировать с помощью театрального клея, на очковой оправе или за счет анатомической ретенции — за выступы в нижние носовые ходы. Если дефект носа сочетается с дефектом верхней челюсти, то протез носа можно укреплять к зубочелюстному протезу с помощью пружины, замка, магнитов из самарий-кобальта или других соединительных устройств. Протезы ушной раковины обычно фиксируют с помощью очковой оправы — обруча или вкладыша в наружный слуховой проход.

При дефектах орбиты эктопротезы чаще фиксируют на очковой оправе, соединяя протез глаза с протезом орбиты, или, используя принцип моноклея, изготавливают протез-вкладыш внутрь дефекта.

Можно лицевую часть протеза соединять с помощью замка или другого соединительного устройства с внутриротовой частью протеза, выполненной в виде назубного каркаса из кобальто-хромового сплава. Изготовление таких конструкций особенно эффективно для реабилитации больных с дефектами мягких тканей приротовой области, у которых имеются показания к отсроченной пластике [А.В.Силин, 1980; В.А.Миняева, 1982].

При сочетанных дефектах лица часто эктопротезы делают разборными. Наилучший результат соединения лицевого протеза с челюстным достигается при помощи монетообразных магнитов. Значительная притягивающая сила магнитов, имеющих удобную форму, минимальные размеры и вес обеспечивают надежную фиксацию челюстного протеза и плотное прилегание широких внутренних краев эктопротеза к мягким тканям лица и позволяют улучшить эстетические и функциональные свойства разборных протезов [А.В. Силин, 1980].

Для повышения эстетических свойств лицевых протезов для их изготовления наряду с обычной твердой пластмассой соответствующего цвета можно использовать эластичные пластмассы. Кроме того, следует применять хорошо зарекомендовавшие себя методы маскировки эктопротезов, к которым относят расположение краев протеза в естественных складках лица, а также использование для этого очковой оправы, ресниц, бровей, прически, у мужчин — усов и бороды.

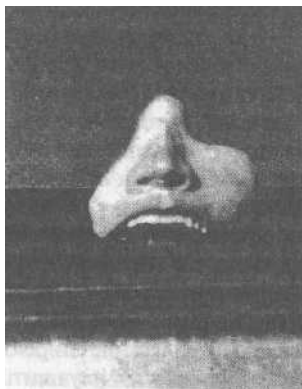
В тех случаях, когда прежние эктопротезы с наружной стороны не требуют обновления, но стали плохо фиксироваться из-за изменения мягких тканей лица, окружающих дефект (протезное ложе), целесообразно произвести уточнение их прилегания, что осуществляется функциональным оформлением краев протеза с помощью термопластической массы с последующей заменой ее пласт-



a



b



c



d

Рис. 45. Больной М. с послеоперационным дефектом верхней челюсти и лица (а); с надетым верхнечелюстным протезом (b); пластмассовый лицевой протез вместе с верхнечелюстным протезом (с); больной с надетым верхнечелюстным и лицевым протезами (d), на блудение И.С.Рубинова

массой. При необходимости изготовления нового лицевого протеза для исключения этапа моделировки и повторения формы прежнего протеза (что еще более важно, чем повторить форму зубного ряда) следует использовать прежний протез как индивидуальную ложку [В.А.Миняева, 1990].

19. СТОМАТОЛОГИЧЕСКИЕ ИМПЛАНТАТЫ

Несмотря на достаточно высокий уровень развития ортопедической стоматологии, постоянно совершенствуются технологии и методы возмещения дефектов зубных рядов, в том числе и с применением стоматологических имплантатов.

В настоящее время дентальная имплантация наряду с другими современными технологиями в стоматологии заняла одно из важных мест в системе комплексной реабилитации больных с дефектами зубных рядов.

А.Васильев, К.Бураки и А.Несмеянов (1993) справедливо указывают, что путь развития стоматологической имплантологии в нашей стране отмечен как успехами и оригинальными работами в этой области, так и крупными поражениями, которые потерпела наука под влиянием административно-командной системы, прочно господствовавшей в российской медицине на протяжении более полувека.

Негативное влияние на внедрение в практику стоматологической имплантации оказали те неблагоприятные результаты, которые были обусловлены грубыми врачебными ошибками, особенно в тех случаях, когда съемные конструкции протезов превращались в несъемные (рис. 46).

Глубокие научные исследования в области стоматологической имплантологии (СИ) впервые в России были проделаны в начале 1990-х гг. и связаны с именем Н.Н.Знаменского. «Второе дыхание» стоматологическая имплантология в нашей стране получила в 1950-х гг. и связана с именами Э.Я.Вареса, В.Г.Елисеева. Однако лишь в 1986 г. МЗ СССР официально сняло свой запрет на применение СИ. Это событие было связано с появлением приказа МЗ СССР № 310 от 4.03.1986 г. «О мерах по внедрению в практику метода ортопедического лечения с использованием имплантатов». Определенную положительную роль в появлении этого приказа сыграли сотрудники ЦНИИС и Каунасской экспериментальной лаборатории зубной имплантации и протезирования.

Достижению современного уровня СИ в нашей стране способствовали также Г.Б.Брахман (1956), С.П.Мудрый (1956), Г.М.Ивашенко (1957), В.В.Лось (1985), В.Н.Олесова (1986, 1993), А.С.Черникис (1988), И.В.Балуда (1990), А.И.Матвеева, А.И.Агеенко, О.Н.Суров (1987, 1993), М.З.Миргазизов (1993), А.Васильев, К.Бураки, А.Несмеянов (1993), А.И.Матвеева (1993), М.Д.Перова (1999), А.А.Ваулин (2000) и многие другие ученые и клиницисты.

М.Д.Перова (1999) указывает, что в настоящее время СИ являются объектом повышенного внимания не только потому, что метод имплантации искусственных опор быстро и широко внедряется в клиническую практику, но и потому, что количество неудач при его использовании не уменьшается, осложнения носят в основном деструктивный характер, что приводит к потере костного объема в дентоальвеолярной области и влияет на состояние общего здоровья.

Учитывая, что СИ сформировались на стыке ортопедии, хирургии, биологии, биомеханики и материаловедения, зубной имплантат рассматривают как конструкцию с определенными биотолерантными и механическими свойства-

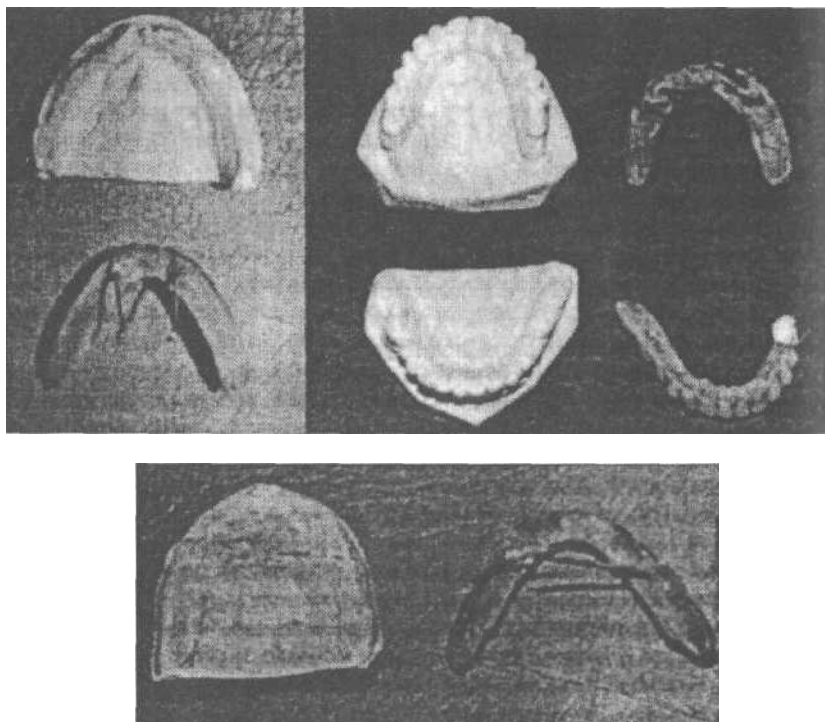


Рис. 46. Зубные протезы на «имплантатах», удаленные у больных в связи с развитием остеомиелитов челюстей и околочелюстных флегмон

ми, рассчитанную на определенный срок службы в качестве опоры зубных протезов [О.Н.Суров, 1993].

Устанавливать СИ должны специально подготовленные специалисты — врачи-имплантологи, которые прошли соответствующую специализацию и получили лицензию на этот вид оказания медицинской помощи. Вместе с тем врачи-стоматологи-ортопеды часто сталкиваются в своей практической деятельности с пациентами, которые имеют желание восстановить целостность жевательного аппарата с применением СИ. Поэтому мы считаем, что каждый врач-стоматолог должен знать основные современные представления о видах СИ, а также о показаниях и противопоказаниях к ортопедическому возмещению дефектов зубных рядов с применением имплантатов.

Услуги на установку СИ носят коммерческий характер. Появилось медицинское страхование — это побудило придавать важное значение в клинике стоматологической имплантологии юридическому аспекту проблемы и правовым от-

ношениям между медицинской организацией, врачом и пациентом. В лоне этого аспекта необходимо, чтобы имеющаяся правовая база и документация обеспечивали взаимную защиту интересов и прав врача-стоматолога и пациента.

Применение СИ возможно:

- 1) при наличии концевых (двухсторонних или односторонних) дефектов зубного ряда;
 - 2) при наличии включенных дефектов зубного ряда, как правило, протяженностью три зуба и более;
 - 3) при отсутствии одного зуба в интактном зубном ряду;
 - 4) при полном отсутствии естественных зубов на одной или обеих челюстях.
- Эти показания обычно относят к специальным.

О.Н.Суров (1993) к этим показаниям относит также непереносимость съемных протезов вследствие повышенной чувствительности к акрилатам или наличие выраженного рвотного рефлекса, а также случаи заболеваний желудочно-кишечного тракта, обусловленные утратой зубов и нарушением пережевывания пищи, так как СИ являются одним из моментов патогенетического лечения. А.И.Матвеева, Л.М.Агеенко, В.А.Канатов и В.А.Вигдерович (1989) рекомендуют проведение СИ при значительном повреждении области расположения съемного протеза, которое настолько нарушает фиксацию съемных протезов, что отсутствует даже минимум жевательной функции, при слабой координации жевательной и мимической мускулатуры, низкой толерантности слизистой оболочки полости рта и при наличии у пациента психологического неприятия съемного протеза.

Кроме того, эти авторы подчеркивают, что при определении показаний к СИ следует учитывать и другие факторы: наличие макроглоссии или чрезмерной подвижности языка, не позволяющих добиться должной фиксации съемных протезов, а также профессию пациента (актеры, певцы, дикторы, музыканты, играющие на духовых инструментах и др.), у которых применение съемных протезов может привести к профессиональной непригодности или резко затруднить выполнение профессиональных обязанностей.

Среди общих показаний к СИ относят хорошее здоровье пациента, хорошие качественные и количественные характеристики костной ткани в области расположения СИ; достаточную толщину слизистой оболочки полости рта в области СИ; заботу пациента о тщательной гигиене полости рта, понимание им проблем имплантологии и обязательное выполнение всех указаний лечащего врача [А.И.Матвеева и соавт., 1989].

Противопоказания к стоматологической имплантации большинство специалистов разделяют на общие и местные. О.Н.Суров (1993) выделяет абсолютные и относительные противопоказания к дентальной имплантации.

К общим противопоказаниям следует отнести наличие у пациента хронических заболеваний, снижающих иммунологическую реактивность и неспецифическую резистентность организма, эндокринных заболеваний, заболеваний опорно-двигательного аппарата, сопровождаемых остеопорозом и другими остеопатиями, заболеваний крови и кроветворных органов, хронических интоксикаций (алкоголизм, наркомания и т.п.), злокачественных новообразований,

психических заболеваний. Противопоказано выполнение дентальных имплантаций в первые четыре и последний месяц беременности. Некоторые специалисты к противопоказаниям относят наличие у пациентов аллергических и венерических заболеваний, заболеваний периферической нервной системы, а также ранее установленных металлических эндопротезов. Считается, что нежелательно выполнять СИ у пациентов старше 55 лет.

К местным противопоказаниям относят воспалительные заболевания пародонта, аномалии прикуса и деформации жевательного аппарата, парафункции жевательных мышц (бруксизм и др.), микозы, макроглоссию, заболевания височно-нижнечелюстного сустава, хронические часто рецидивирующие и предраковые заболевания органов и тканей полости рта, ранее проводившееся облучение головы и шеи по поводу злокачественных новообразований, остеомиелиты и кисты челюстей, гаймориты, общее лучевое воздействие на организм человека, большое межальвеолярное расстояние, низкий уровень индивидуальной гигиены полости рта, а также неудовлетворительные анатомические условия, обусловленные строением челюстей и др.

О.Н.Суров (1993) к абсолютным противопоказаниям относит хронические заболевания организма (туберкулез, ревматическая болезнь, сахарный диабет, стоматиты и др.); болезни кроветворных органов; заболевания костной системы, снижающие регенерационную способность; заболевания центральной и периферической нервной системы; злокачественные опухоли.

Пародонтит, патологический прикус, неудовлетворительное состояние гигиены полости рта, предраковые заболевания, наличие металлических имплантатов в других органах (спица Кишнера, искусственные суставы, клапаны, стимуляторы), заболевания ВНЧС, бруксизм являются, по мнению О.Н.Сурова (1993), относительными противопоказаниями к зубной имплантации.

Некоторые из относительных противопоказаний могут быть временными, так как после устранения какого-либо патологического или физиологического процесса, изменения анатомической формы альвеолярных дуг челюстей, перевода ряда заболеваний из декомпенсированной в компенсированную форму и т.п. выполнение дентальной имплантации возможно.

При оценке показаний и противопоказаний к дентальной имплантации также необходим индивидуальный подход. Так, например, уже определены позитивные тенденции при функционировании искусственных опор, ригидно связанных с естественными зубами. Успешно интегрированные с костью дентальные имплантаты способны повышать выносливость тканей пародонта в компромиссных ситуациях без появления взаимоповреждающих эффектов [М.Д.Перова, 1999].

В то же время М.Д.Перова (1999) считает в дооперационном периоде приоритетным радикальное лечение заболеваний пародонта, так как остаточные пародонтальные карманы способны инфицировать зону имплантодесневой бороздки с разрушением мягкотканной манжетки.

В социальном плане имплантация противопоказана больным, небрежно относящимся к своему здоровью, а также тем лицам, которые употребляют в больших количествах кофе, что нарушает соотношение кальция и фосфора в крови

и их усвоение костной тканью [О.Н.Суров, 1993]. Кроме того, имплантация должна с осторожностью назначаться людям, занимающимся тяжелым физическим трудом, поскольку во время работы могут возникать парафункции жевательных мышц в виде частого бессознательного смыкания зубных рядов с большой силой [А.И.Матвеева, А.М.Агеенко, В.А.Канатов, В.А.Вигдерович, 1989].

Выявление показаний и противопоказаний к СИ проводится в ходе опроса и осмотра пациента, в том числе с применением лабораторно-инструментальных и специальных методов обследования (определение индекса гигиены полости рта, пробы Шиллера-Писарева, определение глубины зубодесневых карманов, рентгенография (ортопантомография), компьютерная томография, мионометрия, гнатодинамометрия, цифровая радиовизиография, изучение диагностических моделей челюстей и др.). Ряд специалистов проводит «моделирование» условий установки имплантата в беззубый участок челюсти [АА.Кураскуа, Т.Э.Анакидзе, 2000].

Особое внимание обращают на состояние слизистой оболочки полости рта (тонкая, толстая; подвижная, неподвижная), расположение ее прикрепленной и неприкрепленной зоны, а также на анатомическое строение челюстей, величину и структуру их костной ткани, топографическое расположение анатомических образований. Как правило, именно характер дефекта зубного ряда, высота и ширина сохранившейся костной ткани челюсти в месте дефекта определяют выбор той или иной конструкции зубного имплантата и вида имплантации.

Следует согласиться с М.Д.Перовой (1998), что комплекс реабилитационных мероприятий должен разрабатываться руководителем бригады, владеющим всеми разделами клинической стоматологии, путем индивидуальной оценки каждой потенциальной имплантации. В рабочую бригаду рекомендуется включать хирурга, пародонтолога, ортопеда-стоматолога и зубного техника. Учитывая, что среди пациентов, обращающихся для операции стоматологической имплантации, здоровый пародонт диагностируется в 6-13%, у каждого пятого пациента обнаруживается хронический катаральный гингивит, 58% имеют начальные проявления, а 16% — развившуюся стадию пародонтита [М.Д.Перова, 1999], следует весьма рациональным признать участие пародонтолога как в доимплантационный период, так и в фазе динамического наблюдения.

Важным моментом при обследовании пациента является анализ лично им заполненной анкеты-анамнеза, а при решении вопроса о выполнении дентальной имплантации необходимо упорядочить объем медицинской помощи и заполнить всю необходимую документацию. Специальные документы для клиники дентальной имплантологии были предложены В.И.Пьянзиным, А.М.Агеенко, И.Р.Ризваковым и Г.Н.Корякиным (1997) и М.Д.Перовой (1998). Такие документы создают юридическую основу и определяют взаимную ответственность сторон — пациента и медицинского учреждения, так называемое информированное согласие.

Выделяют следующие виды стоматологической имплантации:

/ . По времени установки имплантата с момента удаления зуба или его корня:

1 — непосредственная (иммедиат) имплантация, при которой стоматологическая имплантация проводится одновременно с операцией удаления зуба, то есть имплантат вводится в лунку зуба непосредственно после удаления зуба;

2 — отсроченная имплантация, при которой дентальные имплантаты плотно устанавливаются в создаваемое ложе в интактной костной ткани, когда на рентгенограмме челюсти не прослеживаются лунки ранее удаленных зубов, то есть зубы или их корни были удалены около года тому назад.

// По признаку сообщения дентального имплантата (его части) сполостью рта на период его «приживания»:

1 — одномоментная имплантация, при которой дентальный имплантат устанавливается в один этап;

2 — двухэтапная имплантация, при которой в первый этап устанавливают тело имплантата и его «приживание» происходит подслизисто-надкостничным лоскутом альвеолярной дуги челюсти, так как после введения в костную ткань челюсти корневой части имплантата мягкие ткани над ним ушивают. Во второй этап, после «приживания» тела имплантата (около 3-6 мес), устанавливают его головку (внеальвеолярную часть СИ).

Ряд специалистов связывает с этими видами СИ возможные характеристики контакта и интеграции имплантата с костной тканью челюсти, которые условно разделяют на фиброостеоинтеграцию и остеоинтеграцию. В.Лясников и соавт. (1998) дают следующую характеристику этим методам.

Фиброостеоинтеграционный метод предусматривает помещение имплантата в подготовленное неглубокое ложе с небольшим натягом при наличии поверхностных пор и сквозных отверстий в его внутрикостной части. В последующем в процессе заживления идет прорастание костной ткани в поры и отверстия имплантата, происходит фиброкапсуляция его внутрикорневой части. Образующаяся фиброзная прослойка смягчает жевательные нагрузки, приближая свойства имплантата к натуральному корню зуба. Способы фиброостеоинтеграции используют при удовлетворительном состоянии альвеолярной дуги челюсти, они также создают возможность микроперемещений имплантата, ограничивая его устойчивость при повышенных перегрузках.

Остеоинтегративный метод отличается установкой имплантата в более глубокое, точно подготовленное ложе с повышенным натягом. Сплошная поверхность его внутриальвеолярной части при точной плотной посадке в костное ложе получает оппозицию костной ткани, чем достигается жесткое устойчивое положение имплантата. Амортизацию жевательной нагрузки должна обеспечивать система зубного протеза и супраконструкции имплантата. Остеоинтегративные способы целесообразны при значительной атрофии альвеолярных дуг челюстей, но требуют снятия жевательной нагрузки на имплантат в течение шести месяцев для завершения процессов его приживания [В.Лясников, К.Бутовский, А.Лепилин, И.Фомин, 1998].

III. По взаимоотношению имплантата с мягкими и твердыми тканями организма (рис. 47):

- 1) внутрислизистая (инсерт) имплантация;
- 2) подслизистая (субмукозная) имплантация;
- 3) поднадкостничная (субпериостальная) имплантация;
- 4) внутрикостно-поднадкостничная (эндооссально-субпериостальная) имплантация;

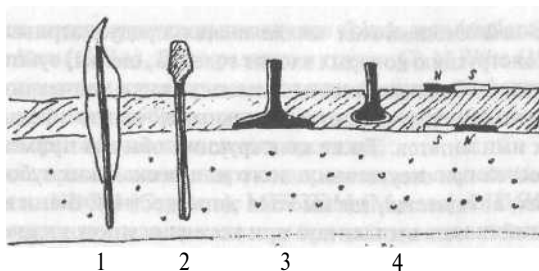


Рис. 47. Виды имплантации: 1 — эндодонто-эндооссальная; 2 — эндооссальная; 3 — субпериостальная; 4 — инсертиплантация (по О.Сурову)

- 5) внутризубно-внутрикостная (эндодонто-эндооссальная) имплантация;
- 6) внутрикостная (эндооссальная) имплантация;
- 7) чрескостная (трансоссальная) имплантация.

Инсертиплантация обычно применяется для улучшения фиксации съемных протезов (14/0) на верхней челюсти, для чего используют металлические имплантаты в виде кнопок.

Субмукозная имплантация предполагает использование магнитов, расположенных под слизистой оболочкой, и применяется для улучшения фиксации и стабилизации съемных протезов (14/14) верхней и нижней челюстей. Один магнит располагается в области переходной складки, другой (противоположной полярности) устанавливается в базе протеза, напротив имплантированного.

Поднадкостничная имплантация предусматривает изготовление индивидуального имплантата. На первом этапе получают слепок с кости (во время операции). Затем изготавливают имплантат из КХС методом литья. На втором этапе (во время операции) устанавливают под слизисто-надкостничный слой заранее изготовленный имплантат. Такие имплантаты обычно используются при выраженной атрофии верхней и нижней челюстей при частичном или полном отсутствии зубов и позволяют затем использовать различные виды протезов.

Таблица 17

Соответствие структуры кости и вида дентального имплантата
[В.П.Попельных, 1999]

Класс кости	Структура кости	Вид имплантата
D1	плотная кость/мало спонгиозы	цилиндрический имплантат
D2	плотная пористая кость/грубая прочная спонгиоза	винтовой/цилиндрический имплантат
D3	тонкая пористая кость/хорошая спонгиоза	цилиндрический/винтовой имплантат
D4	неплотная кость/хорошая спонгиоза	цилиндрический имплантат

Внутрикостно-поднадкостничная имплантация предусматривает установку имплантатов, в конструкцию которых входят головка, шейка, субпериостальная и эндооссальная части. Эти имплантаты имеют сложную геометрию и сочетают в себе положительные и исключают отрицательные моменты поднадкостничных и внутрикостных имплантатов. Такие конструкции обычно применяют в переднем отделе челюстей при отсутствии одного или нескольких зубов, а также на беззубых челюстях, в тех местах, где имеется запас костной ткани и необходима максимальная устойчивость имплантата при всех движениях нижней челюсти.

Внутризубно-внутрикостная имплантация применяется для устранения или профилактики возникновения патологической подвижности зубов при заболеваниях пародонта (пародонтит, пародонтоз) или сильном разрушении его коронковой части, а также зубов с резецированной верхушкой их корня. Такие имплантаты представляют собой металлические штифты с разными элементами для их механической ретенции и применяются главным образом в передних участках челюстей.

Внутрикостная имплантация предусматривает введение имплантата различной формы (пластинка, цилиндр, конус и др.) через слизисто-надкостничный лоскут в костную ткань челюсти.

В.П.Пепельных (1999) предлагает следующее соответствие структуры кости и вида дентального имплантата (табл. 17), ориентируясь в основном на имплантаты немецкой фирмы Friadent (Friatec до мая 1999 г.) системы Frialit-2 и IMX Twin Plus.

Таблица 18

**Сравнительные характеристики пластинчатых и винтовых имплантатов
(Ch.M.Weiss, 1992)**

Сравниваемые критерии	Имплантаты	
	пластинчатые	винтовые
Пациенты, имеющие достаточный объем костной ткани для имплантации	90%	25%
Возможность изготовления вестибулярной манжетки в области прилегающей десны	93%	20%
Адаптация к жевательным нагрузкам	лучше	хуже
Возможность соединения с естественными зубами	возможно	нет данных
Возможность освоения методики стоматологами общей практики	больше	меньше
Продолжительность лечения (недели)	6	35-52
Число хирургических процедур	1	23
Число посещений	6-8	35-50
Возможность создания параллельности для протезирования при установке конструкций	больше	меньше
Стоимость лечения	ниже	выше

Концепция пластинчатых имплантатов (blade-yent implant), предложенная в 1967 г. L.Linkow (США), была развита в трудах Ch.M.Weiss (1986-1992). Пластиночные имплантаты чаще применяют при концевых дефектах зубных рядов, включенных дефектах зубных рядов большой протяженности при наличии у больного непереносимости съемных протезов.

В настоящее время нашли широкое применение отечественные пластинчатые имплантаты КВС-1 (Саратов), МЕТТЭМ (Москва), ВНИИИМТ (Москва).

Винтовые имплантаты менее сложны при техническом изготовлении и их легче устанавливать, чем пластинчатые, а в случае возникновения перимплантита резорбция кости альвеолярной дуги челюсти при наличии винтового имплантата выражена менее, чем при пластинчатом имплантате [ААКураскуа, 2000].

Винтовые имплантаты чаще применяют при необходимости возместить дефект зубного ряда протяженностью в один зуб, при изготовлении полных съемных зубных протезов (overdenture), при концевых дефектах зубного ряда в тех случаях, когда пациент отказывается от одонтопрепарирования имеющихся в полости рта зубов, реже — при полной адентии для фиксации несъемных протезов [А.И.Сидельников, 1998].

Сейчас широко используют винтовые имплантаты ITI (Германия), КОНМЕТ (Москва), Контраст (Санкт-Петербург), Frialit-2 (Германия) и другие.

Наиболее полную сравнительную характеристику пластинчатым и винтовым имплантатам дал Ch.M.Weiss (1992). Эти данные представлены в табл. 18.

Ряд специалистов при сравнении указанных конструкций внутрикостных имплантатов указывают на возможность соединения с помощью протеза только пластинчатых имплантатов с естественными зубами [А.И.Жусев, 1998 и др.]. Нам представляется, что этот вопрос должен решаться индивидуально в зависимости от клинической ситуации, состояния органов и тканей жевательного аппарата.

Изучение и анализ сравнительных характеристик различных видов внутрикостных имплантатов должны выполняться в уточняющем и дополняющем аспектах. Как справедливо указывает А.И.Сидельников (1998), пластинчатые и винтовые имплантаты должны не конкурировать, а дополнять друг друга. По-видимому, это наиболее конструктивная точка зрения, полезная для теории и практики стоматологической имплантологии.

Имплантаты определенной формы могут быть использованы в одной клинической ситуации и не могут быть применены в других. Именно поэтому имплантолог стремится приобретать те имплантационные системы, которые позволяют устанавливать дентальные имплантаты в наиболее часто встречающихся клинических ситуациях. Важно иметь оптимальные их ассортименты (по диаметру, длине и др.).

Чрескостные имплантаты используют редко, чаще для фиксации съемных протезов на нижней челюсти.

Подчеркиваем, что эндооссальная имплантация в настоящее время является наиболее широко применяемой и перспективной [В.Лясников и соавт., 1998; М.Д.Перова, 1999 и др.], обеспечивая наилучшую результативность при удовлетворительном состоянии альвеолярных дуг челюстей. По данным Ю.Ласкина

(1999), уровень успешного лечения составляет при этом виде имплантации от 95,6% — для винтовых имплантатов до 96,9% — для пластинчатых имплантатов системы «RADIX». Этот результат соответствует критерию эффективности, принятому Гарвардской конференцией (1978 г.), когда доля отличных и хороших данных при наблюдении в течение пяти лет должна составлять не менее 85%. В то же время можно полностью согласиться с утверждением М.Д.Перовой (1999), что попытку представления суммарных данных эффективности внутрикостной дентальной имплантации по разным имплантационным системам следует признать несостоятельной и ведущей к существенным ошибкам в стоматологической статистике, так как различные эндооссальные имплантационные системы могут предусматривать полярные варианты соединения искусственных опор с тканевым субстратом. По данным М.Д.Перовой (1999), отмечено, что непогруженные пластинчатые дентальные имплантаты отличаются наиболее неблагоприятным поведением в полости рта и демонстрируют низкий процент успеха (21,6%) в сроки до восьми лет, в то время как при использовании имплантационных систем ИТИ-Bonefit, типа Branemark положительный клинический результат был зарегистрирован автором в 91,5% и 95,3% соответственно.

D.E.Smith, G.A.Zarb (1989) предлагают следующие критерии успеха дентальной имплантации и условия для ее применения.

Критерии успеха:

1. Неподвижность отдельного неприкрепленного имплантата при клиническом исследовании.
2. Отсутствие данных о разрежении вокруг имплантата при оценке неискаженной рентгенограммы.
3. Средняя величина потери костной ткани по вертикали менее 0,2 мм в течение 2-го года наблюдений.
4. Конструкция имплантата не должна препятствовать наложению коронки или зубного протеза, внешний вид последних должен удовлетворять пациента и врача.
5. Отсутствие болевых ощущений, дискомфорта или инфекции, связанной с имплантатом.
6. Минимальный уровень успеха к концу 5-летнего периода наблюдений - 85%, к концу 10-летнего периода — 80%.

Условия для применения критериев:

1. С помощью этих критериев должны оцениваться только остеоинтегрированные имплантаты.
2. Они применимы к отдельным внутрикостным имплантатам.
3. Ко времени тестирования имплантаты должны быть под функциональной нагрузкой и в окклюзии.
4. Имплантаты, которые находятся под слизистой оболочкой и в состоянии заживления относительно окружающей костной ткани, лучше включить в оценку, о них следует сообщать при наличии осложнений.
5. Осложнения ятрогенной природы, которые не могут быть отнесены к проблеме выбора материала или конструкции, должны рассматриваться

отдельно, когда определяется процентное выражение успеха. К ним относятся нарушение нижнечелюстного канала, проникновение в синус и носовую полость.

М.Д.Перовой (1999) прослежено влияние геометрии и текстуры эндооссальной части дентальных имплантатов на уровень маргинальной потери кости. Превышение допустимых значений этого показателя было характерно для пористых имплантатов с токарно обработанной поверхностью. Пескоструйная или плазмонапыленная обработка эндооссальной поверхности искусственных опор способствовала достоверному снижению уровня потери кости в корональном отделе. Изучение тканевых реакций на различные внутрикостные дентальные имплантаты в раннем и отдаленном периодах позволили М.Д.Перовой (1999) разработать новую текстуру эндооссальной части остеоинтегрируемого зубного имплантата и функционального вторичного элемента искусственной опоры.

Сами дентальные имплантаты классифицируют: 1 — по форме: цилиндрические сплошные или полые; винтообразные; пластинчатые (листовидные); конусовидные; в форме корня естественного зуба; 2 — по материалу, из которого они изготовлены: металлические; керамические; ситалловые; пластмассовые (в чистом виде не используются); комбинированные; 3 — по структуре материала: беспористые; пористые; перфорированные; комбинированные.

В зависимости от типа поверхности имплантата выделяют три основных типа поверхностей: титан-плазменное напыление (TPS), напыление гидроксил-апатита (НА) и собственно титан (коммерчески чистый или сплав), обработанный по специальной технологии [А.Островский, 1999]. Хотя имеются и другие виды поверхностей имплантатов.

Цилиндрический остеоинтегрируемый зубной имплантат (ОЗИ) М.Д.Перовой имеет полусферический апикальный конец, а по своей поверхности внутрикостной части несет глухие углубления (300 мкм) в форме четырехгранных пирамид — элементы макроретенции, плюс вся поверхность дополнительно обработана пескоструйным методом, в то время как корональный участок в виде кольца выполнен гладким. Благодаря увеличению поверхности соприкосновения с костью, за счет макротекстуры на 30% и дополнительной микро топографии, а также простоты установки искусственной опоры в кость без первичной компрессии стало возможным уменьшить величину маргинальной костной потери в 1,5 раза, до $0,94 \pm 0,056$ мм. Средний размер трабекулы, измеренный М.Д.Перовой (1999) в структуре первичной спонгиозы при изучении раннего неоостеогенеза, составил $223,14 \pm 48,66$ мкм, что и явилось обосновывающей величиной для элементов макротекстуры. Клиническая апробация автором предложенного имплантата показала его высокую эффективность в раннем периоде (97,6%) и через три года функционирования (95,3%).

Для стоматолога-ортопеда важно также и то, что предложенная М.Д.Перовой в ОЗИ опорная головка — супраструктура, включающая полированную до состояния зеркального блеска шейку, демонстрирующая низкие значения индекса налета, обуславливает небольшое число деструктивных осложнений при ее использовании в течение трех лет — 4%. Предусмотренная разработчиком платформа

для прецизионного краевого прилегания искусственной коронки способствует герметизации ортопедической работы и предотвращает развитие микробных осложений. Имеющаяся дополнительная возможность механической корректировки посадочного места будущей конструкции соответственно герметичной линии десны и возможность придания опоре искомой формы делает супраструктуру более универсальной, а готовую работу — естественной, без нарушения функционального равновесия в мягкотканной манжетке. Это позволяет нивелировать такие недостатки ортопедического лечения, как негерметичность краев искусственных коронок из-за недоработки головок-супраструктур, окклюзионные нарушения в основном за счет запредельного смещения аксиальных осей искусственных опор, снижение уровня прикрепленной десны и появление подвижности околоимплантантной слизистой оболочки полости рта.

Учитывая, что в некоторых клинических ситуациях зубы имеют угол до 15° между клинической коронкой и корнем (особенно передние), необходимо наличие угловых абатментов, без которых невозможно осуществить качественное протезирование зубов на имплантатах. Хотя слишком большой угол между центральной осью имплантата и абатментом снижает эффективность и сроки функционирования зубопротезных конструкций. Также необходим некоторый ассортимент абатментов по высоте и диаметру.

Важно также отметить, что материалы, из которых могут изготавливаться дентальные имплантаты, разделяют на основании их биосовместимых свойств на:

- 1 — *биотолерантные* (КХС, нержавеющей сталь);
- 2 — *биоинертные* (титан, диоксид алюминия, оксид алюминия и др.);
- 3 — *биоактивные* (гидроксилапатит, трикальцийфосфат и др.).

Механизм соединения имплантата с костной тканью связан главным образом с типом реакции ткани на поверхность материала [L.L.Hench, E.C.Elbridge, 1982]. В табл. 19 представлены типы ответной реакции «имплантат-ткань» по Л.Хенчу(1998).

Показанием для выбора вида имплантации, формы, размеров имплантата служат топография дефекта зубного ряда, толщина и высота имеющейся костной ткани в месте имплантации, топографо-анатомические особенности строения челюсти и многие другие.

М.Д.Перова (1999) показала, что имеется определенная тенденция к разрушению околоимплантантных тканевых структур, зависящая от локализации имплантатов: наиболее неблагоприятными для их установки являлись участки вторых и третьих моляров нижней челюсти, зона бугров верхней челюсти и область первых резцов верхней челюсти. Эти данные в основном согласуются с результатами статистического исследования P.A.Schnitman, J.F.Rubenstein, P.S. Whozle, J.D.Dasilva, G.G.Koch (1988), показавшими, что спустя два года в переднем отделе нижней челюсти сохранилось 100% имплантатов, в боковых — 92,5%, в переднем отделе верхней челюсти — 93,3%, в боковых — 78,3% имплантатов. Такие данные связывают с анатомическим строением и особенностями кровоснабжения. В то же время М.Д.Перовой (1999) именно в этих зонах выявлено повышенное скопление зубного налета, а применение ангулярных супраструктур

в переднем отделе верхней челюсти повышало окклюзионную нагрузку на ее альвеолярную дугу.

Чаще всего атрофия костной ткани челюстей идет в области шейки имплантата. Нам представляется, что возникновение и прогрессирование этого процесса может зависеть от операционной травмы, окклюзионных нарушений, неграмотного изготовления покрывной конструкции, а также от гигиенического состояния тканей и конструкций в этой области.

Разработаны методы СИ, предусматривающие помещение имплантатов в лунку «свежеудаленного» зуба с использованием коллагеновых мембран [J.J.Sevor, R.Meffert, 1992], установкой имплантата в области подбородочного отверстия с перемещением нижнеальвеолярного нерва [B.Rosenquist, 1992], одновременным использованием гребня подвздошной кости (для увеличения высоты альвеолярной дуги нижней челюсти) и внутрикостных имплантатов [E.E.Keller, D.E.Tolman, 1992], после частичной резекции верхней челюсти по поводу онкологических заболеваний [Ф.Такехиро, Н.Атсухи, У.Минору, 1999], при наращивании стенки верхнечелюстной пазухи с применением разнообразных материалов (гидроксилапатит, аутогенные костные трансплантаты, деминерализованная костная ткань) и др.

Таблица 19

Типы ответной реакции «имплантат-ткань» (Л.Хенч, 1998)

Если материал токсичен, то окружающая ткань мертва
Если материал не токсичен, а почти инертен, то вокруг формируются волокнистые фиброкапсулы различной толщины
Если материал нетоксичен, биоактивен, то образуется контактная связь
Если материал нетоксичен и растворяется, то ткань замещает его

Методики установки различных видов дентальных имплантатов детально описаны в монографии О.Н.Сурова (1993).

Исход СИ в основном будет определяться грамотным «подбором» пациента, качеством имплантата, атравматичностью операции, рациональным зубным протезированием и соблюдением пациентом индивидуальной гигиены полости рта. Патологические процессы (травматические, язвенные, резорбтивные и др.) в зоне расположения имплантата называют периимплантитом. Считается, что возникновение раннего периимплантита, особенно при одномоментной стоматологической имплантации, чаще связывается с неудовлетворительной индивидуальной гигиеной полости рта. Поздний периимплантит также протекает на фоне микробной контаминации поверхности искусственной опоры [М.Д.Перова, В.А.Козлов, 1999].

Причем среди осложнений операции стоматологической имплантации (внутрикостной) доля деструктивных процессов составляет 86% [М.Д.Перова, 1999]. С целью профилактики и (или) лечения ранней маргинальной костной потери разработаны способы детоксикации очага планируемой регенерации и поверхности пораженной искусственной опоры электрохимически полученным

0,1% раствором гипохлорита натрия и др., а негативные реакции покрывных мягких тканей при использовании двухэтапной имплантации в период заживления можно использовать в качестве прогностического критерия возможной маргинальной костной потери [М.Д.Перова, 1997].

Потеря искусственных опор в результате разрушения кости приводит к снижению высоты альвеолярных дуг челюстей (верхняя челюсть — с $10,2 \pm 0,273$ мм до $4,0 \pm 0,1167$ мм, нижняя челюсть — с $11,6 \pm 0,406$ до $6,3 \pm 0,123$ мм) и определенным трудностям реимплантации [М.Д.Перова, 1999].

Основными же принципиальными причинами потери дентального имплантата называют инфекцию и окклюзионную нагрузку [M.G.Newman, T.F.Flemming, 1988].

Каждой стоматологической имплантационной системе соответствуют определенные конструкции зубных протезов и методики их изготовления. Вместе с тем в отечественной и зарубежной литературе крайне мало внимания уделяется протетическому аспекту стоматологической имплантологии. Как справедливо утверждают I.Finger (1980), О.Н.Суров (1993), литература по СИ в основном отражает хирургические аспекты, а проблемы протезирования освещаются недостаточно, хотя выполнение дефектов зубных рядов является конечной целью СИ. Неслучайно Н.Grafelman (1974) свидетельствует, что около 60% неблагоприятных исходов внутрикостной имплантации обуславливаются именно отсутствием четкого представления о методиках имплантологической ортопедии, так как последние требуют по-настоящему другого, более высокого уровня качества [С.А.Babbush, 1977].

Остановимся на основных клинических особенностях протезирования зубов при выполнении стоматологической имплантации.

При восстановлении целостности зубных рядов на дентальных имплантатах с целью профилактики перегрузки последних изготавливают одновременно зубные протезы для верхней и нижней челюстей.

При протезировании возможно изготовление как съёмных, так и несъёмных зубных протезов или их комбинаций, однако нецелесообразно использовать консольные протезы, укрепляемые на имплантатах.

Подготовка полости рта к протезированию выполняется до установки имплантатов и включает удаление из полости рта пломб из амальгамы и ранее из готовленных протезов из разнородных металлов с целью профилактики гальванизма и деструктивных процессов в костной ткани альвеолярных дуг челюстей, обусловленных асептическим воспалением.

J.E.Lemons (1988), D.E.Smith (1988, 1991) подчеркивают, что использование сплавов на основе никеля для несъёмных зубных протезов, опирающихся на имплантаты из титана или титановых сплавов, может приводить к возникновению электрохимических потенциалов, которые являются причиной коррозии сплавов на основе никеля. Поэтому использование металлов, стоящих далеко друг от друга в электрохимическом ряду, в одной конструкции нежелательно.

До установки стоматологических имплантатов необходимо составить план зубного протезирования, используемые конструкционные материалы, что обус-

ловливается конструкцией имплантатов и применяемой методикой СИ, а также анатомофизиологическими условиями жевательного аппарата.

О.Н.Суров (1993) описывает четыре возможные ситуации после операции имплантации, связанные с нагрузкой на имплантат:

- 1) находящийся под слизисто-надкостничным лоскутом;
- 2) свободно стоящий без нагрузки;
- 3) свободно стоящий с нагрузкой;
- 4) шинированный.

В 1-м случае имплантат ставится под нагрузку по истечении 3-4 мес. До этого времени пациент использует временный съемный протез.

Во 2-м случае в полости рта остается только площадка с резьбой или винтом для крепления головки или протеза, а сам имплантат не испытывает нагрузки и абсолютных показаний к изготовлению временных протезов нет.

В 3-м случае О.Н.Суров рекомендует к концу 3-й недели после имплантации установить постоянные протезы, которые выполняют шинирующую функцию и функцию жевания. При этом необходимости изготовления временных протезов нет.

В 4-м случае временные протезы должны быть изготовлены до операции СИ и фиксироваться сразу после нее [О.Н.Суров, 1993].

Вместе с тем следует заметить, что временные протезы (съемные или несъемные) следует изготавливать в зависимости от клинической ситуации. В основном их используют для сохранения высоты прикуса, нивелирования подвижности имплантата, а также по эстетическим соображениям. Иногда временные протезы изготавливают при парафункции языка, гипертонусе мягких тканей подъязычной области или при заживлении операционной раны вторичным натяжением. Одонтопрепарирование для изготовления несъемных протезов выполняют за несколько дней до операции СИ.

О.Н.Суров (1993) рекомендует для переднего участка зубного ряда изготавливать временные протезы из пластмассы, а для боковых отделов - металлические. При условии использования временных пластмассовых протезов более 1 - 3 мес автор рекомендует их армировать стекловолокном или ортодонтической проволокой.

Несъемные зубные протезы следует изготавливать из однородных материалов лишь в тех случаях, когда клинически имеется оптимальное соотношение количества опор и искусственных зубов, а именно 1:1 — 1:1,5, а также соблюдать соотношение жевательной и опорной площадей в области жевательных зубов 1:6. Это позволяет придать системе более физиологическое положение за счет сохранения рефлекторной регуляции жевательного давления с участием периодонтотомокулярного рефлекса [И.С.Рубинов, 1970]. Для обеспечения параллельности опор иногда на головку имплантата приходится дополнительно изготавливать «выводные» коронки. Избежать этой работы можно, если во время установки имплантата перед ушиванием раны специалист четко убедился в правильности установки головки имплантата при центральном соотношении челюстей.

При планировании конструкций зубных протезов необходимо стремиться к обеспечению парасагитальной стабилизации или стабилизации по дуге, а также обязательной передаче жевательного давления на имплантат строго по его вертикальной оси для исключения миграции имплантатов.

При конструировании несъемного протеза следует стремиться моделировать жевательную поверхность коронок на $1/3$ меньше площади естественных зубов при умеренно выраженном экваторе [M.L.Perel, 1977], промежуточную часть мостовидного протеза создавать сердцеобразной или пулеобразной формы [С.М.Weiss, 1986], без выраженных бугров и бороздок на жевательной поверхности для профилактики чрезмерных нагрузок, воспалительных реакций тканей протезного поля под телом мостовидного протеза, а также для исключения расшатывающих перегрузок из-за блокирования движений нижней челюсти.

Оптимальной в имплантологическом отношении считают комбинированную жевательную поверхность несъемных протезов, где моделируют металлическими только окклюзионные площадки на местах передачи вертикальной нагрузки на имплантат. Это позволяет сохранить высоту прикуса и облегчить притирание жевательных поверхностей зубных рядов [О.Н.Суrow, 1993]. В то же время P.I.Branemark, B.O.Hansson, R.Adell et al. (1977), R.Adell, V.Lekholm, B.Rockier, P.I.Branemark (1981); Branemark (1983) и другие поддерживают использование акриловой пластмассы на окклюзионной поверхности, а S.D.Jones, F.R.Jones (1988), S.K.Rhodes (1988) поддерживают использование керамики. D.D.Davis, R.Rimzott, G.A.Zarb (1988) обнаружили, что при ударных воздействиях акриловая пластмасса уменьшает нагрузку на каркас протеза и имплантат, в то время как при статических или неударных состояниях, таких как скрежетание зубами или сильное сжатие челюстей, фарфор уменьшает давление на каркас и имплантаты.

На наш взгляд, наиболее физиологичным следует признать использование зубных протезов, изготовленных из артгласса или сигнума.

При конструировании соединений имплантата с зубным протезом отдают предпочтение амортизаторам и разъемным соединительным элементам с винтовой или замковой фиксацией, а также применению мостовидных протезов типа «Бруклин» [М.З.Миргазизов, 1993; О.Н.Суrow, 1993].

Перед фиксацией несъемных протезов необходимо оценить качество их полировки, что важно для поддержания хорошего самоочищения и эффективности мероприятий по индивидуальной гигиене полости рта.

Так, В.Н.Олесова, А.П.Перевезенцев, Ю.Р.Илевич, Т.Т.Долидзе и соавт. (2000) научно обосновали возможность применения несъемного протеза с опорой на внутрикостные имплантаты при полном отсутствии зубов на нижней челюсти, доказав, что величина напряжений в челюсти под несъемным протезом на имплантатах сопоставима с напряжениями при функционировании естественного зубного ряда.

Говоря о протетической реабилитации пациента после СИ, обычно внутри костной или инсертимплатации с применением съемных протезов следует подчеркнуть, что ряд имплантологов указывают на большую безопасность это-

го вида протезирования как для врача-стоматолога, так и пациента [D.Swanberg, 1975]. По мнению О.Н.Сулова (1993), пользование двумя съемными частичными или полными зубными протезами тяжело переносится больными любого возраста. Поэтому он рекомендует освободить больного хотя бы от одного съемного протеза, обеспечить их достаточную стабилизацию, а создание СИ, несъемных и съемных протезов считает оптимальным вариантом.

Разновидностью съемного протеза служат съемные мостовидные протезы, которые можно изготавливать на внутрикостные поднадкостничные имплантаты и фиксировать с помощью защелок типа «Nelson-Lock», помещаемых со стороны протезного ложа в базисе на уровне премоляров. Такие защелки гигиеничны, надежны, благодаря своей простой конструкции позволяют пациенту легко пользоваться таким протезом. Кроме этого, съемные мостовидные протезы могут фиксироваться на другие жесткие или эластичные замковые крепления или магнитные системы и внутренние кламмеры. Из магнитов для указанных целей наибольшее применение нашли неодим-железоборные и самарий-кобальтовые. Пара магнитов величиной с копейку может развивать притяжение до 250 г.

В заключение главы отметим, что для облегчения планирования СИ и протезических реабилитационных мероприятий можно пользоваться схемой оптимальных вариантов зубного протезирования с применением имплантатов (О.Н.Сулова, 1993), подробное объяснение которой представлено в его монографии.

20. НЕПЕРЕНОСИМОСТЬ ЗУБОВРАЧЕБНЫХ И ЗУБОПРОТЕЗНЫХ КОНСТРУКЦИЙ В ПОЛОСТИ РТА

Вопросам непереносимости металлических включений в полости рта посвящено большое количество работ отечественных и зарубежных ученых [М.Р.Мареи, 1952; И.С.Рубежова, 1964; А.К.Творус, 1968; Б.К.Костур, 1870; Г.А.Кудинов, 1970; Н.Д.Овруцкий, А.Д.Ульянов, 1976; Л.Г.Беляева, 1988; Л.Д.Гожая, 1988; Д.А.Демнер, 1988; С.Т.Пырков, 1990; А.И.Воложин, С.Т.Пырков, 1990; M.Spilcen, 1986; M.Witte, 1986 и др.]. Однако до настоящего времени еще много спорного и неясного в вопросах этиологии, патогенеза, диагностики и предупреждения возникновения непереносимости металлических включений в полости рта, а сам термин «непереносимость...», будучи собирательным, не указывает ни на этиологию, ни на патогенез возникшего заболевания. Разнообразна и используемая врачами-стоматологами терминология для обозначения заболеваний, связанных с металлическими включениями в полости рта: «непереносимость разнородных сплавов металлов», «гальванизм», «гальваноз», «явления гальванизма», «металлов», «непереносимость металлических включений в полости рта» и др. [М.Р.Мареи, 1952; И.С.Рубинов, 1964; М.Г.Бушан, Х.А.Каламбаров, 1980; Г.Т.Сухарев, 1986; Л.Г.Беляева, 1988; G.K.Fallschluessel, 1986; A.Luss, 1987 и др.].

Уточняя причины развития патологического симптомокомплекса при наличии металлов в полости рта, Л.Д.Гожая (1988), Л.Д.Гожая, В.Н.Копейкин (1988), С.Т.Пырков (1990); I.Ruf (1989) и др. выделили три основных вида их патологического воздействия на организм: химико-токсическое, электрогальваническое и аллергическое. Есть специалисты [P.Koppenburg, M.Bacher, J.Geis-Gerstorter и др., 1987], которые скептически относятся к возможности токсического воздействия ионов металлов, высвобождающихся из металлических зубопротезных конструкций, так как определяемые ими величины концентраций металлов в смешанной слюне «не вызывали опасений».

Вместе с тем определение путей патологического воздействия металлов, имеющихся в полости рта, на организм привело к четкому разделению нозологических форм. Если заболевание обуславливается действием ионов тяжелых металлов, высвободившихся в слюну из зубопротезных конструкций, характеризуется появлением воспаления слизистой оболочки полости рта, а также обострением имеющихся ранее хронических воспалительных процессов в органах пищеварительного тракта, то оно трактуется как токсический стоматит. Если воспалительный процесс вызывается патогенным агентом (гаптенном) материала зубного протеза, хотя сам по себе агент может быть и нетоксичным или слаботоксичным, то говорят о возникновении аллергического стоматита, в основе которого лежит преимущественно гиперчувствительность замедленного типа [Л.Д.Гожая, 1988; Д.Л.Демнер, 1988; С.Т.Пырков, 1990].

В табл. 20 представлены основные различия между интоксикацией и аллергией на зубопротезные материалы.

В тех же случаях, когда специалисты не проводят четкой дифференциальной диагностики по механизму возникновения заболевания, обусловленного воздействием металлов в полости рта, то используют более универсальные термины: «гальванический синдром», «явления непереносимости к металлическим включениям в полости рта», «непереносимость организма к металлам» [С.Т.Пырков, 1990].

Практический интерес представляет исследование, проведенное С.Т.Пырковым (1990). При обследовании 100 больных с непереносимостью металлических зубных протезов (нержавеющая сталь; сталь, покрытая нитридом титана; сталь и золото) им было установлено, что у большинства из обследованных непереносимость была электрохимической природы и только у 8 — аллергической. Редкость возникновения аллергических реакций на слизистой оболочке полости рта объясняется ее анатомофизиологическими особенностями: слюноотделение, интенсивное всасывание, быстрое ферментативное разрушение и перестройка аллергенов, гематогенный транспорт (хорошая гемомикроциркуляция). Доказано, что для реализации аллергической реакции на слизистой оболочке полости рта требуется в 5-12 раз большая концентрация аллергенов, чем на коже [С.Т.Пырков, В.С.Погодин, Ю.С.Подкин, 1989; A.Lussi, 1987]. Вместе с тем Л.Д.Гожая (1988) считает, что аллергические заболевания и реакции, обусловленные материалами зубных протезов, несколько выше. На основании стоматологического и аллергологического (накожные пробы, реакции специфической агломерации лейкоцитов, специфического подавления ретракции кровяного сгустка и тройного розеткообразования) методов обследования 584 человек с первичным диагнозом «непереносимость зубных протезов» она диагностировала аллергический стоматит в 30,3% случаев, а именно у 177 человек, причем у 88 из них стоматит был обусловлен аллергией к металлам.

Таблица 20

**Различия между интоксикацией и аллергией на материалы зубных протезов
[Л.Д.Гожая, 1988]**

	Интоксикация	Аллергия
Этиология	Патогенный агент токсичный, токсическая доза у всех приблизительно одинаковая, токсическое действие связано с веществом	Патогенный агент (гаптен) может быть слаботоксичным или практически нетоксичным, доза аллергена индивидуальная, действие зависит также от реактивности организма
Патогенез	Скрытый период имеет место при хронической интоксикации (при острой его нет), постепенное развитие	Наблюдается скрытый период, развитие часто приступами
Клиническая картина	Зависит от химического класса вещества	Одинаковые (местные и общие) реакции и развитие сенсibilизации на различные аллергены
Диагностические пробы	Клинические, параклинические, биохимические	Иммунологические, аллергологические
Лечение	Детоксикация, противоядие	Специфическая и неспецифическая десенсибилизация

Таким образом, говоря о терминологии этой патологии, можно согласиться с компетентным мнением С.Т.Пыркова (1990), который считает, что при периодическом появлении патологических симптомов (кислый или металлический привкус по утрам или после приема кислой пищи, ощущение «прохождения» тока при введении металлических предметов в рот) целесообразно пользоваться термином «явления гальванизма», если же эти симптомы постоянны — «гальваноз». С.Т.Пыркoв считает, что при развитии аллергоза диагноз должен отражать клинический и патогенетический характер заболевания, например «аллергический катаральный стоматит, обусловленный никелем», а при клинической картине, характерной как для гальваноза, так и для аллергической реакции на металлы стоматологических реставраций, до установления этиопатогенеза заболевания или при отсутствии возможности его установить допускает использование термина «непереносимость».

Важно подчеркнуть, что патологический симптомокомплекс, характерный для явлений гальванизма или гальваноза, может развиваться при наличии в полости рта зубопротезных конструкций как из разнородных, так и из однородных сплавов металлов [Л.М.Детинич, 1967; Л.Д.Гожая, 1988 и др.].

Кроме того, такой симптомокомплекс может развиваться при нарушении технологии изготовления зубных протезов из нержавеющей стали или с покрытием нитрида титана, из-за нерационального использования припоя [Е.М.Тер-Погосян, А.К.Иорданишвили, 1995]. Часто мы наблюдали явления гальванизма и гальванозы при наличии в полости рта больших паяных конструкций, особенно с острыми углами, что говорит о значении размеров и формы несъемных зубных протезов в возникновении этой патологии.

При наличии у больного явлений гальванизма (гальваноза) симптомокомплекс складывается из жалоб и объективных данных (местных и общих).

Обычно такие больные жалуются на появившийся после фиксации протезов металлический привкус, вкус соли, горечи или кислоты, который усиливается после приема кислой и соленой пищи, на жжение в полости рта, боль или жжение языка, обильное слюноотделение или сухость во рту, «чувство батарейки во рту», ощущение прохождения тока при введении в полость рта металлических предметов (особенно из алюминия), которые они образно характеризуют как «проскакивание искр в глазах», а также на головную боль, нарушение ночного сна, общую слабость, обострение хронических заболеваний желудочно-кишечного тракта, реже — патологические симптомы со стороны сердечно-сосудистой системы.

Е.В.Еричев, Т.П.Старченко, А.П.Стариков, С.Д.Гришечкин и А.Г.Захаркин (2001) проследили отдаленные результаты влияния металлов зубных протезов на ротовую жидкость у больных язвенной болезнью двенадцатиперстной кишки и установили, что таким больным категорически не показаны металлические зубные протезы из нержавеющей стали, так как наряду с возникающими субъективными ощущениями (привкус металла, ощущение кислоты) наблюдается достоверное увеличение объема секрета (58,3% больных) на 15,5% и снижение рН на 8,1%.

При осмотре полости рта чаще выявляют незначительную гиперемию слизистой оболочки полости рта в области протезного поля, появление на ней высыпных элементов, характерных для красного плоского лишая, реже — лейкоплакии, нарушения саливации (чаще — гиперсаливация). Слюна часто молочного цвета, пенящаяся. Язык обычно покрыт налетом, отечен, что легко диагностируется по отпечаткам зубов, имеющихся на его боковых поверхностях.

Такие больные раздражительны, мнительны, страдают канцерофобией, что говорит об изменении их психического и неврологического статуса.

Причем указанные симптомы встречаются как при низких (< 5 мкА), средних (5–25 мкА), так и при высоких (> 30 мкА) значениях силы тока при его измерении между металлическими включениями в полости рта, между последними и слизистой оболочкой полости рта. «Повреждающей» величины микротоков в полости рта не обнаружено.

А.И.Воложин и С.Т.Пырков (1990), проводя глубокий анализ отечественной и зарубежной литературы по этому вопросу, отметили, что некоторые авторы в качестве физиологически переносимой называют разность потенциалов не более 50–80 мВ, но не обосновывают эти величины.

Г.К.Fallschuessel (1986) считает, что по величинам потенциалов металлических включений, измеренных относительно различных электродов сравнения, вообще нереально судить об имеющемся коррозионном процессе. Измерение же потенциалов металлических протезов и определение напряжения между ними считают малоинформативными [Н.Meiners, 1987]. В исследовании G.Hampf, A.Ekholm, T.Salo и др. (1987) не обнаружено статистических различий при измерении микротоков, потенциалов и энергоемкости зубных металлических протезов у здоровых и имеющих гальваноз. Использование методики регистрации потенциала каждого из металлических протезов с электродом сравнения и измерения поляризации разных поверхностей зубных протезов (косвенный метод подсчета микротоков по М.Bergmann, 1978) также не выявило статистически достоверных различий в величинах микротоков у здоровых и больных с гальванозом.

Поэтому электрические величины — сила тока, разность потенциалов между металлическими протезами и электродный потенциал металлической конструкции, измеренный относительно электрода сравнения, — малоинформативны [А.И.Воложин, С.Т.Пырков, 1990].

Небезосновательно мнение Visser, что при измерении в полости рта силы тока и напряжения с помощью обычных приборов в большинстве случаев регистрируется так называемый ток короткого замыкания, который возникает самостоятельно только в процессе измерения. Его временной график, кроме прочего, зависит от типа измерительного прибора. Поэтому, по мнению автора, электрические величины зависят прежде всего от процесса измерения, и проблема заключается не столько в сборе каких-либо показателей, сколько в доказательности этих данных с учетом примененного метода.

Установлено, что применяемые в исследованиях большинством авторов простые и легко осуществимые прямые методы измерений силы тока или разности потенциалов ррешат малой точностью получаемых данных. Более точным является

метод определения электродвижущих сил (ЭДС) гальванических элементов с помощью компенсационного метода, который заключается в том, что изучаемый гальванический элемент замыкают на внешнюю ЭДС, которую можно изменять и измерять. При этом их ЭДС направлены навстречу друг другу. Когда в измерительной цепи нет тока (стрелка гальваномера на нуле), ЭДС изучаемого гальванического элемента равна внешней ЭДС. Поскольку последняя вырабатывается источником тока, ее легко измерить с большой точностью [К.Б.Карандеев, 1963 и др.].

В то же время общим недостатком прямых и компенсационного методов является необходимость измерения электрических величин в каждой паре гальванических элементов. Это приводит, например, к тому, что при наличии в полости рта 20–25 металлических включений необходимо произвести 190–300 измерений [А.Н.Губская, В.С.Онищенко, 1974].

Результаты исследований А.Н.Губской и В.С.Онищенко (1974) показали, что даже точные измерения ЭДС, разности потенциалов или силы тока позволяют судить лишь о взаимодействии металлических включений между собой и не характеризуют величину потенциала каждого металлического включения в отдельности, что затрудняет определение наиболее электроактивных металлических включений, что имеет решающее значение при проведении лечебных мероприятий. Поэтому для диагностики гальваноза эти авторы предложили следующую методику. Обследование состоит из двух частей: изучения гальванических элементов и определения реакции слизистой оболочки на проходящий постоянный ток.

Первая часть исследования основана на принципе определения потенциалов отдельных гальванических полуэлементов. Для этого измеряют ЭДС гальванического элемента, образованного электродом сравнения, имеющего постоянный и устойчивый потенциал, и металлическим включением полости рта с помощью электроизмерительного прибора (мультископ Vлибо рН-340) и электрода сравнения — хлорсеребряный ЭВП-1-М2 с вмонтированным электролитическим ключом и отводящий игольчатый электрод конструкции авторов.

Конец электролитического ключа опускают на дно полости рта в слюну, а игольчатый электрод поочередно прикладывают к металлическим включениям, находящимся выше уровня слюны, и фиксируют показания. Отсчет величины потенциалов ведут по водородной шкале. Зная величину потенциала одного полуэлемента (электрод сравнения) и величину измеренной ЭДС, определяют потенциал другого полуэлемента (металлического включения). Таким образом устанавливают величину потенциала каждого металлического включения. По величине потенциалов все металлические включения полости рта располагаются в определенной последовательности, образуя своеобразный «ряд активности». Этот момент имеет, по мнению А.Н.Губской и В.С.Онищенко (1974), большое значение для последующей работы и является основным звеном предложенной им методики. Исходя из «ряда активности», без измерения определяют величину ЭДС между любыми металлическими включениями. Наибольшую величину ЭДС определяют по разнице или сумме (в зависимости от знака зарядов) потенциалов металлических включений, стоящих по краям «ряда активности». Между этими же включениями с помощью микроамперметра однократно

измеряют величину силы тока, поскольку между ними чаще всего и определяется ее наибольшая величина I . Эта величина необходима в дальнейшем для оценки влияния взаимодействия металлических включений на слизистую оболочку. Для более четкого представления о происходящих физико-химических процессах авторы методики рекомендуют также учитывать реакцию слюны (рН), так как она является одним из основных электролитных факторов, влияющих на электрические величины гальванических элементов.

А.В.Цимбалистов (1996) выявил закономерности в изменении концентрации веществ низкой и средней молекулярной массы (ВНиСММ) и олигопептидов (ОП) в крови, моче и слюне при физиологических и патологических состояниях организма и обосновал информативность и надежность ряда выбранных им показателей при использовании для оценки эндотоксикозов, вызываемых конструкционными материалами.

Известно, что метаболический статус ВНиСММ и ОП поддерживается в организме достаточно жестко. Эти показатели характеризуют прежде всего взаимоотношения организма и его адаптацию к условиям внешней среды. Наиболее стабильными являются концентрации ВНиСММ и ОП плазмы крови. В случае острой патологии, сопровождаемой активацией процессов метаболизма, оба показателя возрастают, а при хронизации патологии на фоне гипометаболизма — становятся ниже физиологических значений, что и позволяет считать эти показатели маркерами эндогенной интоксикации [М.Я.Малахова, С.В.Оболенский, 1989].

Особое значение для клиники ортопедической стоматологии придается коэффициенту моча/слюна содержания ВНиСММ и коэффициенту элиминации ВНиСММ.

Так, например, А.В.Цимбалистовым (1996) установлено, что при протезировании золотом по коэффициенту моча/слюна содержание ВНиСММ выглядит значительно лучше, чем при использовании КХС и стали с напылением нитрид титана, а наиболее близкий к норме коэффициент элиминации ВНиСММ выявлен также у людей, протезированных золотом. При использовании КХС последний показатель увеличивается, а при использовании стали с напылением нитрид титана накопление преобладает над выделением, что говорит об эндогенной интоксикации.

Важно подчеркнуть, что развитие синдрома эндогенной интоксикации возникает тем быстрее, чем несовершеннее системы и органы детоксикации: печень, почки, ЖКТ, легкие [А.В.Цимбалистов, 1996]. Это согласуется с ранее имевшимся мнением по этому вопросу [К.В.Темирова, Е.М.Тер-Погосян, 1977 и др.], а также данными по структуре соматической заболеваемости у больных с явлениями непереносимости зубных протезов [А.К.Иорданишвили, 1988, 1994].

Таким образом, А.В.Цимбалистов (1996), применив методику по исследованию эндотоксикоза как неизбежного элемента экзотоксикоза, разработал принципиально новый подход не только к оценке токсических качеств стоматологических конструкционных материалов, но и метаболического статуса организма и его адаптационного ресурса.

Склоняясь к мнению, что чувствительность к микротокам в полости рта индивидуальна, и убедившись в том, что дети менее чувствительны к микротокам в полости рта, мы не пренебрегаем использованием методики А.Н.Губской и соавт. (1974) в повседневной клинической практике. Такой методдиагностики часто помогал нам выбрать наиболее «активную» пару металлических включений в полости рта, элиминация одной из них в ряде случаев существенно улучшала самочувствие больных и снижала интенсивность неприятных ощущений в полости рта.

Лечение явлений гальванизма и гальваноза в полости рта предусматривает устранение конструкций из разнородных металлов и применение металлокерамических, цельнолитых или бесприпойных (лазерная сварка) протезов, их золочения, иногда протезов из сплавов благородных металлов при тщательном их полировании. Наилучший лечебный эффект дает использование протезов из ситалла, безметалловой керамики или пластмассы. В тех случаях, когда после удаления из полости рта металлических включений у больных продолжительное время сохраняются жалобы, то эффективно применение методов неспецифической терапии: ГБО, лазеротерапия, магнитотерапия, иглорефлексотерапия и др. [Е.М.Тер-Погосян и соавт., 1986-1991].

Профилактика явлений гальванизма и гальваноза сводится к соблюдению технологии изготовления зубных протезов, использованию современных методик их изготовления, что позволяет повысить индифферентность зубопротезных конструкций.

Данные о клинической картине симптомов аллергического стоматита представлены в табл. 21. В дополнение к сведениям Л.Д.Гожей (1988) отметим, что при аллергических стоматитах, обусловленных зубным протезом, больные также часто жалуются на металлический привкус, ощущение кислоты, жжение в полости рта, а также бессонницу, стомалгии и лицевые боли, обострение хронических заболеваний внутренних органов и систем организма. При осмотре полости рта могут определяться петехиальные кровоизлияния на слизистой оболочке твердого и мягкого неба, щек. Слюна тягучая, реже пенистая. Часто выявляются высыпные элементы красного плоского лишая. Также определяются функциональные нарушения со стороны нервной системы.

Д.Л.Демнер (1988) описывает менее выраженные проявления аллергического стоматита: легкая гиперемия слизистой оболочки протезного поля металлических протезов. Редко диагностируются внеротовые проявления аллергии в виде дерматита или их сочетание.

Описаны аллергические реакции на сплавы как из неблагородных, так и благородных металлов, используемых для изготовления зубных протезов, а также на никелево-титановую ортодонтическую проволоку (при содержании в ней Ni более 50%) и проволоку из нержавеющей стали.

Для диагностики аллергической природы заболевания часто используют на кожные капельные, компрессные или скарификационные пробы со стандартными аллергенами (0,5% р-р бихромата К, 2% р-р хлорида Со; 1% р-р хлорида Pd в вазелине, сульфат Ni в вазелине, а также 5% р-р хлорида Ni, 5% р-р нитрата Со на 60% этиловом спирте).

Симптомы аллергического стоматита (Л.Д.Гожая, 1988)

Этиологический фактор	Симптомы, выявленные при:		
	опросе	осмотре	исследовании
Металлы	Стоматит возникает через 10-15 лет после повторного протезирования. Жжение всех слизистых оболочек, отек, сухость. Сопутствующие заболевания: медикаментозная болезнь, мигрень, бронхиальная астма, отек Квинке, другие аллергические заболевания	Гиперемия, отек, сухость слизистых оболочек, плотного кольца, разнородные металлы, изменение цвета металлических протезов, поры в припое и т.д.	Клинический анализ крови: лейкопения, лимфоцитоз, уменьшение содержания сегментоядерных лейкоцитов. Кожные пробы на гаптены — никель, хром, кобальт и на мономер положительные. Иммунологические показатели: изменение функционального состояния Т- и В-лимфоцитов, секреторного IgA, лизоцима и др. Показатель РСАЛ (реакция специфической агломерации лейкоцитов) положительный. Показатель реакции кровяного сгустка положительный
Акрилаты	Стоматит возникает после длительного пользования протезом, после переделок протеза. Чаше жжение под верхним протезом, иногда всех слизистых оболочек. Сопутствующие заболевания те же, что и при стоматите, вызванном металлами	Гиперемия, отек, сухость (чаще под съемным протезом), иногда всех слизистых оболочек. Часто папилломатоз, некачественные протезы	

Метод внутривитовой пробы с образцами стоматологических материалов, описанный J.P.Morfi (1977), получил широкое практическое применение. Для его реализации созданы специальные устройства [И.Г.Иванченко, 1978; А.В.Цимбалстов и соавт., 1997].

В то же время положительный результат эпикутанной пробы к какому-либо аллергену еще не означает, что имеющиеся у пациента жалобы и клинические симптомы заболевания обусловлены аллергией.

Приведем результаты накожно-аппликационных проб у пациентов к современным стоматологическим материалам (табл. 22).

Лечение аллергических стоматитов, обусловленных сплавами металлов ортопедических зубных конструкций, сводится к удалению из полости рта «причинных» реставраций и повторного протезирования с использованием индифферентных материалов.

По вопросу о профилактике аллергических стоматитов существуют противоположные мнения.

W.Rohrborn, K.Rork (1988) считают эпикутанное тестирование на этапе подготовки к зубному протезированию нецелесообразным из-за редкой встречаемости аллергических реакций, а также из-за возможности сенсибилизации больных во время этих процедур.

Д.Л.Демнер (1988) рекомендует проводить аллергологическое обследование у людей группы риска (1 — больные с анацидным гастритом, аллергическими

Частота положительных и сомнительных реакций кожных проб пациентов с непереносимостью акриловых пластмасс и металлических сплавов
[А.В.Цимбалистов, 1996]

Стоматологический конструкционный материал	Число обследованных	Процент положительных и сомнительных реакций (% только положительных реакций)
Пластмассы:		
фторакс	26	69,2(46,2)
синма-М	19	47,4 (26,3)
бесцветный металметакрилат	41	41,5(14,6)
синма	21	38,1 (28,6)
редонт	22	36,0 (27,3)
Сплавы металлов:		
сталь	49	38,7 (22,4)
КХС	39	48,7 (30,8)
сталь с напылением нитрид титана	61	57,3 (34,4)
серебряно-палладиевый сплав	35	21,1(14,3)

заболеваниями, вегетососудистой дистонией; 2 — женщины 40-60 лет, повторно или дополнительно протезирующиеся, особенно при дисфункции яичников в предклимактерическом и климактерическом периоде; 3 — люди, отмечающие проходящие изменения вкуса при пользовании металлическими зубными протезами, которые возникают по утрам и во время приема кислой и острой пищи; 4 — люди, ощущающие дискомфорт при контакте с металлами на производстве и в быту в виде отека мочек ушной раковины при ношении металлических серег, так называемые тяжесть или зуд под цепочками или кольцами, появление удушья при наличии металлической пыли).

Мы придерживаемся второй точки зрения и рекомендуем проводить профилактические накожные аллергологические пробы с компонентами зубопротезных материалов у пациентов группы риска, в которую включаем людей пожилого и старческого возраста с хроническими заболеваниями ЖКТ, печени, болезнями крови с частыми обострениями, эндокринной патологией и аллергическими заболеваниями и у повторно протезируемых пациентов — людей, имеющих синдром непереносимости зубных протезов в анамнезе [К.В.Темирова, Е.М.Тер-Погосян, А.К.Иорданишвили, 1986]. Выполнять такие пробы и осуществлять их оценку должны только врачи-аллергологи, имеющие соответствующий сертификат, подтверждающий их профессиональную компетентность.

Материалы зубных протезов, особенно соединения тяжелых металлов, могут обуславливать токсические поражения организма, механизм которых складывается из местного и резорбтивного действия. Местно возникают токсические стоматиты (табл. 23). Кроме того, в слюне больных токсическим стоматитом,

особенно при использовании протезов из нержавеющей стали, в 2-3 раза возрастает содержание микроэлементов: железа, серебра, никеля, свинца, хрома, олова, меди и др. При коррозии серебряно-палладиевых и золотых сплавов в слюне может увеличиваться содержание кадмия. Л.Д.Гожая (1988) установила прямую зависимость между качественным составом, количественным содержанием микроэлементов слюны и клиникой токсических реакций, а также показала, что спектрограмма слюны является тестом объективной и достоверной оценки электрохимических процессов в полости рта. Одновременно возможно увеличение содержания микроэлементов в желудочном соке, крови, моче и слизистой оболочке полости рта.

В диагностике токсических поражений, обусловленных металлическими включениями в полости рта, также помогает определение pH слюны, показатель которого сдвигается в кислую сторону, измерение разности потенциалов (микротоков), которая увеличивается. Возможны изменения в крови в виде увеличенной СОЭ, лейкоцитоза, эритропении, уменьшения количества гемоглобина.

Таблица 23

Клиника токсико-химического стоматита, возникшего под действием материала протеза (Л.Д.Гожая, 1988)

Клинический симптом	Металлические протезы	Пластмассовые протезы
Жжение	Чаще языка, реже губ, слизистых оболочек полости рта	Чаще под протезом, реже слизистых оболочек полости рта
Сухость (гипосаливация)	-, +	+, -
Гиперсаливация	+	-, +
Отек	+, -	+, -
Явления глоссалгии	+	-, +
Время появления клинических симптомов	Сразу после фиксации протезов	Сразу после наложения протезов
Нарушения неврологического статуса	+	+
Нарушение функций органов желудочно-кишечного тракта	Диспептические явления, дискинезия, обострения хронических заболеваний ЖКТ	+

Лечение токсических поражений сводится к удалению из полости рта причинных ортопедических конструкций, элиминирующей терапии и повторного протезирования индифферентными материалами.

В заключение отметим, что дифференциальная диагностика указанных заболеваний крайне сложна даже для врачей-стоматологов с большим профессиональным опытом и стажем работы, требует тщательного комплексного обследования с обязательным привлечением врачей-интернистов.

21. ПАРАФУНКЦИИ ЖЕВАТЕЛЬНЫХ И МИМИЧЕСКИХ МЫШЦ

Парафункцией называется повышенная нецелесообразная активность, напряжение или даже спазм жевательных и мимических мышц, а также мышц языка. P.Genon (1974), M.Kolonen, S.Smirila (1988) отмечают, что бруксизм чаще встречается у детей и подростков, чем у взрослых. Это согласуется с данными C.Grodzki (1973), который диагностировал эту патологию в юношеском возрасте в 21,4% случаев, в преклонном — в 6,3%.

Н.Ю.Сеферян (1998) в ходе эпидемиологического и клинического обследования выявила, что парафункция жевательных мышц чаще встречается у детей дошкольного возраста (17,0%), затем школьников (10,6%), реже у подростков (7,5%) и взрослых (8,8%). По данным Л.А.Скориковой (1992), парафункция диагностирована у 76,2% взрослых пациентов стоматологических поликлиник.

В Японии парафункции чаще выявлялись у мальчиков [M.Ozaki, G.Ozaki, 1990], в России — у девочек [О.Ю.Хорева, 1996, 2000]. Чаще встречаются парафункции жевательных мышц у людей, чья профессиональная деятельность протекает в экстремальных условиях, требующих чрезмерного нервно-эмоционального и физического напряжения. В патогенезе парафункций играет роль ослабление, а иногда нарушение контроля со стороны ЦНС за мышечными сокращениями и усилиями, которое развивают жевательные или мимические мышцы, а также мышцы языка.

Т.П.Тимофеева-Кольцова, Н.В.Шарагин, Г.В.Анисимова и О.Е.Егорченкова (2001) установили, что наиболее частыми причинами бруксизма являются психосоматические факторы и стрессовые ситуации. Кроме того, ими отмечена и роль наследственности в возникновении бруксизма.

Электроэнцефалографические исследования у больных с парафункциями жевательных, мимических и мышц языка, возникших в результате стресса, травмы, инфекции, показывают заинтересованность медиобазальных структур головного мозга в сочетании с нарушениями корково-подкорковых взаимоотношений [Н.Ю.Сеферян, 1998].

Нами в 1996-1998 гг. проведено клинико-физиологическое обследование жевательного аппарата у 406 офицеров нелетных специальностей (25-45 лет) и 709 летчиков ВВС (25-45 лет) и 120 летчиков гражданской авиации (25-45 лет) с использованием электромиомониторинга, гнатодинамометрии и мионометрии. Установлено, что профессия летчика, связанная с сильными психоэмоциональными и физическими нагрузками, обуславливает частое распространение среди летного состава дисфункций височно-нижнечелюстного сустава (ВНЧС) и парафункций жевательных мышц (бруксизм), протекающих в безболевогой форме, но приводящих к патологической стираемости твердых тканей зубов или усугублению патологии пародонта. Если распространенность заболеваний ВНЧС у военнослужащих нелетных специальностей составляла 6,2%, а распространенность парафункций жевательных мышц, 2,2%, то у летного состава распро-

страненность этой патологии колебалась в зависимости от категории летного состава, соответственно от 15,8 до 26,6% и от 12,3 до 20,5%. Наибольшая распространенность этих заболеваний была у летчиков истребительной и вертолетной авиации.

При экспериментальном исследовании были изучены состояние жевательных мышц в норме, а также динамика, характер и глубина возникающих в них структурных изменений при хроническом воздействии на организм экспериментального животного (крысы) гипергравитации и вибрации.

Анализ результатов микроскопического и гистохимического исследований выявил выраженное нарушение кровоснабжения и гипоксию за счет венозного застоя. Четко определялось повышение сосудистой проницаемости, что свидетельствовало о понижении компенсаторных возможностей механизмов транскапиллярного обмена и их нарушении. В жевательных мышцах отмечены очаги лейкоцитарной инфильтрации, что указывало на наличие в тканях очагов асептического воспаления, а также исчезновение их поперечно-полосатой исчерченности. В двигательных нервных окончаниях выявлено утолщение терминальных отделов, а в ряде случаев — деструкция двигательных бляшек.

Результаты гистохимического исследования показали, что длительное воздействие гипервесомости и вибрации приводит к изменению количественных характеристик интенсивности свечения адренэргических нервных волокон и активности специфической и неспецифической ацетилхолинэстеразы в тканях жевательных мышц.

Отмечено, что в жевательных мышцах увеличение активности холинэстеразы (особенно специфической) было выражено в большей степени, по сравнению с повышением интенсивности свечения норадреналина в нервных волокнах. Видимо, этим можно объяснить частое распространение среди летчиков истребителей и вертолетной авиации бруксизма. Повышенная утомляемость жевательных мышц у летного состава, вероятно, обусловлена преобладанием (по сравнению с адренэргическим) холинэргических структур в их иннервации.

Обычно страдающие этой патологией не подозревают о наличии у них парафункций. Только страдающие ночным скрежетанием зубов знают о своей вредной привычке. Чаще о ней они узнают от окружающих.

Симптоматика парафункций жевательных мышц разнообразна. Больные обычно обращаются за медицинской помощью при наличии у них болевого синдрома, когда появляются ноющие боли в области жевательных мышц, а иногда в области мышц шеи, спины, ВНЧС и зубов. При ночном бруксизме эти субъективные неприятные ощущения усиливаются по утрам.

С учетом ведущего симптома, динамики и тяжести заболевания Е.И.Гаврилов и В.Д.Пантелеев (1987) выделили следующие *клинические формы парафункций жевательных мышц*:

1. Сжатие зубов, характеризуемое нарушением состояния относительного покоя нижней челюсти вследствие тонического сокращения поднимающих ее мышц. Бессознательное сжатие зубов происходит при их смыкании в центральной окклюзии или попеременно то справа, то слева на бо-

ковых зубах. Сила сжатия зубов зависит от величины психической нагрузки или стрессовой ситуации и других внешних раздражителей. Часто сокращение собственно жевательных мышц сопровождается образованием в них уплотнений («желваков»), которые пациенты могут обнаруживать у себя сами при просмотре телепередач, бритье лица, во время совещаний и т.п.

2. Беспищевое жевание характеризуется размазывающими боковыми движениями нижней челюсти с очень малой амплитудой. Зубы при этом, как правило, сомкнуты. Обычно эта привычка свойственна людям пожилого возраста и может быть связана с неудовлетворительной фиксацией съемных зубных протезов. Путем сжатия зубных рядов они стараются фиксировать съемный протез к тканям протезного ложа. Вначале беспищевое жевание обнаруживается только по вечерам во время отдыха, а затем вредная привычка прогрессирует и наблюдается и в дневное время.
3. Скрежетание зубами характеризуется боковыми движениями нижней челюсти при сжатых зубных рядах, что сопровождается типичным звуком. Чаще скрежетание зубов возникает ночью, поэтому об этой вредной привычке обычно узнают от окружающих, но иногда замечают ее и сами, неожиданно просыпаясь. У всех пациентов с бруксизмом (скрежетание зубов) отмечается нарушение ночного сна: беспокойный, недостаточно продолжительный. Именно этот вид парафункций у военнослужащих летного состава наиболее распространен.

Результаты обследований больных бруксизмом и клинические наблюдения позволили Л.М.Демнеру и А.П.Залигану (1986) выделить следующие формы бруксизма:

- 1) нагальная, или компенсированная, форма, для которой характерны функциональные нарушения в виде скрежета зубами или сжатия без морфологических изменений и осложнений. Как правило, больные жалоб не предъявляют;
- 2) острая форма, при которой отмечается внезапное сжатие зубов, сопровождающееся болью. Такие пациенты обращаются к врачу, связывая начало заболевания с определенными причинами;
- 3) хроническая форма, которая характеризуется длительным течением, повышенной нервной возбудимостью и осложнениями (заболевания пародонта, патологическая стертость зубов, снижение межжюкклюзионной высоты, поражение ВНЧС и др.), что заставляет больных обращаться к врачу,

Чаще отмечается сочетание указанных клинических форм парафункций жевательных мышц с преобладанием какой-либо одной из них. При этом они могут сочетаться с постукиванием зубами [Е.И.Гаврилов, В.Д.Пантелеев, 1987].

Н.Ю.Сефeryан (1998) разработана и предложена расширенная клиническая классификация заболеваний при нарушении нейромышечного комплекса зубочелюстно-лицевой области.

В предлагаемой этим автором рабочей классификации парафункции подразделяются на шесть групп:

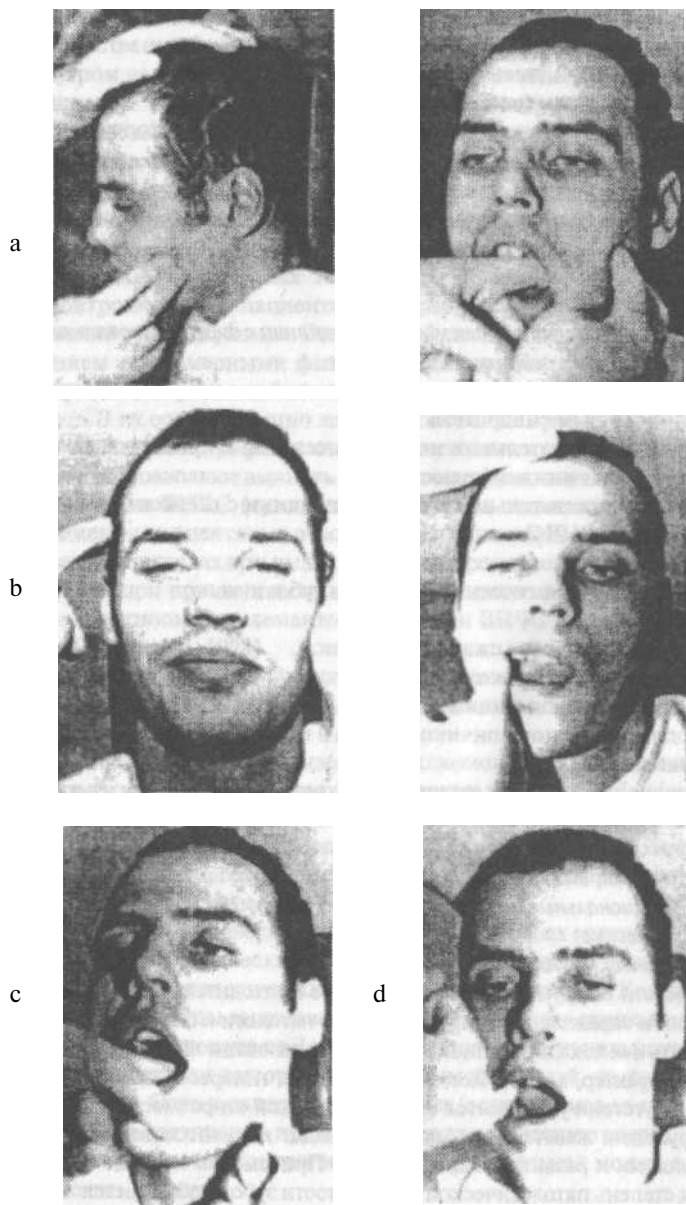


Рис. 48. Методика пальпации собственно жевательных (а), височных (б), крыловидных медиальной (с) и латеральной (d) мышц

I. Парафункция жевательных мышц, поднимающих нижнюю челюсть (m. masseter, m. temporalis, m. pterygoideus medialis).

1. Бруксизм (ночной, дневной, сочетанный).
2. Гипертрофия мышц (односторонняя, двусторонняя).
3. Гипертонус латеральной крыловидной мышцы (односторонний, двусторонний).
4. Утомляемость мышц.

II. Парафункция жевательных мышц, опускающих нижнюю челюсть (m. digastricus, m. geniohyoideus, mylohyoideus).

1. Гиперкинез этих мышц.
2. Атония указанных мышц.

III. Парафункция жевательных мышц в сочетании с дисфункциональным состоянием височно-нижнечелюстных суставов.

1. Парафункция жевательных мышц в сочетании с нейромускулярным дисфункциональным синдромом ВНЧС.
2. Парафункция жевательных мышц в сочетании с привычными вывихами и подвывихами нижней челюсти.
3. Парафункция жевательных мышц в сочетании с вывихами внутрисуставного мениска ВНЧС.

IV. Парафункция мимических мышц.

1. Беспорядочные хаотические движения губ и щек.
2. Мнимое жевание.
3. Резкое периодическое сжатие губ и щек.

V. Парафункция мышц языка.

1. Беспорядочные движения языка.
2. Периодический упор кончиком языка в щеку.
3. Сосание языка.

VI. Сочетание парафункций жевательных, мимических и мышц языка.

За рубежом используют следующие классификации парафункций:

1. *Парафункции, связанные с действием жевательных мышц.*
2. *Парафункции, вызываемые действием губ, языка, щек.*
3. *Гипофункциональные парафункции (Бренстедт, 1962), либо*
 - а) *статические;*
 - б) *динамические (Ахт, 1962).*

В зависимости от группы зубов, на которые приходится наибольшая нагрузка при их сжатии и скрежетании, определяется их патологическая стираемость, которая может быть как локализованной, так и генерализованной и чаще носит компенсированный характер, хотя может сопровождаться гиперестезией твердых тканей зубов. При отсутствии у пациентов физиологической стираемости твердых тканей зубов парафункции жевательных мышц приводят к возникновению травматической артикуляции и развитию пародонтитов. Причем при ночных парафункциях наибольшая степень патологической подвижности зубов наблюдается по утрам.

Парафункции сопровождаются болями или чувством неловкости в жевательных мышцах, ВНЧС. При пальпации жевательных мышц (рис. 48) могут опре-

делиться болевые точки, причем чаще с одной стороны. Они могут локализоваться в собственно жевательных мышцах, в латеральных крыловидных мышцах (за бугром верхней челюсти), реже в височных или медиальных крыловидных мышцах. У большинства пациентов диагностируются гипертрофия собственно жевательных мышц, дисфункция ВНЧС, реже — лицевые боли.

Электромиографическое обследование выявляет повышенную биоэлектрическую активность жевательных мышц в положении покоя, что свидетельствует о постоянном их напряжении [А.В.Цимбалистов и соавт., 1994; А.К.Иорданишвили, 1998].

Парафункции жевательных мышц проявляются в виде произвольных и слабоконтролируемых пациентами сокращений мимической мускулатуры, прикусываний губ, щек, языка. Они чаще обусловлены нервно-эмоциональным напряжением и чрезмерными физическими нагрузками, реже — наследственным предрасположением либо неправильной речевой артикуляцией и другими причинами. В их основе обычно лежат психогенные причины.

Клинические, томографические и рентгенокинематографические исследования больных позволяют выявить влияние парафункции на изменение соотношения элементов ВНЧС (сужение в дистальном отделе суставной щели, атипизм положения мышцелковых отростков при односторонней патологии ВНЧС, блокирование в суставах при вывихе мениска, чрезмерные экскурсии мышцелковых отростков при привычных подвывихах и вывихах нижней челюсти) и нормализацию соотношения элементов и функции ВНЧС после комплексного лечения [Н.Ю.Сеферян, 1998].

При лечении парафункций мышц основное внимание должно быть направлено на устранение нецелесообразных нейромышечных привычек жевательного аппарата.

Вначале необходимо нормализовать окклюзионные взаимоотношения между зубными дугами, устранить преждевременные контакты зубов (супраконтакты) и произвести выравнивание окклюзионной кривой путем избирательного шлифования естественных зубов [Е.Н.Жулев, 1971, 1976]. Это также благоприятно влияет на состояние пародонта и устраняет возможную его перегрузку, особенно при бруксизме.

Затем необходимо провести релаксацию жевательных мышц для погашения закрепившихся патологических рефлексов. В основе этого лежит использование специальных ортопедических аппаратов — капп [Н.В.Калинина, 1975]. Конструирование каппы выполняют исходя из основного принципа лечения — повышением высоты прикуса на 3 мм выше уровня функционального покоя с последующим снижением высоты прикуса до необходимой, то есть той высоты прикуса, которая была у пациента до лечения (если не имел место сниженный прикус). Именно завышение прикуса вызывает релаксацию мышц. Предел повышения прикуса можно контролировать тем, что больной может, хотя и с трудом, проглотить слюну.

Съемные назубные каппы изготавливают из пластмассы Синма или ее сочетания с базисной пластмассой. На вестибулярной поверхности каппы всегда

моделируют контуры зубов, так как она фиксируется на зубах. Оклюзионная поверхность каппы должна быть гладкой и не иметь отпечатков антагонистов (хотя должна контактировать с ними) для обеспечения свободы движения нижней челюсти. Если дефектов зубных рядов нет, то каппу изготавливают на нижнюю челюсть; если дефекты зубных рядов на обеих челюстях, то аппараты изготавливают на обе или только на нижнюю челюсть.

Лечение с помощью таких капп должно согласовываться с конкретными условиями профессиональной деятельности больного. После окончания лечения каппу можно с профилактической целью использовать во время сна или начинать ею пользоваться при рецидивировании и первых симптомах парафункции.

Медикаментозная терапия бруксизма (транквилизаторы, седативные препараты, миорелаксанты) не всегда осуществима из-за условий профессиональной деятельности пациентов, и ее согласовывают с врачом-интернистом.

При болях в жевательных мышцах хороший лечебный эффект дает применение мидокалма или скутамила С [А.С.Иванов, 1984; А.К.Иорданишвили, 1998], а также спазмолитика скелетной мускулатуры Сирдалуда, который также обладает выраженным обезболивающим действием. Сирдалуд обычно назначают по 2-4 мг 3 раза в день. При необходимости можно дополнительно назначить 2-4 мг препарата на ночь. Среди побочных действий этого препарата нами отмечены сухость во рту, головокружение и сонливость.

При лечении парафункций мышц многие специалисты [Н.В.Калинина, 1975] придают особое значение самоконтролю и самовнушению, помогающим осознать вредную привычку и заставить себя отказаться от нее. В некоторых случаях эффективен массаж жевательных мышц [Л.М.Демнер, Л.А.Елизарова, 1980; Л.М.Демнер, А.П.Залиган, 1986], а также физиотерапевтические процедуры. Для достижения наибольшего релаксирующего эффекта Н.В.Калининой (1975) разработан специальный комплекс упражнений, который показан также при наличии патологических симптомов жевательного аппарата (ограничение подвижности нижней челюсти, шелканье и крепитация в ВНЧС и др.). Для успешной миотерапии больной должен быть спокойным и сосредоточенным на выполнении лечебных упражнений. Движения при выполнении упражнений должны быть медленными, плавными. Их следует выполнять 4 раза в день по 3-5 мин в течение 2-4 недель. Интервалы между сеансами лечебных упражнений не должны превышать 2 ч.

Приводим последовательность упражнений, разработанную Н.В.Калининой (1975).

1. Изотонические сокращения мышц:

1. Голову удерживать в отвесном положении.
2. Широко, но не чрезмерно открыть рот, удерживать такое положение в течение 30 с.
3. Покой.
4. Сместить нижнюю челюсть вправо (зубы не должны контактировать), удерживать ее в этом положении 3-4 с.
5. Покой.

6. Сместить нижнюю челюсть влево (зубы не должны контактировать) удерживать ее в этом положении 3-4 с.
7. Покой.
8. Сдвинуть нижнюю челюсть назад (зубы не должны контактировать) удерживать ее в этом положении 3-4 с.

II. Изометрические сокращения мышц:

1. Открыть рот на 2-1,5 см.
2. Захватить подбородок большим и указательным пальцами.
3. Удерживать нижнюю челюсть в этом положении, пытаясь одновременно закрыть рот (5 с).
4. Удерживая нижнюю челюсть при закрытом рте, сделать попытку открыть рот (5 с).
5. Удерживая челюсть, сделать попытку сдвинуть челюсть вправо (5 с), а затем влево (5 с).

* * *

Описаны также способы лечения парафункции мышц жевательного аппарата с помощью других методов психотерапии, например гипноза, а также с использованием безусловного рефлекса дыхания [Н.Попов, 1971], когда ноздри больного заклеиваются на ночь липким пластырем. Однако при этом дыхание человека осуществляется через рот, что нефизиологично.

Нами экспериментально установлено, что использование с протективной целью антигипоксантов и актопротекторов (амтизол, бемитил, этомерзол, их комбинации) опосредованно способствовало уменьшению симпатикотонии при экстремальных воздействиях. Этомерзол и комбинация этомерзола и амтизола в большей степени устраняли дискоординацию во влиянии симпатического и парасимпатического отделов вегетативной нервной системы и положительно влияли на исследованные цитохимические показатели в нервных волокнах жевательных мышц, в большей степени приближая соотношение интенсивности свечения адренэргических нервных волокон и активности холинэстеразы к исходным показателям.

Подчеркнем, что исследованные препараты проявляли в эксперименте комплексность и многосторонность действия на типовые патохимические и иммунологические процессы, а также на энтропию лейкоцитарной формулы крови.

Принимая во внимание тенденцию в мировой фармакотерапии к созданию многокомпонентных лекарственных средств, следует признать перспективной разработку комбинаций антигипоксантов и актопротекторов с целью их лечебного применения, в том числе в группе людей с хроническим гравитационным и вибрационным стрессом, а также у людей с парафункциями жевательных мышц.

Выбор метода лечения указанной патологии должен быть индивидуальным для каждого больного и согласовываться с его общим состоянием и рекомендациями врачей-интернистов.

22. ЗАБОЛЕВАНИЯ ВИСОЧНО-НИЖНЕЧЕЛЮСТНОГО СУСТАВА

В стоматологические поликлиники и кабинеты нередко обращаются больные с заболеваниями височно-нижнечелюстного сустава (ВНЧС). При этом они предъявляют целый ряд жалоб, многие из которых связаны с морфологическими и функциональными изменениями в жевательном аппарате и входят в компетенцию стоматолога-ортопеда. По мнению Б.К.Костур, В.А.Миняевой и О.В.Мининой (1981), Т.А.Сергеевой (1997) применение рациональных ортопедических и функциональных мероприятий играет большую роль в комплексном лечении этой категории больных, а порой является единственным методом, позволяющим оказать таким больным действенную помощь.

Термин «*артрит*» введен Гиппократом. Много позже, по предложению Вирхова, заболевания суставов, протекающие с заметными изменениями формы всего сустава, стали обозначать как *arthritis deformans*. В 1913 г. по предложению Мюллера на Международном конгрессе в Лондоне были четко разграничены и отделены друг от друга воспалительные артриты и дегенеративные артрозы.

Для практического врача удобна в применении классификация заболеваний ВНЧС А.С.Иванова (1984), который выделяет две основные группы: 1-я — внесуставные заболевания мягких тканей ВНЧС и 2-я — заболевания ВНЧС: артриты и артрозы (табл. 24).

Таблица 24

Классификация А.С.Иванова клинических форм воспалительных и дегенеративно-дистрофических заболеваний височно-нижнечелюстного сустава

Клиническая форма	Причинно-следственная связь	Характер заболевания	Распространенность процесса	Клиническое течение
Артриты	1. Самостоятельные нозологические формы 2. Связанные с другими заболеваниями 3. Травматические	Острый Хронический Обострение хронического	Ограниченная Распространенная	Неосложненный Осложненный: синовитом, евстахиитом, отитом, невралгией тройничного нерва, невритом ушновисочного нерва, повреждением суставного диска, вывихами и подвывихами нижней челюсти, анкилозами
Артроз	Первичный Вторичный	Хронический Обострение хронического	Ограниченная Распространенная	Неосложненный Осложненный: синовитом, невралгией тройничного нерва, повреждением суставного диска, вывихами, подвывихами нижней челюсти

В группу внесуставных заболеваний включают: привычные вывихи в ВНЧС; дестензионные подвывихи, встречающиеся в юношеском возрасте [Н.Н.Каспарова, А.А.Колесов, Ю.И.Воробьев, 1981], синдром болевой дисфункции ВНЧС. В эту же группу заболеваний относят бруксизм (феномен Кароли), синдром Костена, шилоподъязычный синдром Эгле, вызванный нарушением в шилоподъязычной связке или увеличением длины шиловидного отростка, сопровождающийся дисфункцией, оталгией, цефалгией, болями в ВНЧС и лицевыми болями [А.С.Иванов, 1984].

В клинику ортопедической стоматологии чаще обращаются больные по поводу дисфункции или артроза ВНЧС.

Дисфункции

Исследованиями Б.К.Костур и соавт. (1981), П.М.Егорова и И.С.Карапетьяна (1982), Ю.А.Петросова (1985), П.Г.Сысолятина и соавт., В.А.Миняевой (1989), Т.А.Сергеевой (1997), А.Я.Вязьмина (1999) и других установлено, что в 70-89% случаев болевой синдром в области ВНЧС не связан с воспалительными процессами, а является обычным функциональным нарушением — дисфункцией и обусловлен изменениями в мягкотканых элементах: диске, задисковой зоне, капсулярно-связочном аппарате, латеральных крыловидных мышцах и т.п.

По данным В.А.Хватовой (1993), от 27 до 76% больных, обращающихся к стоматологам, имеют жалобы на нарушения функции ВНЧС. Н.А.Рабухина и соавт. (1995) отмечают, что среди детей и подростков нарушение функции ВНЧС имеют от 14 до 20% обследованных.

В основе синдрома дисфункции ВНЧС лежит различная патология окклюзии. Последняя приводит к нарушению координированной работы жевательных мышц и синхронной функции ВНЧС, что обуславливает изменение движения нижней челюсти во всех направлениях. При этом закрепляется неправильное вынужденное центральное соотношение челюстей. Кроме того, инициирующими факторами могут быть различные изменения со стороны деятельности ЦНС (нервно-эмоциональное, физическое напряжение), парафункции жевательных мышц, травмы органов и тканей жевательного аппарата, нерациональное или некачественное ортопедическое лечение, травматическая окклюзия из-за заболеваний пародонта или патологической стираемости твердых тканей зубов.

Дисфункция ВНЧС может быть также проявлением функциональных нарушений организма, обусловленных заболеваниями внутренних органов [В.САгапов и соавт., 1999; J.M.Liederman, 1994], и сочетается с вовлечением в патологический процесс скелетной мускулатуры головы, шеи [R.Leslie et al., 1998].

Взгляд на возникновение синдрома дисфункции ВНЧС охватывает практически все стороны жизни человека, где любой из неблагоприятных факторов может стать причиной болезни. У отдельных пациентов симптомы могут спонтанно появляться на фоне полного здоровья и также неожиданно исчезать, имея

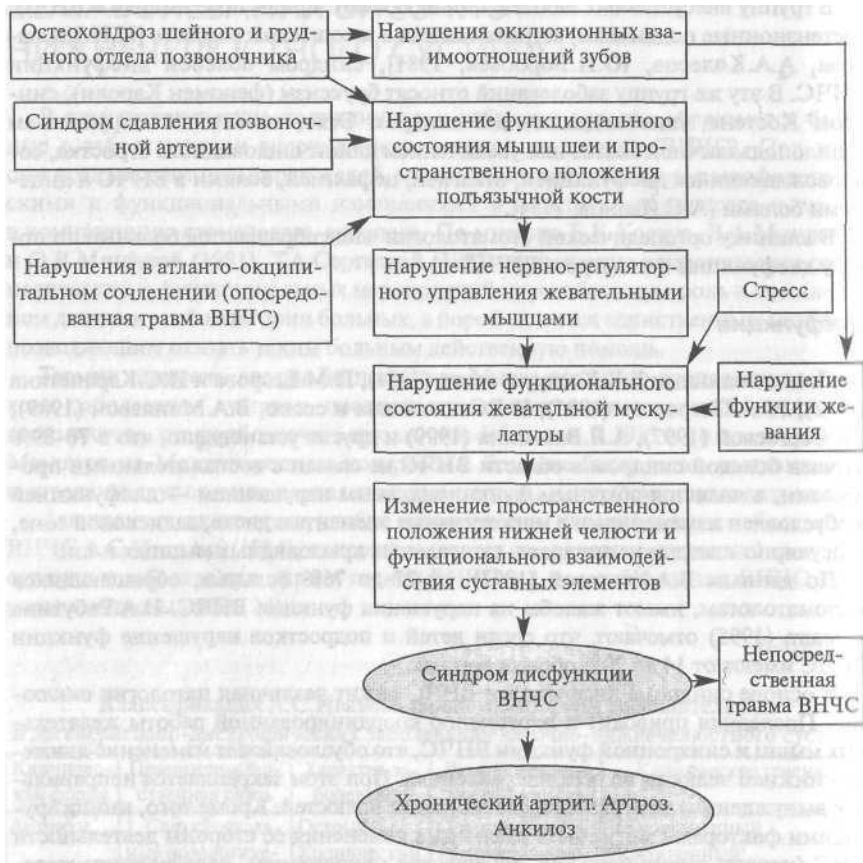


Рис. 49. Схема формирования синдрома дисфункции ВНЧС (по А.Я.Вязьмину)

при этом характерную особенность возникать вновь. Предлагаемые на сегодняшний день методы лечения часто не учитывают многофакторности заболевания, поэтому оно не всегда эффективно [А.Я.Вязьмин, 1998].

Обычно патология зубных рядов и т.п. приводит к изменению тонуса (гипертонус, спазм) жевательных мышц, асинхронному и дискоординированному их сокращению, нарушению кинематики нижней челюсти, что и обуславливает хроническую микротравму элементов ВНЧС. Образуется порочный круг.

На рис. 49 представлена схема формирования синдрома дисфункции ВНЧС, предложенная А.Я.Вязьминым (1998).

Отметим, что для прямого прикуса характерна плоская форма суставного бугорка, для ортогнатического — средневыпуклая, а для глубокого — крутая [Б.Н.Бынин, 1945]. Высота суставного бугорка имеет значение в клинике привычных вывихов. По данным Н.М.Михельсона (1943), у женщин привычные вывихи ВНЧС встречаются в 3,8 раза чаще, чем у мужчин. Кроме того, знание индивидуальных анатомических особенностей строения ВНЧС важно для понимания этиопатогенеза заболеваний ВНЧС, так как при оптимальном анатомическом варианте ВНЧС наиболее толерантен к данной патологии.

Больные с дисфункцией ВНЧС обычно жалуются на боль, ограничение движения нижней челюсти, звуковые явления в суставе (хруст, щелканье, хлопающий звук), чувство дискомфорта в области ВНЧС и боковых поверхностей лица, быструю утомляемость жевательной мускулатуры при разговоре или во время еды.

При объективном обследовании (рис. 50-53) обычно диагностируют асимметрию лица (за счет гипертрофии собственно жевательной мышцы из-за одностороннего жевания), признаки травматической окклюзии, смещение эстетического центра челюстей на 1-2 мм и более, аномалии или вторичные деформации жевательного аппарата, шумовые явления в ВНЧС, изменение амплитуды движений нижней челюсти, девиацию нижней челюсти, болезненность при пальпации ВНЧС и жевательных мышц, иногда вывихи, подвывихи, вывихи ме-

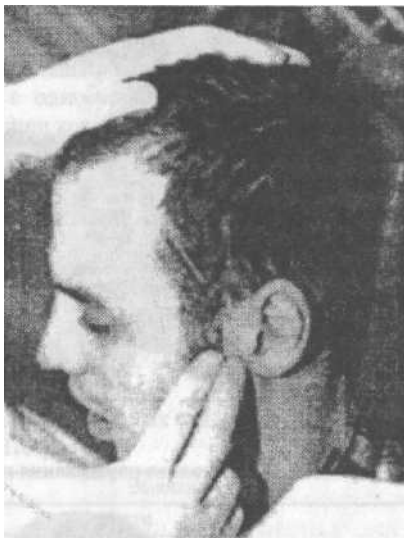

Рис. 50. Методика пальпации височно-нижнечелюстного сустава

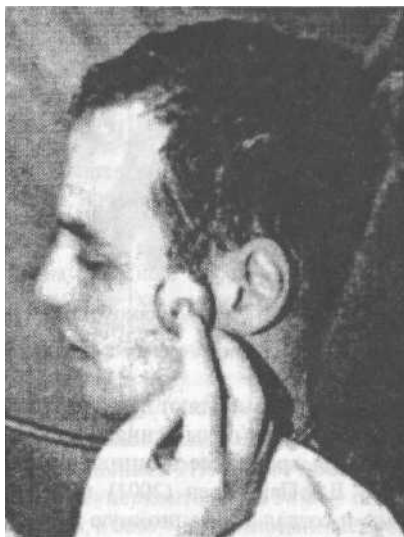

Рис. 51. Методика аускультации височно-нижнечелюстного сустава

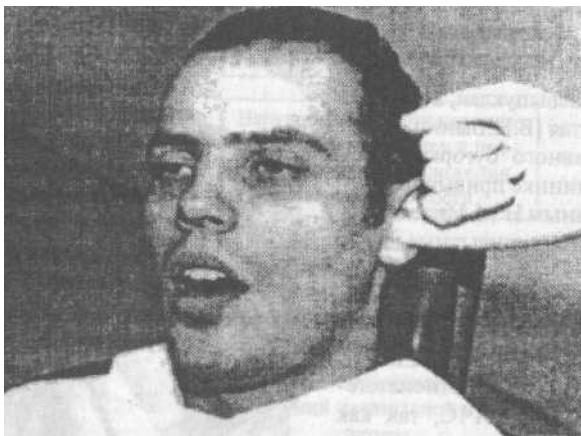

Рис. 52. Методика определения подвижности суставной головки

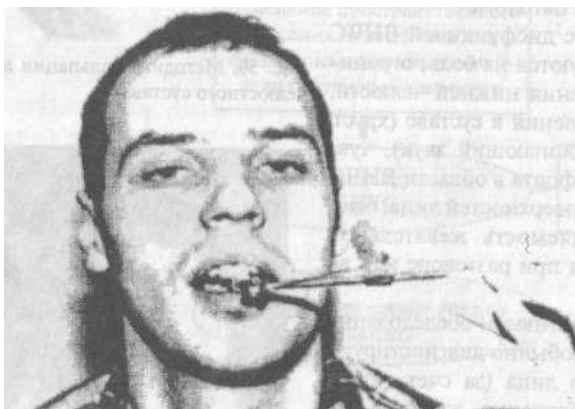

Рис. 53. Методика гнатодинамометрии с помощью механического гнатодинамометра «Визир-М»

ниска. Нередко выявляют парафункции жевательных мышц, а также изменения со стороны ЦНС (повышенная возбудимость, эмоциональная лабильность).

Проводя сравнение клиники дисфункций и рентгенологической картины ВНЧС, ВД.Пантелеев (2001) выделил четыре клинико-рентгенологические формы и создал анимационную компьютерную модель артикуляционных дисфункций ВНЧС:

1. Артикуляционные дисфункции с односторонним дистальным смещением головки ВНЧС.

2. Артикуляционные дисфункции с двусторонним дистальным смещением головок ВНЧС. Эти формы могут сопровождаться вправляемым или — реже — невправляемым передним подвывихом мениска.
3. Артикуляционные дисфункции с односторонним/двусторонним передним смещением головок ВНЧС, при котором может наблюдаться задний вправляемый или невправляемый подвывих мениска.
4. Артикуляционные дисфункции с односторонним или двусторонним смещением головок ВНЧС вниз. При односторонних формах мезиального или дистального смещения головок ВНЧС имеет место в той или иной степени выраженности вращение головки противоположного сустава вокруг вертикальной оси, что часто значительно усугубляет клиническую картину артикуляционных дисфункций.

Таблица 25

**Рентгенологические данные дисфункциональных синдромов ВНЧС
по Ю.Л.Петросову**

Нейромускулярный дисфункциональный синдром	Окклюзионно-артикуляционный дисфункциональный синдром	Вывихи в суставах		
		челюсти		мениска
		привычный вывих	привычный подвывих	
В положении центральной окклюзии (ЦО) мышелки занимают срединное положение в ямках. Суставные щели равномерной ширины. При максимально открытом рте мышелки доходят до вершины суставных бугорков, контуры костной структуры сочленовых поверхностей ровные, гладкие	В положении ЦО суставные щели могут быть изменены. При снижающемся прикусе верхняя суставная щель сужена. При дистальном сдвиге нижней челюсти сужен дистально-верхний отдел суставной щели. При латеральных сдвигах — асимметричное положение головок. При максимально открытом рте мышелки находятся на вершинах суставных бугорков, костная структура не изменена	В положении ЦО мышелок занимает срединное положение в ямке. При максимально открытом рте мышелок находится впереди суставного бугорка, не имея контакта с его передним скатом. Контуры костной структуры не изменены	Все так же, как и при вывихе. Отличие лишь в том, что мышелок при максимально открытом рте располагается впереди суставного бугорка, касаясь его переднего ската	Мышелки в положении ЦО и при максимально открытом рте находятся в суставных ямках. Возможно ограничение экскурсии головок в момент вывиха мениска. Костная структура сочленовых поверхностей не изменена. Вывихнутый мениск можно обнаружить лишь при двухконтрастной артрографии

По данным Т.А.Сергеевой (1997), у таких больных в 91% имеют место дефекты в боковых участках зубных рядов, в 53% — суперконтакты, в 58% — поражение коронковых частей моляров и премоляров, в 60% — неполноценные зубные протезы, в 81,6% — снижение высоты прикуса.

Ю.А.Петросов (1985) выделяет нейромускулярный и окклюзионно-артикуляционный дисфункциональные синдромы ВНЧС.

Нейромускулярный дисфункциональный синдром ВНЧС возникает на фоне нарушений нейромышечного комплекса и обычно обуславливается различными причинами либо инициирующими факторами: психогенный фактор (стрессы, истерические кризы, гримасы), факторы механической перегрузки мышц, связанные с длительным односторонним типом жевания, профессией, пара-функциями жевательных мышц и др.

Окклюзионно-артикуляционный синдром возникает при снижающемся прикусе, в результате отсутствия дистальной опоры прикуса, патологической стираемости зубов, патологии прикуса, неправильного протезирования, деформации окклюзионной поверхности зубных рядов и др.

Нарушения функции нейромышечного комплекса очень редко развиваются изолированно и чаще сочетаются с нарушениями окклюзии. Рентгенологические данные дисфункциональных синдромов по Ю.А.Петросову (1985) представлены в табл. 25.

Для диагностики дисфункции ВНЧС и других его заболеваний также необходимо применять диагностические модели, окклюдодиаграммы, рентгенологическое обследование и гнатодинамометрию, а также функциональные пробы по Ю.А.Петросову (1985), лечебно-диагностические ортопедические аппараты (каппы, фрагменты капп, реставрированные прежние протезы, блоки и др.).

Из методов рентгенологического обследования используют рентгенографию (прямая, боковая, аксиальная проекции), специальные укладки по Подерсу в модификации Парма и по Шюллеру; томографию или ортопантомографию (с сомкнутыми зубными рядами и при широко открытом рте); реже — пневмоартротомографию (введение в полость сустава медицинского кислорода, перед его введением предварительно удаляют выпот, если он есть); компьютерную томографию или магниторезонансную томографию.

На рентгенограммах обычно обнаруживают следующие патологические признаки: микрокисты в области суставной головки, участка разрежения, узур на суставных поверхностях, зоны паростоза и уплощения суставной головки [А.В.Цимбалистов и соавт., 1994].

Гнатодинамометрия, предусматривающая регистрацию усилий сжатия антагонизирующих пар зубов передней группы до появления боли в области ВНЧС, позволяет в подавляющем большинстве случаев выявить болевую дисфункцию ВНЧС и дифференцировать ее от проявлений остеохондроза шейного отдела позвоночника. Установлено, что при развитии дисфункции усилие сжатия в два раза уменьшается по сравнению с нормой и обычно составляет около 50 Н [Т.А.Сергеева, 1997].

При необходимости, особенно в сложных клинических случаях, следует получить консультацию врачей-интернистов и провести более глубокое комплексное обследование больного.

Лечение больных дисфункциями ВНЧС не всегда бывает эффективным. Т.А.Сергеева (1997) отмечает, что при наличии одного патологического рентгенологического признака в области ВНЧС консервативное лечение может быть успешным в 100% случаев, при наличии двух признаков — в 52,4%, трех — в 36,3%, четырех и пяти признаков — в 22,2-21,4% наблюдений.

Проводимое лечение обычно комплексное и включает режим поведения больного, направленный на ограничение нагрузки на ВНЧС, профилактику подвывихов и вывихов, окклюзионную реабилитацию, рациональное зубное протезирование, обеспечивающее нормализацию взаимоотношений элементов ВНЧС, высоты прикуса и эстетического центра челюстей, а также миогимнастику для жевательных мышц, при необходимости — медикаментозное и физиотерапевтическое лечение.

Больному следует рекомендовать уменьшить время разговоров, придерживать нижнюю челюсть при разговоре, смехе, жевании, на время сна надевать подбородочно-теменную повязку (при отсутствии бруксизма), придерживаясь двухстороннего жевания, исключить откусывание пищи (профилактика перерастяжения связок), вводить пищу в рот небольшими кусочками непосредственно на боковые зубы, использовать десертную ложку вместо столовой, исключить твердые продукты, а также чрезмерно мягкую и вязкую пищу, так как прием последней также существенно увеличивает амплитуду движения нижней челюсти [Б.К.Костур и соавт., 1981].

Подбородочно-теменную повязку пациент может изготовить из капронового чулка или из сетчато-трубчатого бинта. Последняя накладывается через свод черепа и подбородок с предварительным укладыванием под подбородок ватно-марлевой подушечки, которая должна выступать спереди и позади края сетчато-трубчатого бинта на 5-10 мм. Наружные ушные раковины освобождают от этого бинта путем создания прорезей в их проекции. В зависимости от назначения (давящая или поддерживающая) можно одновременно использовать до четырех сетчато-трубчатых бинтов, последовательно наложенных один на другой [В.А.Мальшев, А.К.Иорданишвили, 1994].

Для профилактики возникновения подвывихов и вывихов можно использовать аппараты механического действия (Ю.А.Петросова, А.С.Иванова, внеротовой аппарат В.А.Миняевой), а также ортопедические аппараты и шины, ограничивающие открывание рта за счет их давления на слизистую оболочку в области венечного отростка нижней челюсти (рис. 54).

Миогимнастика по И.С.Рубинову (1970) заключается в выполнении дозированных упражнений открывания и закрывания рта без выдвигания нижней челюсти в течение 3-5 мин 3-5 раз в сутки.

Миогимнастика по В.А.Миняевой (1978) отличается от вышеописанной тем, что предусматривает дозированное давление ладонью на подбородок не только в направлении снизу вверх и спереди назад, но и в сторону, противоположную смещению челюсти в момент открывания рта. Эти упражнения автор рекомендует выполнять в 3-4 приема в течение дня.

Такие упражнения способствуют устранению звуковых явлений в суставе обычно в течение 3-6 недель.

Т.А.Сергеева (1997) отмечает, что у молодых людей при отсутствии у них дефектов и деформаций зубных рядов лечебный комплекс может быть ограничен функциональной терапией, которую больной выполняет самостоятельно.

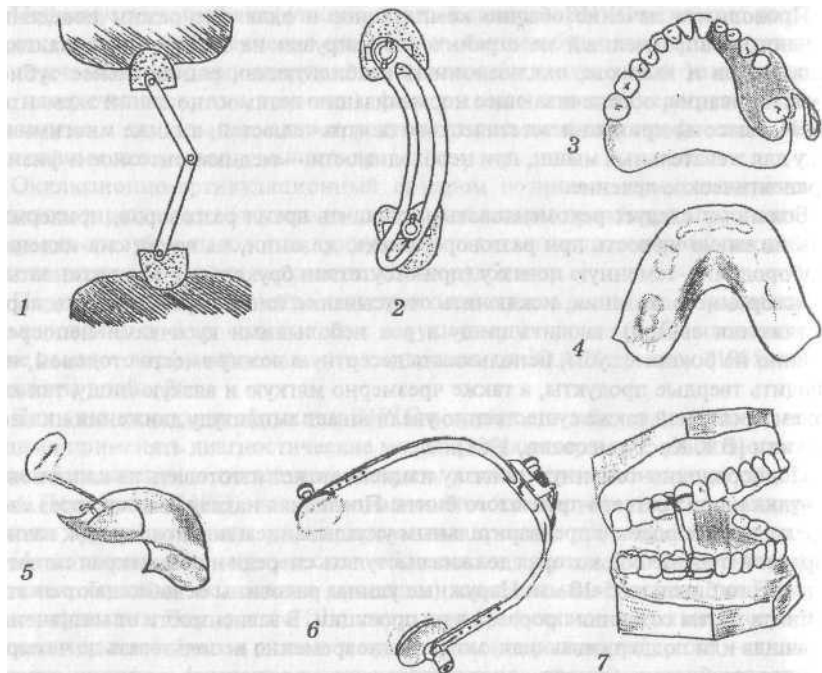


Рис. 54. Устройства для лечения привычных вывихов и подвывихов нижней челюсти: 1 - шарнирное по Иванову; 2 — скользящего типа по Иванову; 3 — аппарат Шредера; 4 — аппарат Померанцевой-Урбанской; 5 — аппарат Ядровой; 6 — внеротовой аппарат Миняевой; 7 — лигатурная повязка-ограничитель по Егорову-Синицину

Часто перед рациональным протезированием приходится применять лечебно-диагностические ортопедические аппараты (каппы, блоки, реставрированные прежние протезы и др.), которые позволяют прогнозировать перспективы адаптации и течение заболевания ВНЧС после повторного протезирования.

Артрозы

Артрозы височно-нижнечелюстного сустава (ВНЧС) относятся к числу довольно распространенных заболеваний, весьма упорных по своему клиническому течению и плохо поддающихся лечению, частота которых увеличивается с возрастом [В.А.Хватова, 1982; А.С.Иванов, 1984, 1988]. Проявления артроза ВНЧС чаще могут быть обнаружены у женщин молодого и среднего возраста, а также у лиц обоего пола в преклонном возрасте.

Артрозы являются следствием дистрофических процессов в тканях сочленения. Как правило, дистрофические процессы в ВНЧС развиваются при наруше-

нии равновесия между нагрузкой на сустав и физиологической выносливостью его тканей. У лиц пожилого и старческого возраста как проявление возрастных особенностей изменение хрящевых тканей может наступить без патологических процессов [А.С.Иванов, А.К.Иорданишвили, 1988].

В зависимости от отсутствия или наличия предшествующей патологии суставов артрозы делятся на первичные и вторичные. К первичным относят артрозы, начинающиеся без заметной причины (в возрасте старше 40 лет) в неизменном до тех пор суставном хряще. Они обычно поражают многие суставы одновременно, то есть являются полиартикулярными. Вторичные артрозы развиваются в любом возрасте вследствие микро- и макротравмы, сосудистых нарушений, аномалии прикуса, статики сустава, эндокринных и обменных нарушений, асептического некроза кости, причем поражается лишь один или несколько суставов [А.С.Иванов, 1984].

Частой причиной артрозов ВНЧС являются изменения в жевательном аппарате, особенно наличие дефектов в зубных рядах в области больших коренных зубов на нижней челюсти. При различных формах патологического прикуса или отсутствии жевательных зубов суставная головка нижней челюсти при сомкнутых зубах смещается назад, а иногда одновременно и вниз. При этом суставная щель между задней поверхностью суставной головки и задней стенкой суставной ямки суживается, а между передней поверхностью суставной головки и скатом суставного бугорка расширяется, что приводит к перераспределению нагрузки на суставные поверхности, нарушению синхронной функции ВНЧС и дисфункции жевательных мышц. Это резко повышает нагрузку на ткани сустава, ухудшает питание хрящевой ткани, хрящ теряет эластичность, на его поверхности образуются трещины. Дистрофия хряща постепенно прогрессирует и переходит на костные структуры сустава, рентгенологически проявляясь образованием кист у суставной головки нижней челюсти [Б.К.Костур и соавт., 1981].

Причинами артроза ВНЧС также являются нервные, обменные, эндокринные нарушения. Нервно-дистрофические артрозы имеют в своей основе нарушение трофики тканей сустава либо возникают в результате поражения нервной системы или выключения функции сустава (артроз от бездеятельности чаще возникает после длительной иммобилизации нижней челюсти двучелюстными шинами с межчелюстным вытяжением). Обменно-дистрофический артроз ВНЧС является проявлением подагры — хронического заболевания обмена веществ, поражающего преимущественно суставы, в которых откладываются соли мочевой кислоты с последующим развитием воспаления в тканях сустава и околоуставных тканях. Эндокринопатические артрозы ВНЧС развиваются чаще на фоне тиреотоксикоза (тиреотоксические) или возникают у женщин в период климакса или после него (овариотоксические) [А.С.Иванов, А.К.Иорданишвили, 1988].

Артрозы ВНЧС начинаются, как правило, незаметно для больного. Первым симптомом заболевания является хруст в суставе, который проявляется во всех фазах движения нижней челюсти. Затем могут появляться боли в области пораженного сустава, чувство скованности, быстрого утомления, тугоподвижности. Боли тупые, умеренной интенсивности, непостоянные, усиливающиеся в холодную, сырую погоду, а также после длительной нагрузки к вечеру и при на-

чальных движениях после состояния покоя (ночного сна) — «стартовые боли». В течение дня нижняя челюсть «разбалтывается». Тупая умеренная боль в суставе появляется в основном по утрам через несколько месяцев после возникновения первых признаков хруста. К этому времени уже определяется нарушение функции сустава — ограничение объема движений нижней челюсти вниз и в сторону больного сустава. Истинное ограничение подвижности при артрозах наблюдается редко, чаще речь идет о тугоподвижности и быстрой утомляемости суставов. Однако при перерастяжении связочного аппарата и капсулы сустава имеет место увеличение экскурсий нижней челюсти.

При старческих артрозах вместо болей отмечается лишь ломота и чувство тяжести в костях и суставах.

Эти суставные симптомы обусловлены нарушением конгруэнтности суставных поверхностей, изменениями (утолщением, кальцинозом и склерозом) в суставной капсуле и околосуставных тканях, а также спазмом жевательных мышц [А.С.Иванов, 1985].

Нередко при артрозах ВНЧС больные предъявляют жалобы на явления парестезии кожи лица в околоушно-суставной области, что связывают с невритом ушновисочного нерва. Кроме того, наблюдаются боли в ухе и глазу на стороне больного сустава, головная боль, парестезия слизистой оболочки полости рта, понижение слуха, ангиопатии, что также вызвано дегенеративными изменениями в шейном отделе позвоночника (остеохондроз) [Н.Н.Дунаевская, 1988].

Рентгенологически дистрофические процессы в ВНЧС рассматриваются как склерозирующий и деформирующий артрозы. При склерозирующих артрозах имеет место выраженный склероз кортикальных (костных) поверхностей и сужение суставной щели. Этому процессу, как правило, предшествуют дистрофические изменения в хряще. При деформирующих артрозах на рентгенограммах отмечают уплощение суставной ямки, расширение и уплощение суставной головки и бугорка, укорочение шейки суставного отростка, экзофиты на суставных поверхностях. В тяжелых случаях головка суставного отростка нижней челюсти приобретает грибовидную, булавовидную, остроконечную форму или форму крючка с «изъеденной» передней поверхностью или экзофитом. Причем степень выраженности этих деформаций, выявленных рентгенологически, не всегда соответствует выраженности клинических проявлений артроза ВНЧС.

По клинико-рентгенологическим проявлениям в височно-нижнечелюстном суставе у взрослых в течение *дегенеративно-дистрофических заболеваний* выделено четыре стадии [А.С.Иванов, 1984]:

I — стадия начальных проявлений. Основанием для выделения этой стадии явилась разболтанность связочного аппарата височно-нижнечелюстного сустава, с умеренным и неравномерным сужением высоты рентгеновской суставной щели, за счет дегенерации суставного хряща;

II — стадия выраженной клинической симптоматики. В этой стадии кроме клинических симптомов отмечается появление склероза и оссификации мышечного отростка из-за разрастания вокруг сустава паннуса, сопровождается уменьшением функции височно-нижнечелюстного сустава;

III — поздняя стадия. Для этой стадии характерна полная дегенерация хряща, увеличение костных разрастаний, массивный склероз суставных поверхностей, укорочение мышечного отростка и уплощение суставной ямки, резкое ограничение функции сустава;

IV — запущенная стадия, сопровождающаяся возникновением фиброзного анкилоза.

Диагностика артрозов ВНЧС нередко затруднена, так как дистрофический процесс не имеет строго характерных клинических признаков. Рентгенологически выявляются лишь уже далеко зашедшие деформирующие изменения в сочленении с грубым нарушением формы элементов и функции сустава.

При артрозо-артрите ВНЧС для диагностики целесообразно применить методику гнатодинамометрии по А.В.Цимбалистову и соавт. (1985).

ААСтупников, ВАХватова, Н.С.Турбаров и Н.В.Набиев (2001) считают, что диагностика заболеваний ВНЧС должна включать оценку амплитуды свободных движений нижней челюсти, характера открывания рта и окклюзионных контактов, пальпацию ВНЧС и жевательных мышц, определение окклюзионной высоты нижнего отдела лица, анализ окклюзионных контактов на диагностических моделях в индивидуально настроенном с помощью лицевой дуги артикулятора «Протар» (фирма Kawo, Германия), томографию ВНЧС и ортопантографию челюстей, функциональный метод определения центрального соотношения челюстей, основанный на графической регистрации движений нижней челюсти с использованием функциографа (ВА.Хватова, 1993-1996 гг.). При необходимости больных консультируют у ортодонта, хирурга-стоматолога, стоматоневролога, ревматолога и т.п.

Лечение артрозов ВНЧС заключается в рациональном зубном протезировании, которое должно проводиться с восстановлением нормальной высоты прикуса, при обязательном совмещении эстетического центра челюстей. Целесообразно проводить избирательное пришлифовывание естественных зубов до протезирования для создания полноценных артикуляционных контактов между зубами во всех фазах движения нижней челюсти. Наряду с обычным зубным протезированием применяют лечебно-диагностические аппараты (каппы, накусочные пластинки, небные пластинки), используемые с целью коррекции движений в ВНЧС и уменьшения развития дегенеративно-дистрофических изменений в суставе. Для устранения привычного вывиха нижней челюсти разработаны и применяются ортопедические шины и аппараты механического действия, которые ограничивают открывание рта за счет давления на венецный отросток нижней челюсти. Ю.А.Петросовым и А.С.Ивановым предложены ограничивающие шины, фиксируемые на коронках, уменьшающие боковые движения нижней челюсти и устраняющие явления привычного вывиха и подвывиха нижней челюсти (см. рис. 49). Для этих же целей можно использовать съемный зубной протез на верхнюю челюсть с пелютом [А.К.Иорданишвили, 1998].

Медикаментозная терапия артрозов проводится комплексно 2-3 раза в год, где наиболее целесообразным является назначение физиотерапевтических процедур: 10-12 сеансов электрофореза 2% раствора новокаина или 10% раствора йодида калия на область сустава. Широко используют тепловые воздействия —

парафин, озокерит, грязелечение, инфракрасное облучение. При болезненности можно назначать микроволновую терапию по 4–6 мин (10–12 сеансов). С целью воздействия на обменные процессы в пораженном суставе применяют электрофорез медицинской желчи, пчелиного яда, бутадионовой мази, диметилсульфоксида с анальгином или гидрокортизоном, нафтагановые смазывания, электрофорез йода, лидазы, новокаина. При воспалительных процессах, обострении течения дегенеративно-дистрофических процессов ВНЧС вместо гидрокортизона сейчас с успехом используют оротеин — естественный фермент антиоксидантной системы [В.В.Соколовский, 1984] — в виде внутримышечных или внутрисуставных инъекций.

Хороший лечебный эффект дает комбинированное лечение: вначале фонофорез гидрокортизона (10–12 сеансов), через 1–3 месяца электрофорез йода в сочетании с парафинотерапией, массаж жевательных мышц и лечебная гимнастика.

При длительных постоянных болях у больных с артрозами ВНЧС целесообразно проводить фонофорез трилона Б или применять ультразвуковые волны в сочетании с трилоном В, который вызывает размягчение, разволокнение фиброзно измененных тканей. Данное лечение осуществляется на аппарате УТП-1, контактной средой служит трилоновая мазь (ланолин и вазелин — по 100 г; трилон Б — 40 г). Режим ультразвуковой энергии непрерывный, мощностью 0,4 Вт/см², методика лабильная, время проведения 5 мин, курс лечения 10–20 сеансов.

В последнее время арсенал физиотерапевтических средств пополнился низкоэнергетическим лазерным излучением, которое ускоряет фазы воспаления, обладает болеутоляющим действием и стимулирует процессы регенерации. При артрозах ВНЧС больному облучают область ВНЧС и жевательных мышц расфокусированным пучком красного монохроматического поляризованного когерентного света на расстоянии от аппарата 60–80 см при диаметре пятна на лице 2–5 см, плотность мощности излучения на поверхности тела будет 0,8–5 мВт/см², время проведения процедуры от 1 до 3 мин на сустав. Если у больного есть жалобы на боли или шелчки, отеки других суставов, то одновременно проводится облучение и этих суставов с учетом расположения синовиальной оболочки. Лазеротерапию проводят на лазерной физиотерапевтической установке УЛФ-01 с длиной волны излучения 632,8 нм, мощность излучения 20–31 мВт. Курс лечения состоит из 14 процедур [А.С.Иванов, 1989].

У больных с ревматоидными поражениями ВНЧС сейчас проводят лимфоцитоплазмозез с целью удаления иммунных комплексов и лимфоцитов из кровеносного русла.

У больных вторичными артрозами из-за обменных нарушений (подагра) проводимая терапия должна быть направлена на нормализацию урикемии и липидемии и профилактику образования уратных камней, подавление иммунного воспаления в почках и борьбу с инфекцией мочевых путей. Таким больным назначают милурит по 150–600 мг в сутки под контролем мочевой кислоты, мочевины и креатинина крови.

При деформирующих артрозах целесообразно вводить в полость сустава поливинилпирролидон-полимер высокого молекулярного веса для возмещения дефектов суставного хряща.

В случае выявления сопутствующих неврологических, психических и оториноларингологических заболеваний необходима консультация интерниста, а в комплекс лечебных профилактических мероприятий должны дополнительно включаться необходимые средства терапии.

В.Н.Трезубов и Е.А.Бульчева (2000) отмечают, что большинство (97%) больных с заболеваниями ВНЧС имеют те или иные психические расстройства неврологического регистра или фоновую тенденцию к ним, что требует включения в комплекс лечебных процедур психотерапии и психофармакотерапии. Это заметно улучшает психическое состояние больных и смягчает или исключает симптоматику основного заболевания.

Важным компонентом в плане комплексного лечения больных, у которых заболевания ВНЧС сочетаются с патологическим смещением нижней челюсти, является миогимнастика по И.С.Рубинову: больной проводит дозированные упражнения открывания рта без выдвигания нижней челюсти. Для этого больной садится так, чтобы затылок упирался в стенку, а кулаком он должен производить давление на подбородок. Такие упражнения проводятся утром и еще 2-4 раза в течение 2-5 мин днем. На эффективность такой миогимнастики указывают Б.К.Костур, В.А.Миняева и др.

Для стимуляции кровообращения в мышцах проводят массаж жевательных мышц.

Необходимым фактором комплексного лечения больных с артрозами ВНЧС является диетическое питание, назначаемое с целью нормализации пуринового обмена и ощелачивания мочи. Из питания исключаются острые закуски, копчености, алкогольные напитки, крепкий чай, шоколад. Ограничено должно быть потребление мяса (говядины, телятины, баранины, свинины), птицы, рыбных наваров, щавеля, грибов, бобовых и соевых продуктов. Больным рекомендуется молоко, куриные яйца, сыры (сулугуни, швейцарский), салат, картофель, морковь, яблоки, груши, лесные ягоды, грецкие орехи.

При деформирующих артрозах, осложненных привычным вывихом нижней челюсти, при невозможности ортопедического лечения (отсутствие зубов) показано хирургическое лечение, которое заключается в ограничении подвижности в ВНЧС за счет увеличения высоты суставного бугорка или сухожильной пластики.

Лечение больных с артрозами ВНЧС должно включать три этапа: стационар — поликлиника — курорт. Курортное лечение должно осуществляться в известных здравницах СНГ, чаще используют бальнеологические (Цхалтубо, Сочи, Пятигорск) и грязевые (Евпатория, Одесса).

Целесообразно, чтобы больные с артрозами ВНЧС находились под динамическим наблюдением врача-стоматолога поликлиники и два раза в год с лечебно-профилактической целью получали медикаментозно-физиотерапевтическое лечение.

23. СТОМАЛГИИ

Стомалгиями называют имеющиеся у больных субъективные расстройства чувствительности, характеризующиеся неприятными или болевыми ощущениями в языке или других органах и тканях полости рта и возникающие независимо от внешних раздражителей. Наиболее часто больные жалуются именно на наличие парестезии — расстройства чувствительности в виде неприятных ощущений типа жжения, «ползания мурашек», покалывания, пощипывания, онемения и т.п. Стомалгии часто встречаются, плохо поддаются лечению и мучительны для больных. Частота обращаемости в стоматологические поликлиники больных со стомалгиями среди больных с заболеваниями слизистой оболочки полости рта составляет 20-25% [В.А.Епишев, Ф.М.Мамедова, 1970]. С разнообразными формами стомалгий сталкиваются врачи-стоматологи, терапевты, невропатологи, эндокринологи, кардиологи, гематологи, гинекологи, психиатры, а также врачи других специальностей. Однако стомалгии малоизвестны широкому кругу врачей как с точки зрения их этиопатогенеза, клинической картины, так и особенно лечебной тактики. Именно это побудило нас к написанию настоящей работы.

Термин «стомалгия» получил широкое распространение в медицинской литературе лишь в последние годы. Раньше для описания этого симптомокомплекса употреблялись разные термины: глоссалгия, глоссодиния, парестезия слизистой оболочки полости рта и языка, парестезия полости рта, невроз языка, неврогенный глоссит, стоматодиния. Некоторые из этих синонимов (парестезия, глоссалгия, глоссодиния) до сих пор используются в клинической стоматологии и научных публикациях. Такая пестрота в терминологии этого симптомокомплекса объясняется, очевидно, невыясненностью его этиологии. Ряд известных ученых-стоматологов [Е.С.Яворская, 1972; В.И.Яковлева, 1994 и др.] считают глоссалгию и глоссодинию различными заболеваниями. Глоссалгия обычно рассматривается как сборное название соматических и вегетативных болевых феноменов языка и смежных участков слизистой полости. Причинами возникновения глоссалгии считают заболевания центральной и периферической нервной системы инфекционного и травматического происхождения [В.И.Яковлева, 1994]. Е.С.Яворская (1966, 1972) отмечает, что глоссодиния возникает вследствие поражения чувствительных и двигательных ядер понтобульбарного отдела ствола головного мозга. При этом нарушение поверхностной чувствительности по сегментарному диссоциированному типу указывает на поражение бульбоспинальных ядер тройничного нерва, изменение вкуса — на патологию вкусового ядра, а такие нарушения, как тремор языка, быстрая его утомляемость, фасцикуляция, указывают на поражение ретикулярной формации продолговатого мозга и двигательного ядра подъязычного нерва.

И.К.Луцкая и В.А.Кульчицкий (2000) также считают, что квалифицированные стоматологи проводят дифференциальную диагностику и устанавливают диагноз неврогенного заболевания: невралгии, неврита, ганглиолита или висцерорефлекторного стволового синдрома — глоссодинии (табл. 26).

Чувствительные синдромы языка по И.К.Луцкой и В.Л.Кульчицкому

1 группа — Болевые синдромы (глоссалгии)		2 группа — Парестетические синдромы
соматические	вегетативные	
Невралгия, неврит язычного нерва	Ганглиолит поднижнечелюстного, подъязычного и верхнего шейного вегетативных узлов	Глоссодиния — висцерорефлекторный стволковой синдром
Невралгия, неврит языкоглоточного нерва	Синдром периваскулярной алгии языка	Сирингобулбия — поражения мозга в результате сосудистых расстройств, опухоли ствола головного мозга
Неврит промежуточно-лицевого нерва	Шейный симпатический трунцит	

С.П.Юркова (1970) предлагает выделять истинную, или неврогенную, форму глоссодинии и симптоматическую.

Некоторые специалисты [В.А.Епишев, Ф.М.Мамедова, 1970; А.В.Клементов, Р.Ф.Гайфуллин, 1973; Е.В.Боровский и Н.Ф.Данилевский, 1984 и др.] рассматривают глоссологию, глоссодинию, парестезию слизистой оболочки полости рта и языка как синонимы.

Интересно заметить, что впервые термин «глоссалгия» встречается в литературе в 1837 г. (Veisse) и в 1845 г. (Buisson), а определение понятию «глоссодиния» дал в 1896 г. Oppenheim.

В настоящей работе, основываясь на данных литературы и результатах собственных клинических наблюдений за лечением более 250 больных стомалгиями, мы хотим представить для врачей систематизированные сведения о встречающихся разновидностях стомалгий и их клинической картине. Это позволит целенаправленно обследовать больных и обоснованно выбирать необходимые лечебные мероприятия, а также пути профилактики возникновения и рецидивирования стомалгий.

Стомалгиями чаще страдают люди пожилого и старческого возраста, особенно женщины старше 50 лет. Заболевание, как правило, возникает внезапно и может продолжаться от 1-2 недель до 20 лет и более.

Больные предъявляют жалобы на периодически появляющиеся или стойкие неприятные ощущения, чаще жжение слизистой оболочки полости рта и языка (СОПРиЯ). Нередко больные образно характеризуют свои ощущения как «чувство обожженного языка», «ощущение перца во рту» и т.п. У больных стомалгиями могут нарушаться вкусовые ощущения. Тогда появляются жалобы на металлический привкус, горечь во рту, нарушение вкусовой чувствительности. Иногда в участках жжения наблюдаются легкая гиперемия, отечность, рыхлость слизистой оболочки либо ее бледность, некоторая атрофия. Однако часто доступными методами объективного обследования не удается выявить какой-либо патологии СОПРиЯ [Л.М.Перзашкевич, 1985]. Слюна у больных стомалгиями скудная, тягучая либо пеннистая, молочного цвета. У лиц, пользующихся зубными протезами, их ношение нередко усиливает интенсивность парестетических

ощущений. По этой причине больные вынуждены отказаться от пользования зубными протезами. Это неблагоприятно влияет на их психическое состояние, а также приводит к нарушению пережевывания пищи, что отрицательно сказывается на функции желудочно-кишечного тракта и может способствовать обострению хронических заболеваний органов пищеварения.

Наряду с локальными проявлениями для данной категории больных характерны повышенная раздражительность и утомляемость, упорные головные боли, нарушение сна, плаксивость, аллергические реакции, канцерофобия и т.п. Нередко стомалгии сочетаются с парестезиями слизистой оболочки глотки, пищевода, влагалища, прямой кишки или кожи лица, затылка, груди. Стомалгии угнетают психику больных, вызывают депрессивные состояния, снижают трудоспособность.

Л.Н.Казарина, А.И.Воложин, Л.В.Вдовина (2001) выявили, что у пациентов без соматической патологии глоссалгия сопровождается изменением ферментативной активности слюны (главным образом, лактатдегидрогеназы) (ЛДГ) за счет увеличения анаэробной фракции в большей степени, чем аэробной) и небольшим возрастанием активности других ферментов — щелочной фосфатазы и холинэстеразы. Авторы считают, что эти изменения, очевидно, являются патогномоничными для глоссалгии, так как существенно не зависят от соматической патологии. И, напротив, изменение (снижение) содержания минеральных веществ в ротовой жидкости связано с системной патологией, так как существенно не меняется при глоссалгиях, протекающих без явных изменений со стороны внутренних органов (Л.Н.Казарина, А.И.Воложин, А.В.Вдовина, 2001). При глоссалгиях отмечаются также явления дисбиоза* в слюне, как анаэробно-микроаэрофильной флоры, так и факультативно-анаэробной; в частности, увеличивается частота выделения и количество стафилококков и дрожжеподобных грибов рода *Candida* (Л.Н.Казарина, В.Н.Царев, Л.В.Вдовина, 2001). Авторы отмечают, что ряд микроорганизмов пародонтопатогенной группы могут не только поддерживать хронический воспалительный процесс, но и индуцировать раздражение рецепторного аппарата слизистой оболочки языка.

Причины возникновения стомалгий полностью не раскрыты. Однако нам представляется, что заболевание это полиэтиологическое и в его возникновении бывают повинны как эндогенные, так и экзогенные факторы (рис. 55). Стомалгии, сочетаясь с различными заболеваниями внутренних органов и систем, являются не самостоятельной нозологической формой, а синдромом, предшествующим или сопутствующим этим заболеваниям. Ряд раздражающих факторов общего и местного порядка (психических, механических, химических, аллергических, термических, микробных и т.п.) может провоцировать возникновение стомалгий [Л.М.Перзашкевич, Е.М.Тер-Погосян, А.К.Иорданишвили, 1986]. Важным патогенным фактором в возникновении стомалгий является тканевая гипоксия, обусловленная нарушениями микроциркуляции крови в СОПРиЯ.

* Дисбиоз — нарушение качественного (видового) и количественного состава микрофлоры в организме, органе, тканях.

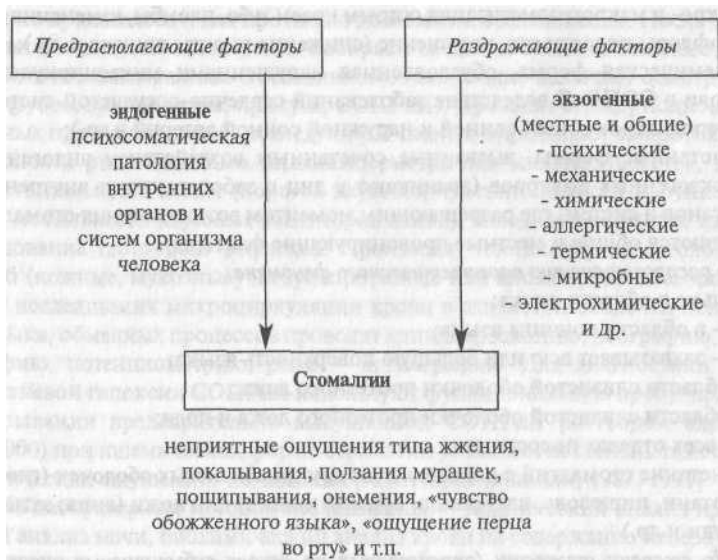

Рис. 55. Этиологические факторы стоматитии

Классификация стоматит строится с учетом этиопатогенеза заболевания, распространения парестетического феномена и степени тяжести парестетических ощущений [А.К.Иорданишвили, 1987].

Стоматит следует классифицировать:

1. По этиопатогенезу:

- 1) неврогенная (психогенная) форма;
- 2) симптоматические формы, связанные:
 - а) с нарушением деятельности пищеварительной системы (хронические заболевания печени и желчных путей, хронические гастриты, язвенная болезнь желудка или двенадцатиперстной кишки, колиты разной этиологии и др.);
 - б) с эндокринными нарушениями (сахарный диабет, тиреотоксикоз, пре- и климактерический периоды и др.);
 - в) с органическими поражениями центральной нервной системы и вегетативной нервной системы;
 - г) с заболеваниями крови (железодефицитная и B_{12} /фолиево-дефицитная анемии);
 - д) с глистной инвазией;
 - е) с сочетанием нескольких заболеваний;
- 3) формы, вызванные местными причинами (протезные стоматиты, синдром гальванизма, поверхностная электризация полимерного базиса протеза,

микро- и макротравматизация острым краем зуба, пломбы, изменения микрофлоры полости рта, нарушение (снижение высоты прикуса и др.);

- 4) ишемическая форма, обусловленная нарушениями микроциркуляции крови в СОПРиЯ вследствие заболеваний сердечно-сосудистой системы (атеросклероз общей сонной и наружной сонной артерий и др.);
- 5) сочетанные формы, вызванные сочетанным воздействием эндогенных и экзогенных факторов (возникают у лиц с заболеваниями внутренних органов и систем, где разрешающим моментом возникновения стомалгий являются общие и местные провоцирующие факторы).

II. Распространению парестетического феномена:

- 1) только в области языка:
 - а — в области кончика языка;
 - б — захватывает всю или большую поверхность языка;
- 2) в области слизистой оболочки протезного ложа;
- 3) в области слизистой оболочки протезного ложа и поля;
- 4) во всех отделах полости рта;
- 5) сочетание стомалгий с парестезиями других слизистых оболочек (глотки, гортани, пищевода, влагалища, прямой кишки) или кожи (лица, затылка, груди и др.).

III. Постепенитяжести (определяется на основе субъективных ощущений больного):

- 1) легкая (нерезко выраженные парестетические ощущения);
- 2) средняя тяжести (более выраженные парестетические ощущения);
- 3) тяжелая (жгучие парестетические и болевые ощущения).

Наши исследования показали, что в большинстве случаев раздражающие общие и местные факторы являются лишь разрешающими моментами возникновения стомалгий, протекающих на фоне различной психосоматической патологии (скрытая депрессия, латентная сидеропения и др.), либо стомалгии являлись симптомами протезных стоматитов или гальванизма.

Данная классификация стомалгий не противопоставляет различные этиопатогенетические факторы в развитии парестезий СОПРиЯ, позволяет целенаправленно обследовать больных различными специалистами и обосновать выбор лечебных мероприятий. Так, проводимая систематизация стомалгий по этиологии позволяет проводить адекватное этиопатогенетическое лечение. Классификация стомалгий по распространению парестетического феномена и степени тяжести ее течения дает возможность с некоторой объективностью судить о динамике парестетических явлений в процессе лечения и регистрировать их в истории болезни (снижение интенсивности чувства жжения и болевых ощущений — по степеням тяжести, уменьшение площади СОПРиЯ с парестетическими явлениями — по группам распространения). Пользуясь классификацией, можно провести более четкую дифференциальную диагностику различных форм стомалгий и определить более эффективные методы лечения с учетом этиопатогенеза.

При стомалгиях обследование больных начинают с расспроса. Сначала уточняют жалобы, затем выясняют, когда возникло заболевание, какими симптома-

ми оно проявлялось и как протекало до момента обследования. После ознакомления с анамнезом заболевания собирают сведения о жизни больного, перенесенных им заболеваниях. Объективное обследование включает осмотр полости рта (зубов, зубных рядов, прикуса, СОПРиЯ). Проводят оценку полноценности зубных протезов и пломб, исследуют рН слюны, определяют микротоки и ЭДС в полости рта с помощью миллиамперметра или милливольтметра, вкусовой чувствительности языка (порогов вкусовой чувствительности и функциональной мобильности вкусовых рецепторов языка), холодовой рецепции языка, исследование глоточного рефлекса. Производят постановку аллергологических проб (кожные, мукозные) на зубопротезные или пломбировочные материалы. Для исследования микроциркуляции крови в слизистой оболочке полости рта и языка, обменных процессов проводят капилляроскопию, реографию, полярографию, потенциометрию, реже — ангиографию. Для диагностики ишемии и тканевой гипоксии СОПРиЯ используют функциональную пробу: при легком смазывании предварительно высушенной СОПРиЯ раствором адреналина (1:1000) при ишемической форме стомалгии усиливается степень тяжести парестетических ощущений, т.е. жжения [А.К.Иорданишвили, 1987, 1991].

Из лабораторных методов исследования — клинический анализ крови, общий анализ мочи, биохимический анализ крови на содержание железа (в норме содержание сывороточного железа 11,6-21,5 мкмоль/л), исследование желудочного сока и копрологическое исследование, электрокардиография. Для диагностики аллергических состояний используют клеточные тесты (реакция лейкоцитоллиза, реакция агломерации лейкоцитов, реакция базофилов по Шелли, реакция дегрануляции тучных клеток соединительной ткани).

При наличии сопутствующих неврологических, психических, оториноларингологических, гематологических, эндокринных и других заболеваний необходима консультация врача-специалиста.

Лечение стомалгий

При неврогенной (психогенной) форме стомалгий целесообразно применять психотерапию, гипнотерапию, электросон, иглорефлексотерапию (ИРТ), лазерорефлексотерапию, бальнеотерапию, различные физиотерапевтические процедуры (общие хвойные, радоновые, азотные, углекислые ванны, ванны Залманова, душ Шарко, циркулярный душ, электрофорез в воротниковую зону магния, брома, йода, аминазина, внутриназальный электрофорез брома, д'арсонвализация, диадинамические токи, электрофорез СОПР ганглера и витамина В₁).

Из медикаментозных средств применяют седативные (препараты валерианы и травы пустырника, бромиды, настойку пиона и др.), транквилизаторы (элениум, диазепам, нитразепам), реже нейролептики (аминазин). С целью нормализации ночного сна назначают снотворные.

Если стомалгия является проявлением скрытой (маскированной) депрессии — алгическо-синестоподобным вариантом глоссалгической формы, то лечение проводят совместно с психиатром. В таких случаях больным назначают

антидепрессанты (амитриптилин по 1/8 таблетки 2 раза в день) и транквилизаторы (феназепам по 1/2 таблетки 2 раза в день в те же часы).

Диагностика стоматологами проявлений скрытой депрессии осложняется тем, что жалобы больных на парестетические ощущения в полости рта носят ипохондрический характер, а их возникновение часто совпадает со стоматологическими манипуляциями (зубным протезированием). Обнаруживаемые у больных расстройства аффективной сферы (подавленность, тревожность, плохое настроение) настолько связаны с жалобами стоматологического характера, что вначале трактуются стоматологами и консультантами (терапевтом и невропатологом) как вторичные невротические расстройства [А.К.Иорданишвили, 1991].

При обнаружении заболеваний внутренних органов лечение стоматалгий проводится совместно с врачом соответствующего профиля. Специалист назначает лечение, предусматривающее нормализацию функций внутренних органов и систем организма. Стоматолог проводит санацию полости рта, включающую терапевтические, хирургические и ортопедические мероприятия и назначает местную симптоматическую терапию. Наиболее рационально лечение больных симптоматическими формами стоматалгий проводить в условиях специализированного стационара или диспансера. Курсы лечения назначают индивидуально, в зависимости от тяжести клинической картины фоновой патологии и достигнутого терапевтического результата. В последующем больные симптоматическими формами стоматалгий находятся на постоянном диспансерном наблюдении у врача-специалиста и стоматолога [Е.М.Тер-Погосян, А.К.Иорданишвили, 1988].

Среди местных причин, наиболее часто провоцирующих возникновение стоматалгий, является протезирование зубов. Интересно заметить, что гнатодинамометрическое исследование при зубном протезировании больных с полным вторичным отсутствием зубов показало, что в день наложения полных съемных зубных протезов с пластмассовыми или минеральными зубами вакуумного обжига показатели гнатодинамометрии, измерявшиеся на уровне первых моляров, колебались от 30 до 110 Н и в среднем составили 79 ± 16 Н. По мере увеличения сроков пользования полными зубными протезами показатели гнатодинамометрии несколько повышались и достигали своего максимума 115 ± 21 Н спустя 1-3 месяца от начала пользования зубными протезами. Величина жевательного давления у больных с полным отсутствием зубов при пользовании зубными протезами в основном зависит от степени атрофии альвеолярных отростков челюстей и состояния слизистой оболочки протезного ложа.

У больных с парестезиями слизистой оболочки полости рта и протезными стоматитами средние показатели гнатодинамометрии были несколько снижены и составляли 78 ± 17 Н. Устранение патологических изменений слизистой оболочки протезного ложа повышало показатели гнатодинамометрии у больных, пользующихся полными съемными зубными протезами, и положительно сказывалось на восстановлении жевательной функции.

Следует отметить, что применение у протезоносителей полных съемных зубных протезов с эластичной подкладкой из ортосила-М при патологии слизистой оболочки протезного ложа повышало в среднем величину жевательного

давления до 105 ± 18 Н за счет более равномерного распределения жевательной нагрузки на подлежащие ткани.

Лечение этой формы заболевания сводится к ряду ортопедических мероприятий, направленных на устранение микро- и макротравматизации СОПРиЯ, выбору наиболее индифферентного материала, «электросанации» и устранению разнородных металлов в полости рта, нормализации микроциркуляции крови в слизистой оболочке полости рта и уменьшению отрицательного действия остаточного мономера на нее, более равномерному распределению жевательного давления на ткани протезного ложа. Для этих целей можно использовать замену пломб из амальгамы и пластмассы на пломбы из зубопротезных цементов или керамические вкладки; замену паяных конструкций зубных протезов на цельнолитые или металлокерамические; при ограниченных реакциях СОПР изменить конструкцию зубного протеза (например, съемного пластинчатого на бюгельный), оставляя измененную СОПР вне протезного ложа; вводят анестетик — 2-2,5% раствор тримекаина в бесцветную пластмассу базиса зубного протеза до полимеризации [Л.А.Вольф, Л.М.Перзашкевич, Е.М.Тер-Погосян, 1979]; слегка полируют внутреннюю поверхность базиса протеза, добиваясь снятия малых шероховатостей, вызывающих микротравму СОПР (при этом также снижается пористость пластмассы, что уменьшает задержку пищевых остатков и микробов на протезе, уменьшая тем самым воспалительные явления в слизистой оболочке протезного ложа); применяют двухслойные базисы протезов с мягкой эластичной подкладкой или полимерными покрытиями на внутренней поверхности съемного протеза; металлизуют поверхности базиса протеза защитной пленкой из золота, сплава золото-платина с помощью гальванопластики и т.п.

При необходимости исключения металлических включений из полости рта для замещения дефектов зубных рядов небольшой протяженности (1-2 зуба) можно использовать керамические (фарфоровые, ситалловые безметалловой керамики, артгласса) или пластмассовые армированные мостовидные протезы с опорой на вкладки, которые изготавливают лабораторным путем или одномоментно и фиксируют в полости рта на композитные или светоотверждающиеся пломбировочные материалы. Дефект протяженностью в один зуб в переднем участке зубного ряда можно устранить путем фиксации стандартного пластмассового зуба к апроксимальным поверхностям естественных зубов, ограничивающих дефект, при помощи композитных (эвикрол, консайз, карбодент) и светоотверждающихся (карисма, дентоколор и др.) материалов.

При ишемической форме стомалгии, обусловленной тканевой гипоксией вследствие нарушения микроциркуляции крови в слизистой оболочке полости рта, патогенетический эффект оказывают гипербарическая оксигенация (ГБО) и магнитотерапия (МТ) переменным (с помощью аппарата «Поток-1») или постоянным магнитным полем (ПМП). Положительный лечебный результат дают иглорефлексотерапия (ИРТ) по второму варианту тормозного метода, облучения СОПРиЯ светом гелий-неонового лазера при одновременной стимуляции лазером точек акупунктуры, а также магниторефлексотерапия (МРТ), гирудотерапия (ГТ) и кислородотерапия (КТ). Из медикаментозных средств хорошие результа-

ты отмечены при чередовании инъекций 1% раствора спазмолитина и 2% раствора новокаина, вводимых поочередно по 4 мл одновременно с обеих сторон по типу мандибулярной или торусальной анестезии. Курс лечения 10-12 инъекций. Противопоказанием для инъекций спазмолитина является глаукома.

У больших сочетанными формами стомалгий, спровоцированными местными факторами, в первую очередь проводится санация полости рта с целью устранения всех раздражающих факторов. После этого проводят патогенетическое лечение основного заболевания, которое рационально осуществлять в условиях стационара. Если появление стомалгии спровоцировано психотравмирующей ситуацией в семье либо на работе, целесообразна консультация психотерапевта.

Стомалгия, ксеростомия и патология тканей пародонта часто патогенетически могут быть обусловлены латентной сидеропенией и являться единственными ее симптомами. Поэтому только после комплексного обследования у специалистов и проведения этиотропного лечения клинические проявления латентной сидеропении в полости исчезают [А.К.Иорданишвили, 1993].

При всех формах стомалгий обязательно назначение местной симптоматической терапии, оказывающей обезболивающее действие, для чего используют полоскания полости рта омагниченной водой напряженностью поля 30-40 мТ, а также применяют местноанестезирующие средства: ванночки 2% раствором новокаина, 0,5% раствором тримекаина, ванночки с цитралем (20 капель 1% спиртового раствора цитрала на 1/2 стакана воды или календулы) или бензинолом, который содержит калия хлорида 1,14-1,26, натрия хлорида 0,79-0,89, магния сульфата 0,043-0,059, хлорида диметилдодецилбензиламмония 0,09-0,11, метилцеллюлозы 14,55-15,5, тримекаина 4,80-5,20, фосфатного буферного растворителя (рН 6,7-6,9) до 1000 мл, дистиллированной воды 495-505 мл [И.Ф.Ромачева, Л.А.Юдин, В.В.Афанасьев, А.Н.Морозов, 1987]; смазывания парестетической слизистой оболочки 2% раствором дикаина или анестезии на глицерине или персиковом масле (анестезин 1,0, глицерин 10,0).

При жгучих парестетических явлениях следует применять новокаиновые блокады (2% раствором новокаина по 4-8 мл) по типу торусальной или мандибулярной анестезии справа и слева одновременно (на вкус — до 12 инъекций). Раствор новокаина можно применять вместе с витамином В₁ — при гиперацидном гастрите или с витамином В₁₂ — при гипоацидном гастрите. Эти средства, оказывая временное болеутоляющее действие, значительно облегчают страдания больным стомалгиями.

В случае отсутствия положительного результата лечения у больных стомалгиями целесообразно комплексное применение методов психотерапевтической и фармакологической коррекции, а также неспецифической терапии (ГБО, ИРТ, МТ, лазеротерапия, ГТ, КТ и др.) для повышения эффективности и сокращения сроков лечения.

Рациональное зубное протезирование больных со стомалгиями должно проводиться однородными индифферентными материалами с восстановлением физиологической высоты прикуса, при обязательном совмещении эстетического центра челюстей (для профилактики синдрома Костена). Необходимо избирательное

пришлифовывание естественных зубов до протезирования с целью создания полноценных множественных окклюзионных контактов между зубными рядами во всех фазах движения нижней челюсти. Наряду с обычным протезированием зубов в сложных случаях применяют лечебно-диагностические аппараты (каппы, накусочные пластинки, небные пластинки, защечные вкладыши и др.), используемые с целью определения конструктивного прикуса, коррекции движений в височно-нижнечелюстных суставах и профилактики снижающегося прикуса.

Учитывая, что чаще всего разрешающим моментом возникновения стомалгий является протезирование зубов, разработаны конкретные мероприятия, снижающие вероятность их возникновения и рецидивирования [К.В.Темирова, Е.М.Тер-Погосян, А.К.Иорданишвили, 1991]. Эти мероприятия включают:

- 1) проведение профилактических накожных аллергологических проб на зубопротезные материалы для выбора переносимых у первично протезируемых пациентов, входящих в группу риска, наиболее предрасположенных к стомалгиям (люди пожилого и старческого возраста с хроническими заболеваниями пищеварительного тракта, печени, болезнями крови с частыми обострениями, эндокринной патологией и аллергологическими заболеваниями), и у повторно протезируемых пациентов, имеющих стомалгии в анамнезе;
- 2) проведение адекватного лечения сопутствующих заболеваний внутренних органов и систем на этапе подготовки к протезированию зубов;
- 3) проведение протезирования зубов только в стадии ремиссии сопутствующей патологии внутренних органов;
- 4) диспансеризацию пациентов, предрасположенных к стомалгии, у специалиста (терапевта) с целью регулярного проведения противорецидивного лечения общих заболеваний, а также динамичное наблюдение этих пациентов у стоматолога для своевременного устранения местных раздражающих факторов в полости рта;
- 5) использование зубных протезов оптимальной конструкции с правильным регламентированием их применения. По нашим данным, проведение этих мероприятий у пациентов, страдающих стомалгиями, обусловленными зубным протезированием, позволяет предотвратить рецидивирование заболевания при повторном протезировании в 63% случаев.

Для лечения больных стомалгиями гипербарическим кислородом можно использовать многоместную барокамеру типа ПДК-2М. Курс ГБО состоит из 20-минутного пробного сеанса и 13-15 сеансов по 5 сеансов в неделю. Каждый сеанс включает компрессию воздухом до 0,2 МПа (кгс/см²) в течение 10-15 мин, 45-минутное дыхание кислородом через маски ингаляторов КИ-3М под этим давлением и декомпрессию в течение 10-15 мин. Курс ГБО следует проводить в сочетании с рациональным зубным протезированием и общетерапевтическим лечением (диетотерапия, физиотерапия, фармакотерапия). Последнее должно дифференцироваться в зависимости от заболеваний внутренних органов, периода обострения или ремиссии с учетом характера секреторных нарушений. Для достижения положительного результата достаточен однократный курс ГБО.

Измерение напряжения кислорода (pO_2) в артериальной крови, проводимое в щечных областях с помощью чрескожного измерителя, разработанного Институтом экспериментальной и клинической хирургии МЗ Грузии, показало, что у больных стомалгиями до сеанса ГБО pO_2 составило $73,2 \pm 7,2$ мм рт. ст., во время сеанса — $97,9 \pm 7,2$ мм рт. ст. Таким образом, терапевтическая эффективность ГБО наступает при возрастании чрескожного напряжения кислорода в среднем в 1,34 раза [Е.М.Тер-Погосян, В.И.Клевцов, А.К.Иорданишвили, Т.В.Вольхина, 1987].

Противопоказаниями к лечению ГБО являются наличие в анамнезе эпилепсии и других судорожных приступов, наличие полостей в легких (абсцессов, каверн, воздушных кист), печени и других тканях, напряженный пневмоторакс, тяжелые формы гипертонической болезни, нарушение проходимости евстахиевых труб и каналов, клаустрофобия, наличие повышенной чувствительности к кислороду.

Лечение стомалгий с применением постоянного магнитного поля (ПМП) разработано Е.М.Тер-Погосян, Э.А.Карелиной, А.Т.Зелинским и А.К.Иорданишвили (1986).

В качестве источников ПМП можно использовать омагниченную воду, жесткие пластмассовые базисы съемных зубных протезов, эластичную подкладку базиса протеза, эластичные магнитные аппликаторы следующих типоразмеров: $1,5 \times 40 \times 50$ мм — для внутриротового применения и $3 \times 40 \times 50$ мм — для кожного применения, с наполнителем намагниченного феррита бария напряженностью поля 30–40 мТ.

ПМП обладают анальгезирующим, противовоспалительным, противоаллергическим, одонтотропным действиями, а также улучшают микроциркуляцию крови в СОПРиЯ.

Методика применения источников ПМП

1. Электрофорез СОПР омагниченной водой проводят по обычной методике для СОПР. Необходимо взять 200 мл дистиллированной воды, внести в нее 500 мг порошка феррита бария и подвергнуть ее омагничиванию в аппарате А.Т.Зелинского ИОН-1 (индуктор одноосного намагничивания) при напряженности поля 30 мТ в течение 5 мин. На курс лечения назначают 10 сеансов электрофореза. При необходимости курс лечения повторяют через 15–20 дней.

2. Полоскание полости рта омагниченной водой (методика приготовления омагниченной воды описана выше). При наличии в полости рта металлических протезов электрофорез усиливает электролитическую реакцию, а следовательно, и жжение СОПРиЯ. Поэтому в таких случаях электрофорез заменяют полосканиями полости рта омагниченной водой.

3. Лечение ПМП с помощью эластичных магнитных аппликаторов для внутриротового и кожного наложения. На пораженный участок кожи или слизистой оболочки полости рта накладывается стерильный эластичный магнит, так, чтобы его намагниченная поверхность соприкасалась со слизистой или кожей

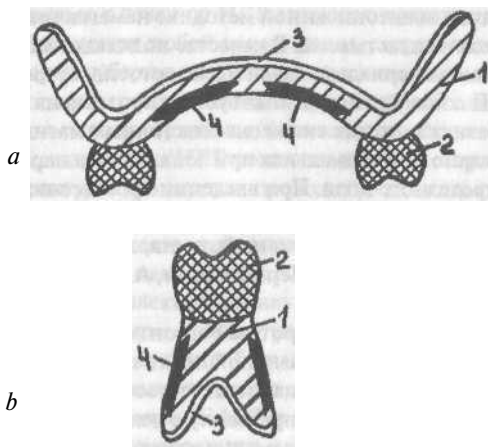


Рис. 56. Съемный зубной протез верхней (а) и нижней (б) челюстей, поперечное сечение: 1 — базис; 2 — искусственные зубы; 3 — эластичная подкладка; 4 — источник постоянного магнитного поля

пораженного участка. Курс лечения включает 20–25 ежедневных сеансов с постепенным повышением экспозиции от 5 до 20 мин и последующим снижением до 5 мин. В особо тяжелых случаях время экспозиции может быть продлено до 60 мин. В случае острого воспаления слизистой оболочки полости рта поверхность эластичного магнита можно покрыть слоем марли, пропитанной мазевыми или жидкими медикаментами. Это проводится с целью усиления действия вводимых в организм лекарственных препаратов в зоне ПМП. Стерилизуют эластичные магниты кипячением или в автоклавах под давлением 0,8 атм в течение 30 мин.

4. Лечение ПМП с помощью омагниченных съемных зубных протезов из пластмасс. В заготовленную тестообразную базисную пластмассу вносят порошок феррита бария в расчете 250 мг на один зубной протез. Затем пластмассу формируют в кювету и дальнейшее изготовление зубного протеза проводят по общепринятой методике. После отделки и полировки зубной протез намагничивают в аппарате А.Т.Зелинского ИОН-1 в течение 5 мин при напряженности магнитного поля 30 мТ. В качестве базисного материала необходимо использовать только прозрачные пластмассы без красителей. Введение намагниченного порошка феррита бария в базисы зубных протезов из акрилатов (в определенных соотношениях и напряженности магнитного поля) улучшает физико-механические свойства пластмасс и делает их рентгеноконтрастными [А.К.Иорданишвили, А.Н.Ташнев, 1987].

5. Лечение ПМП с помощью съемных зубных протезов из пластмассы с омагниченной эластичной подкладкой. Методика намагничивания эластичной

подкладки аналогична вышеописанной методике намагничивания базиса съемного зубного протеза из пластмассы. В качестве подкладки можно использовать эластичные базисные материалы: эладент-100, ортосил, ортосил-М, ортопласт.

6. Лечение ПМП с помощью съемных зубных протезов из пластмасс, наружная поверхность базиса которых снабжена эластичным магнитным аппликатором (рис. 56). Показано при стомалгиях при локализации парестетических ощущений в области протезного поля. При введении протеза в полость рта эластичный магнитный аппликатор своей намагниченной поверхностью соприкасается с парестетической слизистой оболочкой языка, губ, щек и оказывает терапевтическое воздействие на них [Е.М.Тер-Погосян, А.Т.Зелинский, А.К.Иорданишвили, 1990].

Методика изготовления такого протеза состоит в следующем. До этапа формовки, состоящего в замене воска базисной пластмассой, изготавливают протез по общепринятой методике. После паковки тестообразной базисной пластмассы в кювету проводят контрольную прессовку с целлофаном, затем раскрывают кювету и, удалив излишки пластмассы, погружают в нее один или несколько магнитных аппликаторов толщиной 0,5 мм рабочей намагниченной поверхностью наружу так, чтобы края аппликаторов были покрыты базисной пластмассой на 1,0-1,5 мм. Затем повторяют контрольную прессовку с целлофаном, удаляют избытки пластмассы и, убедившись в заданном расположении аппликатора, производят окончательную прессовку без целлофана. Полимеризацию пластмассы, отделку, шлифовку и полировку базиса протеза и искусственных зубов осуществляют по общепринятой методике. Пользование и гигиенический уход за описанной конструкцией протеза особенностей не имеют.

При клинической необходимости наличия на базисе протеза эластичной подкладки из ортосила-М с намагниченным порошком феррита бария ее изготовление производят известным способом.

Вышеописанные процедуры общедоступны, безопасны, просты в мануальном выполнении. Их можно проводить как в амбулаторных, так и в домашних условиях.

Лечение стомалгий с применением *иглорефлексотерапии* (ИРТ) и *магниторефлексотерапии* изучено Е.М.Тер-Погосян, С.А.Ковригиным, А.К.Иорданишвили (1987) и В.К.Казанской (1986).

ИРТ следует применять по второму варианту тормозного метода в точках лица: 6Е; 7Е; 18IG; 19IG; 2VB; 3VB; 24VC; 21TR; 22TR, а также общего действия: 20VG; 5TR; 6MC; 6PP; 20VB; 4GI. Число точек за один сеанс колеблется от 3 до 6, глубина введения игл зависит от места расположения точек. Иглу следует оставлять в тканях на 20-40 мин. Курс лечения состоит из 10-14 сеансов, первые 5 из которых проводят ежедневно, последующие — через день. В случае отсутствия лечебного эффекта курс ИРТ повторяют через 15-20 дней.

Курс ИРТ следует проводить в сочетании с рациональным зубным протезированием и общетерапевтическим лечением.

Для достижения положительного лечебного эффекта, как правило, необходимо провести 1-2-кратный курс ИРТ.

Противопоказаниями к лечению ИРТ являются: злокачественные и доброкачественные новообразования любой локализации, острые лихорадочные заболевания, активные формы туберкулеза, резкое истощение, глубокие поражения внутренних органов с тяжелым расстройством их функций, заболевания крови, состояния острого психического возбуждения, беременность, старческий возраст и др.

На кожной поверхности тела ИРТ можно заменять электронной рефлексотерапией (электропунктурой), которую проводят с помощью аппарата ЭЛАП и его модификаций: ЭЛАП-1, ЭЛАП-1Б, ЭЛАП-ВЭФ, а также микроэлектрофорезом лекарственных веществ, которые позволяют воздействовать на точки акупунктуры без нарушения целостности кожных покровов. Для этих же целей можно использовать магниторефлексотерапию или лазерорефлексотерапию.

Эти методы обладают рядом положительных свойств, которые представляются весьма важными при лечении больных стомалгиями: мягкость воздействия, безболезненность, атравматичность и др.

При *магниторефлексотерапии* [Е.М.Тер-Погосян, А.Т.Зелинский, А.К.Иорданишвили, 1992] на кожную проекцию вышеуказанных биологически активных точек лица и общего действия, имеющих связи с «заинтересованными» при стомалгиях и сопутствующих заболеваниях органами и системами, накладывают и фиксируют лейкопластырем с экспозицией от 2 до 12 часов магнитные таблетки диаметром 20 мм и толщиной 2 мм, выпускаемые Новочеркасским ПО «Магнит». Магнитная индукция на поверхности таблеток составляет 35-45 мТ. Число точек за один сеанс колеблется от 4 до 8. Курс лечения состоит из 12 ежедневных сеансов. В случае отсутствия лечебного эффекта курс магниторефлексотерапии через 15-20 суток повторяют.

Методика лечения стомалгий с применением лазеротерапии (ЛТ) разработана Е.М.Тер-Погосян, С.А.Ковригиным и А.К.Иорданишвили (1989).

Для ЛТ используют установки с гелий-неоновым лазером типа ЛГ-75 с длиной волны 632,8 Нл. Выходная мощность 25 мВт, плотность мощности 0,4-2,0 мВт/см². При этом сфокусированным пучком воздействуют на вышеуказанные биологически активные точки, а расфокусированным — на поля парестетической слизистой оболочки полости рта и языка. Время воздействия на каждую точку или поле 30 с. Курс ЛТ включает 10-14 процедур, первые пять из которых проводятся ежедневно, а последующие — через день. В случае отсутствия лечебного эффекта через 15-20 дней курс ЛТ повторяют. Курс ЛТ следует проводить в сочетании с рациональным зубным протезированием и общетерапевтическим лечением.

Для достижения положительного лечебного эффекта, как правило, необходимо провести 1-2-кратный курс ЛТ.

Противопоказаниями к лечению ЛТ являются: состояние после инфаркта миокарда, недостаточность кровообращения III степени, выраженные нарушения мозгового кровообращения, гипертоническая болезнь III стадии, гипотония, злокачественные опухоли, некомпенсированные формы сахарного диабета, заболевания крови.

Наш опыт показал, что в отдельных случаях при стомалгиях эффективно лечение с применением кислородотерапии (КТ).

Кислород из кислородной подушки набирают в 20-граммовый шприц путем прокола инъекционной иглой резинового шланга подушки, предварительно обработанного 96% этиловым спиртом. Первую порцию кислорода выпускают в воздух, вторую вводят тонкой иглой в ткани полости рта под слизистую оболочку. Для осуществления безболезненного введения кислорода соблюдают следующие условия: вводят кислород под подвижную часть СОПР, иглой не травмируют надкостницу, иглу погружают в ткани не более чем на 2-3 мм, направляют иглу вдоль альвеолярных дуг челюстей и сосудисто-нервных пучков. Инъекции осуществляют под слизистую оболочку боковых поверхностей языка, губ, щек и дна полости рта, т.е. в основном в те участки парестетической СОПРиЯ, которые указывает больной. Инъекционную иглу вводят под слизистую оболочку после ее предварительного обезболивания 10% аэрозолью лидокаина. Кислород нагнетают до побеления слизистой оболочки и образования так называемой «подушечки». На место прокола СОПР следует наложить стерильный марлевый шарик, чтобы через место прокола из тканей не выходил кислород. На месте введения кислорода образуется «волдырь» наподобие того, что наблюдается после введения новокаина, который рассасывается в течение ближайших 20-30 мин. За одно посещение выполняют до 4 инъекций, через каждый из проколов вводят до 5 мл кислорода. Курс КТ состоит из 10-12 введений кислорода (до 20 мл кислорода в каждое посещение), которые проводят через сутки. В случае отсутствия положительного лечебного эффекта курс КТ через 25-30 суток повторяют. Отметим, что этот способ лечения может осуществляться даже в условиях стоматологического кабинета сельских участковых больниц [А.К.Иорданишвили, 1992].

Эффективно также лечение стомалгий с применением трудотерапии (ГТ) [А.К.Иорданишвили, Н.Н.Крупец, 1992].

Перед процедурой больной полощет полость рта 1% раствором перекиси водорода и 5% раствором глюкозы. Пиявок из банок с водой отсаживают в теплые пробирки и прикладывают к точкам воздействия: языку, губам, небу и др. После присасывания пиявок их оставляют в пробирках, которые до конца процедуры держат сами больные. Одновременно используют до трех пиявок. Пиявки обычно насасываются в течение 20-40 мин, а затем самостоятельно отпадают. Указанное время и составляет среднюю продолжительность одной процедуры. Если присосавшаяся пиявка замедляет или совсем прекращает сосательные движения, ее стимулируют, для чего 2-3 раза проводят вдоль ее тела ватой, смоченной теплой водой.

Механически пиявок от СОПРиЯ больного не отрывают. Если по каким-либо причинам требуется немедленно освободиться от пиявки, то к ее телу достаточно прикоснуться ватой, смоченной настойкой йода или спирта. После процедуры больной должен прополоскать полость рта 3% раствором перекиси водорода и воздержаться от приема пищи 2 часа. Курс лечения состоит из 6-12 сеансов, первые шесть из которых проводятся ежедневно, последующие — через день. При отсутствии лечебного эффекта курс ГТ через 1,5-2 месяца повторяют.

При оценке непосредственных и отдаленных результатов лечения применением методов неспецифической терапии следует учитывать динамику жалоб, самочувствия и объективных данных. Хороший лечебный эффект характеризуется полным исчезновением клинических проявлений stomalgий; удовлетворительный — снижением интенсивности площади парестетической слизистой оболочки полости рта и языка и заметным улучшением общего состояния. При отсутствии лечебного эффекта существенных изменений в самочувствии и состоянии больного не наблюдается.

Таблица 27

Результаты лечения stomalgий

Метод лечения	Количество, возраст и пол больных	Число курсов лечения	Сроки наблюдения	Лечебный эффект			Примечания
				хороший	удовлетворительный	отсутствие эффекта, рецидив заболевания	
Лазеротерапия	35 человек 50-70 лет: мужчин — 2, женщин — 33	2	непосредственные (до 6 мес)	7	15	13	Умерло — 2 чел.
			отдаленные (до 4 лет)	3	11	19	
Гирудотерапия	30 человек 50-73 лет: мужчин — 2, женщин — 28	2	непосредственные (до 6 мес)	8	11	И	Умерло — 1 чел.
			отдаленные (до 3 лет)	3	6	20	

Таблица 28

Результаты лечения stomalgий

Метод лечения	Количество, возраст и пол больных	Число курсов лечения	Сроки наблюдения	Лечебный эффект			Примечания
				хороший	удовлетворительный	отсутствие эффекта, рецидив заболевания	
Иглорефлексотерапия	42 человека 43-68 лет: мужчин — 2, женщин — 40	1-2	непосредственные (до 6 мес)	12	17	13	Умерло — 3 чел.
			отдаленные (до 4 лет)	4	15	20	
Магниторефлексотерапия	27 человек 50-77 лет: мужчин — 1, женщин — 26	2	непосредственные (до 6 мес)	2	14	11	Умерло — 3 чел.
			отдаленные (до 4 лет)	1	8	15	
Магниторефлексотерапия	28 человек 52-62 лет: мужчин — 1, женщин — 27	2	непосредственные (до 6 мес)	8	11	9	Умерло — 2 чел.
			отдаленные (до 4 лет)	4	5	17	

Результаты лечения стомалгии

Метод лечения	Количество, возраст и пол больных	Число курсов лечения	Сроки наблюдения	Лечебный эффект			Примечания
				хороший	удовлетворительный	отсутствие эффекта, рецидив заболевания	
Гипербарическая оксигенация	35 человек 47-59 лет: мужчин — 1, женщин — 34	1	непосредственные (до 6 мес)	26	7	-	
			отдаленные (до 4 лет)	21	7	7	
Кислородотерапия	30 человек 49-57 лет: мужчин — 2, женщин — 28	2	непосредственные (до 6 мес)	8	12	10	
			отдаленные (до 4 лет)	6	7	17	

Таблица 10

Результаты лечения стомалгии

Метод лечения	Методика лечения	Кол-во пациентов (35-76 лет)	Сроки наблюдения	Лечебный эффект		
				хороший	удовлетворительный	отсутствие эффекта, рецидив заболевания
Магнитотерапия	Электрофорез омагниченной воды	20	непосредственные (до 6 мес)	2	10	8
			отдаленные (до 12 мес)	1	5	14
	Полоскание полости рта омагниченной водой	38	непосредственные (до 6 мес)	2	9	27
			отдаленные (до 12 мес)	-	6	32
	Эластичные магнитные аппликаторы	62	непосредственные (до 6 мес)	5	27	30
			отдаленные (до 12 мес)	2	19	41
	Омагниченные съемные протезы	25	непосредственные (до 6 мес)	10	15	-
			отдаленные (до 12 мес)	5	17	3
	Съемные протезы с омагниченной эластичной подкладкой	18	непосредственные (до 6 мес)	12	6	-
			отдаленные (до 12 мес)	9	7	2
Съемный протез при стомалгии в области протезного поля	11	непосредственные (до 6 мес)	11	-	-	
		отдаленные (до 12 мес)	10	1	-	

Неспецифические методы лечения стомалгий являются эффективными особенно в тех случаях, когда традиционные методы лечения не дают положительных результатов. Длительность положительного лечебного эффекта после применения неспецифических методов лечения (ГБО, ИРТ, ЛТ, КТ, ГТ и др.) определяется своевременной коррекцией психотравмирующих ситуаций, проведением противорецидивных мероприятий при заболеваниях внутренних органов и устранением местных раздражающих факторов в полости рта (табл. 27-30).

Имеющиеся у больных глоссалгиями нарушения капиллярного кровотока слизистой оболочки языка проходят после первой криоаппликации (криорефлексотерапия) с помощью пористых автономных аппликаторов из никемида титана в виде катков, а стабилизация гемомикроциркуляции отмечается при завершении курса криотерапии (Т.Н.Улько, С.И.Токмакова, САУлько, Д.А.Черепков, А.П.Гончаров, 2001).

Криогенные аппликаторы из пористого никемида титана, созданные в 1990-х годах в Томском НИИ медицинских материалов и имплантатов с памятью формы, нашли широкое применение в стоматологии благодаря их особым качествам: способности впитывать жидкий азот и осуществлять криовоздействие как за счет охлажденного металла, так и за счет испарения заключенного в порах хладагента не прилипать к замораживаемым тканям, автономности, удобству манипулирования в полости рта и т.д. При глоссалгиях криоаналгезию проводят ежедневно, от 3 до 6 сеансов на курс. По одному и тому же месту аппликатор прокатывают 2-3 раза с интервалом, необходимым для повторной его зарядки. Криоконтакт на единицу площади занимает 2-3 секунды (М.Д.Филурин, С.И.Токмакова, А.А.Башговой, Т.В.Воблова, Т.Н.Улько, 2001).

В заключение следует подчеркнуть, что увеличение в структуре населения Санкт-Петербурга людей пожилого и старческого возраста привело к появлению в стоматологических кабинетах больных с заболеваниями слизистой оболочки полости рта и языка, сопровождаемыми стомалгиями, парестезиями (ПСОПРиЯ) и фоновой патологией, у которых имеются различной степени выраженности нарушения обмена веществ, интоксикации, прогрессирующая функциональная недостаточность различных органов и систем организма, в том числе и психические расстройства.

По нашим данным, больные с синдромом жжения в полости рта в 89% случаев старше 55 лет, 93% из них имеют хроническую патологию органов пищеварительной системы, печени, крови и органов кровообращения, аллергические заболевания.

Организация лечебного процесса и динамическое наблюдение больных с синдромом жжения в полости рта, в том числе с синдромом гальванизма, парестезиями, аллергическими протезными стоматитами и др., давно уже являются актуальной задачей практического здравоохранения России, а не только Санкт-Петербурга. До сих пор не детализированы роль и место различных специалистов при комплексном лечении таких больных, не определена и последовательность подключения их к обследованию пациентов. Как правило, такие больные находятся под наблюдением стоматолога по поводу болезней

СОПРиЯ, а по сопутствующей патологии внутренних органов и систем динамическое наблюдение проводят врачи соответствующего профиля, то есть интернисты. Такой метод организации постоянной лечебно-профилактической помощи нельзя считать диспансеризацией не только по форме, но и по содержанию.

Всем врачам-стоматологам прекрасно известны изнуряющая, мучительная симптоматика у таких больных и особенно трудности их лечения.

Очевидна необходимость создания (особенно в крупных городах страны) специализированных центров, которые будут заниматься обследованием, лечением и динамическим наблюдением за больными с синдромом жжения в полости рта и другими болевыми синдромами в челюстно-лицевой области. Центры должны иметь и стационар. Включение в работу таких центров терапевта, гинеколога, психоневролога, невропатолога, эндокринолога, гематолога, геронтолога и др. наряду со стоматологами (терапевтом, хирургом и ортопедом) позволит решать проблему лечения таких больных не просто разносторонне, а именно комплексно. Индивидуальное лечение будет назначать консилиум при участии всех необходимых специалистов. Кроме того, создание таких центров позволит избежать «распыленности» таких больных по различным лечебно-профилактическим учреждениям, по-настоящему даст возможность глубоко изучать и обобщать накапливающиеся данные о клинике, диагностике и лечении указанных заболеваний, помогать должным образом этим больным.

Подводя итог сказанному, можно утверждать, что сегодня лечение стоматитов — весьма трудная задача и требует от врачей многих специальностей терпения и настойчивости.

24. ПРОТЕЗНЫЕ СТОМАТИТЫ

Протезными стоматитами (ПС) называют различную патологию СОПРиЯ воспалительного характера, обусловленную наличием в полости рта зубного протеза. Термин «протезные стоматиты» точно отражает основное содержание реакции слизистой оболочки протезного ложа и поля и ее причину — зубной протез [Е.И.Гаврилов, 1979].

Протезными стоматитами страдают чаще люди пожилого и старческого возраста, имеющие сопутствующую патологию внутренних органов и систем организма, особенно хронические заболевания органов пищеварительной системы. Женщины болеют ПС несколько чаще, чем мужчины.

Изучение причин возникновения ПС показывает, что в абсолютном большинстве случаев они являются следствием нарушения технологии изготовления зубных протезов, связаны с погрешностями клинических этапов их изготовления, в ряде случаев обусловлены самой конструкцией зубного протеза или патологическим действием химических ингредиентов, входящих в состав материала, из которого изготовлен зубной протез. Важное значение в возникновении ПС также играет состояние здоровья владельца протеза, соблюдение им гигиены полости рта и правил ухода за зубными протезами.

В практической деятельности врачей-стоматологов целесообразно пользоваться следующей классификацией протезных стоматитов [А.К.Иорданишвили, 1988], учитывающей этиологию, форму патологического процесса, характер и степень тяжести его течения, а также локализацию патологических изменений СОПРиЯ, вызванных зубным протезом.

Протезные стоматиты

I. Поэтиологии:

- 1) травматические,
- 2) токсические,
- 3) аллергические,
- 4) обусловленные физическими факторами.

II. Поформенпатологическогопроцесса:

- 1) катаральные (серозные),
- 2) эрозивные,
- 3) язвенные,
- 4) язвенно-некротические,
- 5) гиперпластические.

III. Похарактерутеченияпатологическогопроцесса:

- 1) острые,
- 2) подострые,
- 3) хронические (ремиссия, обострение).

IV. Положения патологических изменений на СОПР у Я:

- 1) очаговые (ограниченные, локализованные),
- 2) диффузные (разлитые, генерализованные).

V. Степени тяжести течения:

- 1) легкие,
- 2) средней тяжести,
- 3) тяжелой степени тяжести.

Травматические ПС в большинстве случаев возникают почти сразу после наложения съемных зубных протезов из-за несоответствия формы и размеров базиса, кламмеров протеза границе и поверхности протезного ложа, а также при нарушении артикуляции зубных дуг челюстей.

При развитии травматического ПС основной жалобой пациентов является боль в месте травмы, усиливающаяся при пользовании зубным протезом. Чаще всего травматические ПС бывают очаговыми и обнаруживаются по границе протезного ложа, в месте, соответствующем удлинённому (укорочённому) или истончённому краю базиса съёмного зубного протеза, или связаны с чрезмерным его объёмом. К возникновению очаговых воспалений слизистой оболочки твёрдого неба, альвеолярных дуг челюстей приводят нарушения артикуляции искусственных зубных дуг, балансирование базиса съёмного зубного протеза, что обуславливает неравномерное распределение жевательного давления на протезное ложе. Одиночные шероховатости и поры базиса съёмного зубного протеза также могут быть причиной очаговых воспалительных процессов на СОПР.

При кратковременном пользовании такими протезами возникает ограниченное катаральное воспаление СОПР. В месте травмы возникают гиперемия и отек СОПР, могут появляться эрозии.

При продолжительном действии травматического фактора на СОПР образуются язвы, появляется локальная кровоточивость. В запущенных случаях развивается некротический стоматит. Следует заметить, что при хроническом безболезненном травмировании СОПР происходит ее гиперплазия и могут развиваться папилломы (травматический папилломатоз).

Диффузные травматические ПС возникают при пользовании съёмными зубными протезами, имеющими незначительные шероховатости по всей внутренней поверхности его базиса. При осмотре полости рта у таких пациентов выявляются гиперемия и отек всей слизистой оболочки протезного ложа, точно совпадающие с его границами. Возможно появление эрозий и язв в диаметре до 2 мм, располагающихся по всему протезному ложу.

При лечении травматических ПС необходимо прежде всего устранить раздражающие механические факторы путем тщательной коррекции и обработки зубного протеза. Последняя включает в себя соответствующую коррекцию границ и толщины базиса протеза, исправление артикуляции искусственных зубов путем пришлифовывания, легкую «полировку» внутренней поверхности базиса съёмного зубного протеза с целью удаления малых шероховатостей, а также изоляцию базиса протеза в области острых костных выступов.

При наличии клинических показаний и в случае стойких ограниченных реакций слизистой оболочки протезного ложа следует прибегнуть к изменению конструкции зубного протеза (например, съемного пластиночного протеза на бюгельный протез), оставляя измененную (ранимую) слизистую оболочку вне протезного ложа. В ряде случаев целесообразно применить двухслойные зубные протезы с мягкой эластичной подкладкой базиса (ортосил-М, ПМ и др.) съемного протеза.

Кроме сказанного, следует проводить симптоматическую терапию травматических ПС, которая состоит из двух этапов:

- 1) проведения медикаментозной терапии патологии СОПР;
- 2) соблюдения правил гигиенического ухода за полостью рта и за зубными протезами непосредственно больными.

Медикаментозная терапия катаральных и эрозивных поражений СОПР сводится к полосканиям и ирригации под давлением (из кружки Эсмарха, резинового баллона или сифона) полости рта антисептическими растворами (фурацилина 1:5000, риванола 1:1000, 0,2% раствора хлоргексидина), щелочными минеральными водами (боржоми, джермук и др.). Для этих целей также применяют полоскания, которые готовят следующим образом. На 500 мл 0,5% раствора новокаина берут один белок куриного яйца. После их тщательного смешивания и взбалтывания раствор можно использовать в течение трех дней, храня его в прохладном и темном месте. Раствор калия перманганата в этих случаях применять не следует, так как он вызывает сухость в полости рта и неприятные ощущения саднения. Хороший лечебный эффект дает смазывание пораженной СОПР 0,5% раствором метиленовой сини на 40% раствора глюкозы или винилином (бальзамом Шостаковского), а также дентальной адгезивной пастой Солкосерил (Солко Базель АГ, Швейцария), гелем Протил фирмы Септодонт (Франция) или отечественным аналогом Стомазин.

При наличии язвенно-некротических поражений СОПР их обрабатывают протеолитическими ферментами (растворами трипсина, химотрипсина или хипосина) и антисептическими препаратами (перекись водорода 3%, раствор калия перманганата 1:5000 и др.). Для устранения болевого синдрома при язвенно-некротических поражениях СОПР последние обрабатывают омрагниченной водой напряженностью поля 30–40 мЛТ или эмульсией уротропина с анестезином (Anaesthesini, Urotropini ad 0.3; Glycerini ad 10.0). В целях безболезненного приема пищи смазывания и аппликации следует проводить за 15–30 мин до еды.

Эффективное лечебное воздействие на воспалительную СОПРиЯ и язвенные поражения оказывают охлажденный кефир и ацидофилин. Больные перед проглатыванием должны задерживать их в полости рта на 7–10 с, создавая для СОПРиЯ «ванну». В кефире и ацидофилине содержится ряд веществ, способствующих обезболиванию и регенерации.

Язвенно-некротические поражения СОПРиЯ можно обрабатывать 0,5% раствором метиленовой сини, приготовленной на 40% растворе глюкозы, и препаратами, оптимизирующими регенерацию и эпителизацию, — аппликации маслами витамина А, мазью ментола, 25% раствором ацемина, а также, путем рас-

пыления на язвенно-некротические поражения СОПР аэрозоли Левиан, линимента Спедиан. Этиотропный лечебный эффект дает нанесение на язвенно-некротические поверхности мази с трихополом (Metronidazoli 5.0, Methyluracili 5.0, Vaseline ad 100.0). Такие процедуры необходимо проводить по 4-6 раз в сутки после предварительной антисептической обработки слизистой оболочки полости рта и языка.

Для оптимизации регенерации и снижения болевого синдрома целесообразно применять физиотерапевтические процедуры: облучение язвенных поверхностей СОПРiЯ короткими УФ-лучами, местную д'арсонвализацию, гидротерапию и аэрозольтерапию противовоспалительными, антисептическими, кератопластическими и др. веществами. Хороший лечебный эффект дает применение магнитотерапии, лазеротерапии и гипербарической оксигенации (ГБО), методики использования которых представлены в главе 23.

С целью устранения болей и снятия раздражений больным запрещают разговаривать, принимать твердую и горячую пищу, курить, употреблять алкоголь и острые приправы. Пища должна быть жидкой, питательной, вкусной и богатой витаминами.

Если после устранения причинного травматического фактора и проведения медикаментозного и физиотерапевтического лечения в течение двух недель язва не заживет, больного должен осмотреть онкостоматолог.

Профилактика травматических ПС заключается в строгом соблюдении правил изготовления и конструирования зубных протезов, соблюдении принципа законченности лечения: врач после сдачи зубного протеза наблюдает больного до тех пор, пока не убедится, что тканям протезного ложа и поля не угрожает травма [Е.И.Гаврилов, 1979]. К профилактическим мерам относят также четкий и полный инструктаж больного о правилах пользования зубным протезом и диспансерное наблюдение за протезоносителями.

Токсические ПС или акриловые стоматиты возникают вследствие вымывания свободного мономера — метилметакрилата (ММА) из базисов протезов в слюну; ММА, являясь эфиром, оказывает раздражающее действие на СОПРiЯ, вызывая в ней патологические изменения. Небезразличны в этом отношении красители, наполнители и пластификаторы, применяемые в процессе изготовления базисных пластмасс. Сила токсического действия ММА зависит от площади протезного ложа, длительности периода воздействия, концентрации мономера в слюне и скорости его всасывания, состояния СОПРiЯ и их всасывающей способности. Последняя усиливается при воспалительных заболеваниях СОПР, болевых раздражениях, воздействии химических (профессиональные вредности) и некоторых пищевых веществ (острые закуски, пряности, алкоголь и т.п.).

Больные токсическими ПС предъявляют жалобы на неприятные ощущения и жжение СОПРiЯ, появляющиеся при пользовании съемными зубными протезами, на повышенное слюноотделение. В случае отказа от пользования зубными протезами указанные явления проходят в течение 4-7 суток. При повторном наложении протезов, спустя 1-2 суток, жалобы вновь появляются и нара-

тают к 7-8 суткам, что обуславливается созданием определенной концентрации ММА в слюне [Э.Я.Варес, 1991]. При осмотре полости рта выявляются диффузная гиперемия и отек СОПР, точно совпадающие с границами базиса съемного зубного протеза. При хроническом воспалении слизистой оболочки протезного ложа она выглядит вишнево-красной, отечной, иногда с точечными кровоизлияниями.

Лечение токсических ПС заключается в отказе от пользования зубными протезами до момента стихания неприятных ощущений, патологических изменений и нормализации СОПР. За это время протезы подвергают повторной полимеризации или обработке ультразвуком, что снижает содержание в них остаточного ММА [Л.М.Мишнев, Н.Ю.Незнанова, 1989]. В случае отсутствия лечебного эффекта изготавливают новые съемные зубные протезы методом литьевого прессования, так как из базисов протезов, изготовленных указанным способом, мономера вымывается в 2 раза меньше по сравнению с протезами, изготовленными по обычной методике — компрессионного прессования [Э.Я.Варес, 1991]. Полимеризацию базисных пластмасс целесообразно проводить в условиях сухой среды (в сухожаровом шкафу), что способствует связыванию ММА [Л.М.Мишнев, А.Ю.Медведев, 1988]. В ряде случаев для достижения стойкого лечебного результата приходится изготавливать съемные зубные протезы из бесцветной пластмассы или с металлическим базисом.

Исследованиями В.Н.Трезубова, Ю.М.Максимовского, В.И.Зарембо и др. (2001) установлено воздействие электромагнитного излучения радиоволнового диапазона на процесс полимеризации акриловых пластмасс и определен для различных пластмасс оптимальный диапазон частот воздействия электромагнитного поля. Проведенное этими авторами исследование показало, что электромагнитное поле разночастотного диапазона малой мощности оказывает существенное влияние на процесс полимеризации метилметакрилатов горячего отверждения и приводит к значительному уменьшению содержания остаточного мономера, при этом не ухудшаются физико-механические показатели пластмасс.

Обнадеживающие данные получены при использовании метода изоляции протезов тонкими вакуумными пленками окиси тантала (А.В.Цимбалистов, Ю.А.Быстров, ВЛ.Ласка, А.А.Лобановская. 2000).

Одновременно с указанными мероприятиями необходимо проводить местную симптоматическую терапию, направленную на ликвидацию воспалительных явлений и болевых ощущений СОПР. Для этого назначают антисептические полоскания и ирригации полости рта, а также местноанестезирующие препараты: ванночки с 2% раствором новокаина, 0,5% раствором тримекаина или с цитралем (20 капель 1% спиртового раствора цитраля на 1/2 стакана воды), смазывания или аппликации на СОПР 2% раствора дикаина или анестезина на глицерине, персиковом масле или каротолине [Anaesthesini 1.0, Carotolini 10.0].

Профилактика токсических ПС заключается в соблюдении соотношения мономера и полимера для приготовления формовочного теста базисной пластмассы, которое должно быть 1:3 по объему или 1:2 по массе, в строгом выполнении режима

полимеризации, что способствует наиболее полному связыванию ММА. При сдаче съемного зубного протеза больному следует советовать делать паузы в пользовании протезами на 2, 6-7 и 30 дни после наложения протезов, а также не реже 2 раз в год рекомендовать полностью исключать пользование зубными протезами на 2-3 дня. В дни таких пауз целесообразно проводить местную гипосенсибилизирующую терапию при помощи электрофореза 5% раствора хлористого кальция, 0,5% раствора витамина В₁ или аэрозольных ингаляций СОПР, расположенной под базисами съемных зубных протезов [В.З.Василенко, 1984].

Аллергические ПС по механизму возникновения представляют собой аллергическую реакцию замедленного типа, клинически проявляющуюся возникновением контактного стоматита. Основной причиной их возникновения является развитие повышенной чувствительности к органическим (ММА) и неорганическим (красители, наполнители, пластификаторы) компонентам, которые являются исходными материалами для получения базисов съемных зубных протезов. Данные вещества, являясь неполными антигенами-гаптенами, реагируя с белками тканей протезного ложа, становятся аллергенами, приобретая полноценные антигенные свойства.

Больные жалуются на жжение СОПРиЯ, сухость во рту, изменение вкусовых ощущений, которые сопровождаются головными болями, плохим сном, раздражительностью, кожными аллергическими проявлениями. Эти ощущения и патологические изменения возникают спустя 5-10 дней после начала ношения зубного протеза.

При осмотре полости рта в таких случаях выявляются диффузная гиперемия и отек СОПРиЯ не только в пределах границ протезного ложа, но и в местах, прилегающих к зубным протезам, — на щеках, губах (протезное поле). Иногда наблюдаются точечные кровоизлияния.

Полный отказ от пользования зубным протезом приводит к значительному улучшению самочувствия, а пользование им — к рецидиву заболевания. У большинства больных с аллергическими протезными стоматитами имеется отягощенный аллергологический анамнез: аллергические реакции на пищевые продукты, аллергические дерматозы, бронхиальная астма и др.

Лечение аллергических ПС заключается в изготовлении новых зубных протезов из индифферентных материалов, индивидуальную переносимость которых определяют с помощью накожных аллергических проб. При наличии у больного стойкого синдрома жжения слизистой оболочки полости рта возможно применение лечебных конструкций зубных протезов, которые полностью (и базис, и искусственные зубы) изготовлены из бесцветной пластмассы или в них сочетается постановка фарфоровых или ситалловых зубов с искусственными зубами, выполненными из бесцветной пластмассы [А.К.Иорданишвили, 1989]. При наличии стойкого синдрома жжения слизистой оболочки протезного поля показано применение съемных зубных протезов, наружная поверхность базиса которых в области парестетичной слизистой снабжена эластичным магнитным аппликатором [Е.М.Тер-Погосян, А.Т.Зелинский, А.К.Иорданишвили — А.с. №1602506].

При тяжелых формах течения аллергических ПС, сопровождаемых кожными аллергическими реакциями и отеками мягких тканей челюстно-лицевой области, прибегают к назначению антигистаминных препаратов (кларитин (коратадин), супрастин, тавегил, пипольфен, димедрол) и в дополнительному применению методов неспецифической терапии: ГБО, лазеротерапии, иглорефлексотерапии, магнитотерапии и др.

Профилактика аллергических ПС основана на своевременном выявлении аллергического анамнеза у впервые протезируемых пациентов и проведении у них вышеуказанных проб на этапе подготовки к протезированию зубов.

В случае непереносимости пластмассовых зубов и при наличии противопоказаний к применению минеральных зубов вакуумного обжига (фарфоровых) в съемных зубных протезах также целесообразно применять лечебные конструкции зубных протезов.

Протезные стоматиты, обусловленные физическими факторами, связаны с отрицательным влиянием на физиологические процессы, протекающие в слизистой оболочке протезного ложа, а также собственно протезом, который вызывает такие побочные явления, как «парниковый» и вакуумный эффекты. «Парниковый эффект» возникает при пользовании пластинчатыми зубными протезами с пластмассовыми базисами, обладающими малой теплопроводностью. Вследствие этого под съемными протезами сохраняется температура, близкая к температуре тела человека. Это способствует размножению микроорганизмов и ухудшает гигиеническое состояние слизистой оболочки протезного ложа, обуславливая ее хроническое диффузное воспаление, протекающее без выраженных субъективных ощущений. Вакуумный эффект возникает под протезами с хорошо замыкающим клапаном (полные съемные протезы на верхнюю челюсть). В силу этого появляется «эффект медицинской банки», сопровождаемый диффузной гиперемией и отеком слизистой оболочки протезного ложа и ее хроническим воспалением, также протекающим, как правило, без выраженных субъективных ощущений.

Профилактика и лечение указанных осложнений заключается в выборе рациональной конструкции съемного зубного протеза (опирающиеся протезы с минимальной площадью цельнолитого металлического базиса из кобальтохромового сплава; двухслойные базисы съемных зубных протезов и др.), стараясь обеспечить максимально равномерный контакт базиса протеза с подлежащими тканями, чтобы в период покоя не было давления, достаточного для появления очагов ишемии слизистой оболочки протезного ложа. При жевательной нагрузке возникающая ишемия должна широко и равномерно распространяться по всему протезному ложу, а не локализоваться только в отдельных его участках. Временная ишемия является лишь фазой массажа тканей, за которой после прекращения жевательного давления следует прилив крови. Такая связь подлежащих тканей с базисом протеза наиболее желательна, поскольку обеспечивает профилактику возникновения хронического воспаления СОПР в области протезного ложа, обусловленного вакуумным эффектом. Кроме того, применение металлического базиса обеспечивает выход тепла из слизистой оболочки протезного ложа, снижая вероятность возникновения «парникового эффекта».

Протезные стоматиты возникают при нарушении гигиены полости рта и плохом уходе за зубными протезами, что снижает также и сроки годности протезов. Поэтому с самого начала лечения ПС необходимо научить больных правильно проводить уход за полостью рта во время лечения и после него, разъясняя правила ухода за зубными протезами.

В период лечения язвенно-некротических поражений СОПР следует запретить больным пользоваться зубной щеткой. Во время утреннего туалета, а также после каждого приема пищи зубы и межзубные промежутки следует протереть ватой, смоченной 3% раствором перекиси водорода, после чего провести ирригацию полости рта антисептическими растворами. Отсутствие неприятного запаха изо рта больных является хорошим показателем ухода за полостью рта и залогом успешного лечения. При воспалениях СОПР, не сопровождаемых нарушением целостности покрова слизистой оболочки, уход за полостью рта также отличается от обычного. Для чистки естественных зубов показаны зубная щетка с мягкой щетиной и лечебно-профилактические пасты «Лесная», «Новый жемчуг экстра», «Новый жемчуг тотал» и др., которые оказывают хорошее антимикробное, противовоспалительное, очищающее и дезодорирующее действие. Уход за съемными зубными протезами осуществляется путем систематического их мытья под проточной водой с помощью зубной щетки, порошка или пасты. Хранить их следует в сосуде с кипяченой водой при температуре 16-20°C, в который можно добавить 2-3 капли зубного эликсира («Лесной», «Свежесть» и др.) для устранения неприятного запаха.

Гнатодинамометрическое исследование при зубном протезировании больных с полным вторичным отсутствием зубов показало, что в день наложения полных съемных зубных протезов с пластмассовыми или минеральными зубами вакуумного обжига показатели гнатодинамометрии, измерившиеся на уровне первых моляров, колебались от 30 до ПО Н и в среднем составили 79+16 Н. По мере увеличения сроков пользования полными зубными протезами показатели гнатодинамометрии несколько повышались и достигали своего максимума 115+21 Н спустя 1-3 месяца от начала пользования зубными протезами. Величина жевательного давления у больных с полным отсутствием зубов при пользовании зубными протезами в основном зависит от степени атрофии альвеолярных отростков челюстей и состояния слизистой оболочки протезного ложа.

У больных с парестезиями слизистой оболочки полости рта и протезными стоматитами средние показатели гнатодинамометрии были несколько снижены и составляли 78+17 Н. Устранение патологических изменений слизистой оболочки протезного ложа повышало показатели гнатодинамометрии у больных, пользующихся полными съемными зубными протезами, и положительно сказывалось на восстановлении жевательной функции.

Следует отметить, что применение у протезоносителей полных съемных зубных протезов с эластичной подкладкой из ортосила-М при патологии слизистой оболочки протезного ложа повышало в среднем величину жевательного давления до 105+18 Н за счет более равномерного распределения жевательной нагрузки на подлежащие ткани.

25. ОСОБЕННОСТИ ПРОТЕЗИРОВАНИЯ ЗУБОВ ПРИ ЗАБОЛЕВАНИЯХ СЛИЗИСТОЙ ОБОЛОЧКИ ПОЛОСТИ РТА

В клинике ортопедической стоматологии все чаще приходится выполнять протезирование зубов пациентам с заболеваниями СОПРиЯ. Это обусловлено увеличением в структуре населения России лиц пожилого и старческого возраста, что привело к появлению в клинике стоматологии больных с заболеваниями СОПРиЯ и фоновой патологии, у которых имеются различной степени выраженности нарушения обмена веществ, интоксикации, прогрессирующая функциональная недостаточность различных органов и систем организма, что обуславливает наличие у них также психических расстройств. Учет и коррекция соматогенных психических расстройств у больных с заболеваниями СОПРиЯ имеет важное значение для их успешного лечения, протезирования зубов и реабилитации. Именно такие больные чаще других страдают хронической патологией СОПРиЯ — красный плоский лишай, лейкоплакия, хронический рецидивирующий герпетический стоматит — и нуждаются в протезировании зубов.

Вышеуказанные заболевания СОПРиЯ не являются противопоказаниями к изготовлению всех видов зубных протезов. Однако при протезировании зубов у таких пациентов необходимо соблюдать ряд требований. Протезировать зубы у больных с хроническими заболеваниями СОПРиЯ следует только в стадии их ремиссии. Необходимо выбирать наиболее рациональные конструкции зубных протезов, стараться оставить измененную СОПР вне протезного ложа. При снятии слепков края ложек следует окантовать термопластическими массами (ортокор) или лейкопластырем и использовать только эластичные и термопластичные слепочные материалы.

Целесообразно изготавливать таким больным цельнолитые или металлокерамические (металлоакриловые) зубные протезы из однородных металлов.

В случае протезирования съемными зубными протезами базис следует изготавливать из индифферентного для пациента материала рациональной конструкции (опирающиеся зубные протезы из кобальто-хромового сплава с базисом из бесцветной пластмассы). Если патологическая СОПР находится в зоне повышенного давления, то эти участки слизистой оболочки протезного ложа подлежат разгрузке. Для этих целей возможно применение двухслойных базисов зубных протезов с мягкой эластичной подкладкой (ортосил-М и др.).

При сдаче зубных протезов больному необходимо проверить границы базиса, тщательность полировки протеза и артикуляционные взаимоотношения зубных рядов челюстей при наличии протезов в полости рта. Края съемных зубных протезов должны быть утолщены и закруглены для исключения механической травмы. Следует слегка отполировать внутреннюю поверхность базиса съемного протеза, добиваясь снятия малых шероховатостей, вызывающих микротравмы СОПР протезного ложа. При этом также снижается пористость ба-

зистой пластмассы, что уменьшает задержку пищевых остатков и микроорганизмов на зубном протезе, уменьшая тем самым воспалительные явления слизистой оболочки протезного ложа.

Особенно внимательно следует относиться к дифференциальной диагностике предраковых заболеваний и злокачественных новообразований слизистой оболочки полости рта. Исследование Т.С.Дворниковой (2000) показало, что цитологический метод имеет достоверную диагностическую значимость только при дефекте эпителия слизистой оболочки (эрозивно-язвенная форма лейкоплакии, злокачественные новообразования СОПР при дефекте эпителия), а при патологическом ороговении или наличии выраженного эпителиального слоя (папилломы и папилломатоз) метод не всегда является информативным.

По завершении зубного протезирования больные с предраковыми заболеваниями слизистой оболочки полости рта должны находиться под динамическим наблюдением для исключения хронической травмы, обусловленной зубным протезом.

Периодическое комплексное обследование больных с предраковыми заболеваниями должно быть индивидуальным и определяться клинической картиной заболевания. Целесообразно использование метода электронного парамагнитного резонанса (Т.С.Дворникова, 2000) в сочетании со стоматоскопическим, цитологическим и гистологическим исследованиями.

У больных с травматическим папилломатозом с целью профилактики перерождения папиллом из-за их легкой ранимости, частого изъязвления и развития воспалительного процесса в строме протезирование зубов выполняют только после хирургического иссечения, электрокоагуляции или криодеструкции папиллом.

После протезирования зубов больные, страдающие красным плоским лишаем, лейкоплакией, хроническим рецидивирующим герпетическим стоматитом, травматическим папилломатозом, перестезией слизистой оболочки полости рта и языка (ПСОПРиЯ) и другими заболеваниями СОПРиЯ, должны находиться под диспансерным наблюдением у специалиста-интерниста (терапевта) с целью регулярного проведения противорецидивного лечения заболеваний внутренних органов и систем организма, а также у врача-стоматолога — для своевременно-го устранения местных раздражающих факторов в полости рта.

26. АДАПТАЦИЯ В ОРТОПЕДИЧЕСКОЙ СТОМАТОЛОГИИ

В ортопедической стоматологии понятие адаптации имеет сравнительно узкое значение — привыкание больного к зубному протезу. Однако именно эта проблема является одной из кардинальных в стоматологии. В 1900 г. Гизи отметил, что за 40 лет своей практической деятельности он осуществил ортопедическое лечение полными съемными протезами более 20 тыс. человек, из которых 25% хорошо пользовались, 25% — не пользовались, а 50% пользовались такими протезами удовлетворительно.

Пациент обычно привыкает к зубному протезу, если в процессе пользования им устранены болевые ощущения, наступила психическая (приспособление к инородному телу), фонетическая и двигательная (выработка нового стереотипа жевания) адаптация.

Однако, по данным К.Якоба (1977), З.С.Василенко (1977, 1980), М.К.Драгобецкого (1985) и др., 20-26% больных не пользуются зубными протезами, а 37% вынуждены приспосабливаться к некачественным протезам. Кроме того, в 52% случаев протезирования съемными зубными протезами эти конструкции неустойчивы при жевании, и у 64,7% больных под базами протезов развиваются заболевания слизистой оболочки [А.И.Рыбаков, Г.В.Банченко, 1978].

A.D.Walter (1976) проанализировал ошибки, встречающиеся при изготовлении съемных протезов, и показал, что 90% ошибок допускается при протезировании больных, пользующихся полными съемными протезами. Основными погрешностями являлись: несоответствие между формой базиса и подлежащими опорными тканями, неточность в определении границ протезов, центрального соотношения челюстей, уровня расположения окклюзионной плоскости искусственных зубов и др.

М.К.Драгобецкий (1985) считает, что проблеме адаптации больных к съемным пластиночным протезам можно решить путем изучения комплекса таких взаимозависимых факторов, как биологические, психофизиологические, социально-психологические, биотехнические и организационные. Причем под биотехническими факторами М.К.Драгобецкий (1986) понимает взаимозависимость клинических и лабораторных этапов, направленных на предупреждение врачебных и лабораторных ошибок и нарушений технологии изготовления протезов, а также выбор наиболее современных методик и материалов.

На наш взгляд, комплексный подход к анализу факторов, влияющих на течение периода адаптации у протезоносителей, требует выделения пяти основных аспектов (рис. 57).

Причем перечисленные аспекты приемлемы для характеристики процесса адаптации к съемным и несъемным зубным протезам.

Известно, что процессы адаптации человека к зубному протезу носят корковый характер (психофизиологический аспект), и одним из определяющих здесь

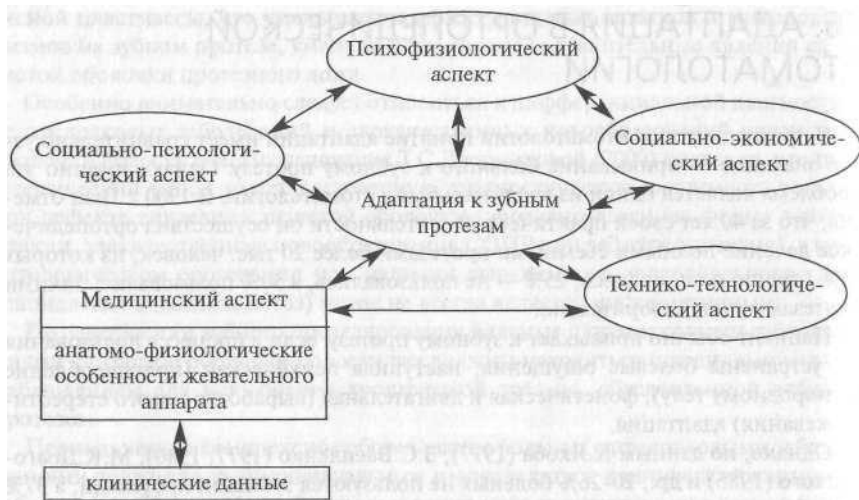

Рис. 57. Систематизация факторов, влияющих на процесс адаптации к зубным протезам в ортопедической стоматологии, по А.К.Иорданишвили (1988)

факторов является тип высшей нервной деятельности и пластичность нервных центров пациента [В.Ю.Курляндский, 1939, 1977; И.С.Рубинов, 1970].

С прогностической точки зрения стоматологу-ортопеду важно знать, какой мотивацией руководствуется больной, принимая решение носить протезы или отказаться от них [А.Keleman, E.Ember, 1980]. Согласно теории установки [Д.Н.Узнадзе, 1961] поведение человека вырабатывается на основе потребностей и ситуации. Поэтому у людей с частичной или полной утратой зубов возникает потребность в их возмещении, которая находится в прямой зависимости от ситуации, т.е. обстоятельств. В мотивировочном протекающем на почве установки поведении участвуют психологические действия и свойства личности, в частности темперамент [М.К.Драгобецкий, 1985]. Темперамент находится в тесной связи с системой потребностей, являющейся одним из факторов возникновения установки [В.Г.Норакидзе, 1970]. Под мотивацией следует понимать психологическую, эмоциональную настройку больного на возмещение отсутствующих зубов. На желание пользоваться зубными протезами оказывают влияние разные факторы: психосоматические, социальные, возрастные и др. Считают, что если съемные протезы рассматривают как лечебную помощь и имеется сознательное отношение к ним, то это положительная мотивация, обеспечивающая благоприятный исход [А.Breustedt, 1978].

Применительно к классификации темперамента Гиппократ-Галена следует отметить, что наиболее неблагоприятный прогноз и сложности в привыкании к зубным протезам отмечены у меланхоликов (слабый тип НС, преобладают

процессы торможения). Так как они легкоранимы, процесс адаптации у них может осложниться отсутствием побудительных причин к привыканию. Такие больные могут больше верить «соседу», а не врачу.

Сангвиники (сильный тип НС, уравновешенные процессы возбуждения и торможения), будучи людьми уравновешенными, полными оптимизма, как правило, сотрудничают с врачом, выполняют его требования, но иногда могут легкомысленно относиться к своему здоровью. Привыкание к зубным протезам обычно наступает быстро, без осложнений.

Медлительные, дисциплинированные, иногда недоверчивые, трудно входящие в контакт с врачом флегматики (сильный тип НС, уравновешенный, но инертны процессы возбуждения и торможения) обычно хорошо переносят неудобства, связанные с адаптацией к зубным протезам. Характерная для них устойчивость настроения позволяет достаточно медленно, но благоприятно завершить период привыкания. Этому существенно помогают имеющиеся у врача терпение и умение убеждать.

При общении со вспыльчивыми, мнительными, нетерпеливыми и неуравновешенными холериками (сильный тип НС, неуравновешенные нервные процессы с преобладанием возбуждения) врач должен быть конкретным в своих рекомендациях и требованиях и снисходительным в общении, что позволяет преодолеть придирчивость больного, его сомнения в возможности привыкания к зубному протезу и добиться наступления адаптации.

Врач-стоматолог не должен забывать, что в его арсенале при общении с больным также имеются: наглядная демонстрация различных конструкций зубных протезов и их преимуществ, беседы с больным в присутствии близкого знакомого или родственника, возможность примерки конструкции протеза в присутствии родственника и т.д.

Из сложных в психологическом плане больных Р.Науан — Smith (1994) выделил: 1) истерических личностей, отличающихся эмоциональной лабильностью, драматизацией поведения, мнительностью; 2) компульсивных субъектов — ригидных, педантичных людей с постоянством характера. Их запросы по замене протезов могут вызывать раздражение у врача, а коррекции и реставрации — не удовлетворять их; 3) параноидных больных, которые недоверчивы и подозрительны и 4) шизоидных личностей, которым свойственны отчужденное поведение и надменность. Очевидно, что некоторым таким больным необходима помощь психотерапевта или психиатра.

Интересно заметить, что у 25% обследованных с неприятными ощущениями в полости рта М.М.Кабановым (1985), Л.М.Перзашкевичем, Н.Ю.Незнановой и Н.Г.Незновым (1986) диагностирована маскированная депрессия. Если учесть, что среди больных с синдромом жжения в полости рта люди старше 55 лет составляют 89%, а 93% из них имеют хроническую патологию органов пищеварительной системы, печени, крови, органов кровообращения и аллергические заболевания [А.К.Иорданишвили, 1988], то с особым вниманием воспринимаются данные о том, что у 13,9-50% больных, обращающихся к врачам, обнаруживают маскированную соматическими жалобами психическую патологию.

гию, а частота психопатий при различных соматических заболеваниях достигает 30-50% [А.В.Квасенко, Ю.Г.Зубарев, 1983]. Это еще раз подтверждает необходимость учета личностных особенностей пациентов с заболеваниями органов и тканей жевательного аппарата в процессе стоматологического лечения, а знание типологии пациентов позволяет врачу проводить дифференцированную и психологически обоснованную подготовку их к лечению, формировать тактику выполнения лечебно-восстановительных процедур и является важной предпосылкой успешного лечения [М.А.Нападов, В.М.Паламарчук, Э.М.Хохлов, 1984; В.Н.Трезубов, 1988]. Неслучайно Ж.С.Вахтер (1983) считает, что обеспечение больного хорошими протезами не означает полного завершения лечения, а завершение лишь определенного этапа лечения.

Для протезоносителя протез, внесенный в полость рта, — это сильный раздражитель рецепторов слизистой оболочки и периодонта. Благодаря способности рецепторов к адаптации значительная доля информации от раздражителя не достигает нашего сознания и тем самым не перегружает высшие отделы центральной нервной системы избыточной информацией. Это объясняет сравнительно быстрое привыкание пациентов к несъемным конструкциям зубных протезов. Лишь в тех случаях, когда интенсивность раздражителя велика (съёмные зубные протезы), включаются высшие механизмы, когда возбуждение от рецепторов достигает сферы сознания, и от того, насколько динамичны и уравновешенны нервные процессы протезоносителя, зависят как быстрота выработки коркового торможения, так и формирование новых условнорефлекторных связей. Повторная выработка торможения на другие идентичные условные раздражители происходит значительно быстрее и легче, чем в первый раз. Следовательно, ускорить образование условных рефлексов адаптации можно путем непосредственного протезирования, так как наличие этих связей у повторно протезируемых позволяет сократить период адаптации и не утратить это свойство.

Этим же объясняются наибольшие трудности, которые возникают при адаптации больных к протезам при повторном протезировании, которое часто может сопровождаться нарушением привычных артикуляционных соотношений и др. [М.К.Драгобецкий, 1986], а также стремлении врачей-ортопедов в таких случаях использовать методики непосредственного протезирования, дублирования, использования старых протезов при изготовлении новых и т.п. [А.К.Иорданишвили, 1988; В.А.Миняева, 1997; С.А.Кобзев, 2000 и др.].

Следует отметить, что с возрастом затрудняется выработка условных рефлексов и замедляется их угасание. Это связывают с ослаблением тормозного влияния коры головного мозга на подкорковые центры [К.К.Кульбеков, 1981]. Очевидно, что у пожилых пациентов, у больных с психоэмоциональным возбуждением, с неадекватными реакциями на различные раздражители психофизиологический аспект приобретает особое значение. Здесь разумно использовать комплекс мероприятий, включающий психотерапию, гипноз, медикаментозные средства, предупреждение и устранение всевозможных стрессовых факторов, а также обязательное соблюдение деонтологических норм.

Нужно подчеркнуть, что психофизиологический аспект является одним из ведущих, что связано с контролирующей, регулирующей и управляющей функциями нервной системы в организме человека.

Большое влияние на период адаптации оказывает социально-психологический аспект, включающий в себя вопросы взаимоотношения между врачом, пациентом и обществом. Определяющим звеном здесь является степень исполнения желаний больного, зависящая от определенного исхода лечения и соблюдения принципов медицинской деонтологии. Больные хотят иметь эстетичные и функционально ценные протезы, нормализующие жевание, дикцию, причем, как правило, несъемной конструкции. Однако часто желания больного не совпадают с медицинскими показаниями и возможностями. Поэтому в лоне данного аспекта для предотвращения конфликтной ситуации, препятствующей формированию новых условных рефлексов адаптации, необходимо непосредственное участие пациента в выборе конструкции будущего протеза. Нужно уметь раскрыть пациенту преимущества того вида протеза, который ему необходим. Это позволяет еще больше заинтересовать больного в конечном результате лечения, повышает доверие и уверенность в профессиональной подготовке врача.

Правильно выполненный зубной протез восстанавливает эстетическую и функциональную ценность жевательного аппарата, предохраняет его от дальнейшего разрушения, улучшает внешний вид больного, нормализует функцию речи. Стоматологические больные в настоящее время предъявляют к зубным протезам высокие эстетические требования, особенно при возмещении дефекта передней группы зубов. Это еще раз подтверждает положение, что внутренняя связь медицины и эстетических норм имеет глубокое объективное основание. Следовательно, стоматологи-ортопеды и зубные техники должны наряду с хорошими мануальными навыками обладать эстетическим вкусом, что позволит поднять на более высокий уровень их профессиональное мастерство [Е.М.Тер-Погосян, А.К.Иорданишвили, 1985].

Часть и продолжительные посещения пациентом стоматологической поликлиники в период изготовления зубного протеза утомляют больного, способствуют возникновению неуверенности в благополучном исходе манипуляции, в профессиональном мастерстве врача, в качестве изготавливаемого протеза. При этом протезоноситель может принимать коррекцию протеза за подгонку некачественного протеза и не воспринимать процесс перестройки стереотипа жевания и речи. Этому способствует ощущение больным протеза как инородного тела, которое естественно для начального периода адаптации. Поэтому необходимо стремиться к сокращению сроков изготовления зубных протезов, к разумному уменьшению количества и продолжительности посещений больным врача-стоматолога (социально-экономический аспект). Это позволит не только улучшить эмоциональную реакцию больного во время протезирования и психологически подготовить его к периоду адаптации, но и высвободить время врача и пациента.

В практической деятельности стоматолога-ортопеда отправным моментом при изучении проблемы адаптации является анализ медицинского аспекта, так как его раскрытие облегчает планирование мероприятий, направленных на

профилактику возможных осложнений протезирования. В процессе изложения данного аспекта и с практической точки зрения удобно выделять два момента: анатомо-физиологические особенности жевательного аппарата пациента и клинические данные.

Анатомо-физиологические особенности жевательного аппарата обуславливают характер предварительной терапевтической, хирургической и ортопедической (ортодонтической) подготовки перед протезированием, особенности конструкции будущего протеза, его границы и соответствующие материалы, методики работы врача. От правильного их учета и качества изготовленного протеза зависят следующие клинические данные: степень восстановления функций жевания и речи, внешний вид больного, фиксация и стабилизация протеза, частота и характер поломок, изменения слизистой оболочки протезного ложа, наличие болевых ощущений и др. Большое влияние на увеличение сроков адаптации к зубному протезу имеют возникающие болевые ощущения от давления протеза (острые края челюстей, пролежни). Это является следствием того, что в данных случаях протез оказывает нарастающее раздражающее действие, в силу чего торможение не вырабатывается и протез ощущается как инородное тело. Торможение возможно лишь после того, как будут сняты все дополнительные раздражители [В.Ю.Курляндский, 1969]. Следует отметить, что не только анатомо-физиологические особенности жевательного аппарата влияют на клинические данные, но и наоборот. Так, целенаправленное распределение жевательных нагрузок, приходящихся на протезное ложе, предупреждает преждевременную атрофию альвеолярной дуги и образование избытков слизистой оболочки в виде «болтающегося гребня». Это позволяет длительное время сохранять выгодные анатомо-физиологические условия полости рта для протезирования, особенно при необходимости его повторения через несколько лет.

При некачественном изготовлении протезов, пониженной способности слизистой оболочки переносить механическое давление, неблагоприятных анатомических условиях (узкие альвеолярные дуги с истонченной слизистой оболочкой) протезного ложа, нарушении гигиены полости рта на слизистой оболочке могут развиваться локальные и разлитые воспалительные процессы [Е.М.Тер-Погосян, З.А.Олейник, Г.П.Петрова, 1975; З.С.Василенко, 1980; Е.А.Земская, К.Сыдыгалиев, 1982; Т.Н.Юшманова, Ю.Л.Образцов, 2001].

При полном отсутствии зубов В.Н.Копейкин (1996) рекомендует менять зубные протезы каждые 3-4 года, что обусловлено прогрессирующей атрофией костной ткани в области протезного ложа. Исследования В.П.Наумова (1974) также показали, что уменьшение площади беззубых челюстей зависит от сроков пользования полными съемными протезами, так как через три года площадь протезного ложа верхней челюсти уменьшается на 6,7%, нижней — на 10,3% от первоначальной величины.

При изготовлении мостовидных зубных протезов также необходимо решать вопрос о количестве зубов, которые могут быть использованы в качестве опорных. Этому помогает использование простого и доступного статического метода оценки функциональной ценности жевательного аппарата.

Для учета роли каждого зуба в обеспечении функции жевания предложены статические системы учета жевательной эффективности [Н.И.Агапов, 1927; И.М.Оксман, 1955]. В то же время в системе Н.А.Агапова ценность зубов не зависит от состояния тканей пародонта, при исчислении жевательной эффективности остаточного зубного ряда степень поражения определяется 100-процентным вычетом из общей суммы коэффициентов удаленных зубов и их антагонистов. Кроме того, для зубов мудрости, имеющих антагонисты, устанавливается коэффициент, равный величине их жевательной поверхности, что в некоторых случаях делает значение функциональной способности жевательного аппарата более 100%.

Система И.М.Оксмана также предусматривает, что потеря зуба влечет за собой, потерю функции его антагонистов, а при отсутствии зубов мудрости рекомендуется принимать за 100 единиц 28 зубов. Потеря жевательной способности может для каждой челюсти определяться в отдельности, что сложно при интерпретации показателей жевательной эффективности в отдельных группах больных.

Принимая за основу системы Н.И.Агапова и И.М.Оксмана, нами предлагается следующая унифицированная статическая система определения эффективности жевания по следующим коэффициентам (табл. 31):

Таблица 31

Таблица коэффициентов

Зубы верхней и нижней челюсти	1	2	3	4	5	6	7	8	Сумма в единицах
Коэффициенты (в цел. единицах)	2	1	2	3	3	6	5	3	25

В сумме функциональная ценность зубных рядов составит 100 единиц. Потеря одного зуба на одной челюсти приравнивается к потере коэффициента этого зуба и потере 1/2 коэффициента зуба-антагониста (за счет нарушения его функции). При подвижности зубов I степени их оценивают как нормальные. При подвижности зуба II степени их оценивают в половину коэффициента, а при III степени считают отсутствующими. Зубы, подлежащие удалению, также относят к отсутствующим. Жевательную эффективность выражают одним числом. В истории болезни кроме этого можно в скобках через дробь привести показатель жевательной эффективности для каждой челюсти в отдельности.

По данным R.Grum и G.Rooney (1978), скорость атрофии альвеолярных дуг челюстей у больных, пользующихся полными съемными зубными протезами, составляет 1 мм в год, а при отсутствии протезов — 0,1 мм в год на верхней и 0,4 мм в год — на нижней челюсти.

М.И.Садьков и В.М.Зотов (2001) доказали, что перерывы в использовании полными съемными зубными протезами в течение суток на 14-15 часов ведут к снижению степени атрофии альвеолярных дуг челюстей, а следовательно, и к увеличению общепринятых сроков пользования протезами.

Кроме того, при ортопедическом лечении важно планировать и изготавливать фонетически оптимальные зубные протезы. Б.К.Костур, Г.П.Фисенко, С.Н.Бармашов (1986) указывают, что для обеспечения оптимальных сроков фонетической реабилитации больных необходимо, чтобы толщина базиса плас-

тинчатого съемного или дуги бюгельного протеза верхней челюсти должна быть минимальной — 0,9-1,2 мм; причем дуга не должна отстоять от слизистой оболочки небного свода более чем на 0,5 мм и должна располагаться в области максимального подъема небного свода с повторением его конфигурации. Границы зоны максимального подъема небного свода нужно четко отмечать на слепке химическим карандашом, чтобы при получении модели они отпечатались бы на ней. При протезировании людей, у которых на небном своде имеется торус, возможно изготовление дуги бюгельного протеза, располагающейся в передней трети небного свода в виде цельнолитого базиса минимальной толщины; такую же конструкцию базиса рекомендуют применять у людей с S-образным небным сводом [Г.Ф.Фисенко, 1987]. Клинические исследования З.В.Лудилиной (1973) показали, что неблагоприятными для звукообразования вариантами формы небного свода при изготовлении полных съемных протезов являются «готический» (узкий и глубокий) небный свод, крутой небный свод, когда область максимального подъема наиболее приближена к фронтальному участку верхней челюсти, и S-образный небный свод при резком утолщении альвеолярной дуги в области передних зубов. В таких случаях коррекцию речи осуществляют путем конструирования базиса съемного протеза, создавая базис протеза с куполообразной или более полой формой небного свода в сагитальном и трансверсальном направлениях [Г.П.Фисенко, 1987]. Клинико-экспериментальные исследования С.Н.Бармашова (1987) доказали возможность перемещения передних зубов до 2 мм в вестибулярном направлении и нецелесообразность с фонетической точки зрения их перемещения в оральном направлении.

Установлено, что фонетическая адаптация с учетом утомляемости речеобразующих органов и состояние дискомфорта в процессе освоения несъемных протезов, как правило, длится от нескольких часов до 7-10 дней, а при изготовлении съемных протезов или смешанном протезировании могут продолжаться от одного дня до 2-3 недель [Б.К.Костур, Г.П.Фисенко, С.Н.Бармашов, 1986].

Важной особенностью ортопедической стоматологии является участие в оказании больному помощи двух специалистов (стоматолога-ортопеда и зубного техника). Очевидно, что исход лечения будет определяться согласованной и качественной работой каждого из них.

В настоящее время зубные техники имеют дело с современными технологиями, со сложной аппаратурой, правильность эксплуатации которой во многом определяет качество зубных протезов, а следовательно, и характер ответной реакции организма пациента на введенный в полость рта протез. Разнообразны и современные материалы, используемые в целях зубного протезирования. Соблюдение технологии работы с ними является важным фактором профилактики многих осложнений протезирования в клинике в период адаптации больных к зубным протезам [Е.М.Тер-Погосян, А.К.Иорданишвили, 1985; М.З.Штейнгарт, 1999].

Пренебрежительное отношение к рекомендациям по использованию стоматологических материалов и технического оборудования, нарушение режима полимеризации пластмасс, обжига металлов и обработки готового протеза и т.п.

(технико-технологический аспект) приводят к дефектам изготовленных зубных протезов в виде неоднородной кристаллической решетки металлических конструкций, их усадки, наличия в базисе протеза пузырьков, пористости, разводов, участков с повышенным внутренним напряжением, наличия остаточного мономера и т.п. Подобные дефекты обуславливают возникновение в клинике таких осложнений, как явление гальванизма, алергизация организма, изменение слизистой оболочки полости рта, растрескивание и поломки протезов и т.п. (медицинский аспект), а следовательно, снижают функциональные, эстетические и гигиенические качества зубных протезов или делают их переносимыми. Очевидно, что адаптация к таким протезам будет растянута во времени или невозможна. Поэтому необходимо особо внимательно относиться к инструкциям промышленных предприятий-изготовителей по использованию стоматологического оборудования и материалов и выполнять их. Следует отметить, что этот аспект в большей своей части относится к зубным техникам, так как вышеописанные ошибки возникают в процессе зуботехнического производства. Следовательно, зубным техникам также нужно соблюдать деонтологические правила при выполнении своих обязанностей. Неслучайно, говоря о медицинской деонтологии, имеют в виду не только систему взаимоотношений, которые устанавливаются между врачом и больным, но и принципы поведения медицинского персонала, направленные на максимальное повышение полезности лечения и исключение неблагоприятно влияющих упущений в медицинской деятельности [Е.М.Тер-Погосян, А.К.Иорданишвили, 1985; М.З.Штейнгарт, 1986, 1998]. Соблюдение технологии работы со стоматологическими материалами и правильная эксплуатация технического оборудования являются важными факторами в профилактике многих осложнений протезирования, возникающих в клинике в период адаптации больных к зубным протезам.

В.Ю.Курляндский (1969) различает три фазы адаптации к зубному протезу.

Первая фаза — фаза раздражения — наблюдается в день сдачи протеза; сюда же относят время подготовки полости рта для протезирования (одонтопрепарирование и т.п.). Эта фаза характеризуется фиксированием внимания больного на используемом для протеза препарированном зубе (зубах) или на протезе как инородном теле. Раздражение выражено в виде: а) повышенной саливации; б) резко измененной дикции и фонации; в) появления шепелявости; г) потери или уменьшения жевательной мощности; д) напряженного состояния губ и щек; е) появления рвотного рефлекса.

Вторая фаза — фаза частичного торможения — наступает в период от 1-го до 5-го дня после получения протеза. Характерные особенности этой фазы: а) саливация приходит к норме; б) дикция и фонация восстанавливаются; в) напряженное состояние мягких тканей исчезает; г) рвотный рефлекс (если он имелся) угасает; д) жевательная мощность начинает восстанавливаться (быстрее или медленнее в зависимости от конструкции протеза).

Третья фаза — фаза полного торможения — наступает в период от 5-го до 33-го дня после получения протеза. Характерные особенности этого периода: а) протезоноситель не ощущает протез как инородное тело, а наоборот, не мо-

жет оставаться без него; б) наблюдается полное приспособление мышечного и связочного аппарата к восстановленной (или измененной) окклюзии; в) функциональная мощность максимально восстановлена. Кроме того, В.Ю.Курляндский отмечает, что торможение носит обратимый характер, то есть при определенных условиях «заторможенный» раздражитель снова приобретает активность. Это согласуется с результатами клинико-экспериментальных исследований Л.М.Перзашкевича (1975, 1982), А.В.Цимбалистова (2000) и др. М.К.Драгобецкий (1985) для понимания основ адаптации больных к съемным протезам рекомендует учитывать следующие четыре периода: 1) психологический (установка и мотивация); 2) биофизический, в свою очередь подразделяющийся на начальную адаптацию (фаза раздражения), частичную адаптацию (фаза затухания раздражения), полную адаптацию (безусловное охранительное торможение); 3) эмоциональной адаптации; 4) прогнозирования. По мнению автора, такой подход подчеркивает, что достижение высокоэффективного протезирования съемными протезами зависит не только от биологического состояния тканей и органов полости рта и челюстно-лицевой области, но и от психологического расположения к предлагаемым конструкциям, а характер и глубина реакций пациента в отношении адаптации к протезам сугубо индивидуальны и зависят исключительно от комплекса психических, интеллектуальных, социальных и других характеристик личности. Этому же мнения придерживаются G.A.Nyquist (1952) и др. специалисты.

Интересны и практически значимы исследования А.В.Цимбалистова (1996) по изучению реабилитации больных со вторичным сниженным прикусом с позиций системного реагирования. Им было установлено, что с нарастанием морфологических и функциональных нарушений в процессе развития патологических состояний адаптационно-компенсаторный запрос к системе органов челюстно-лицевой области возрастает (рис. 58).

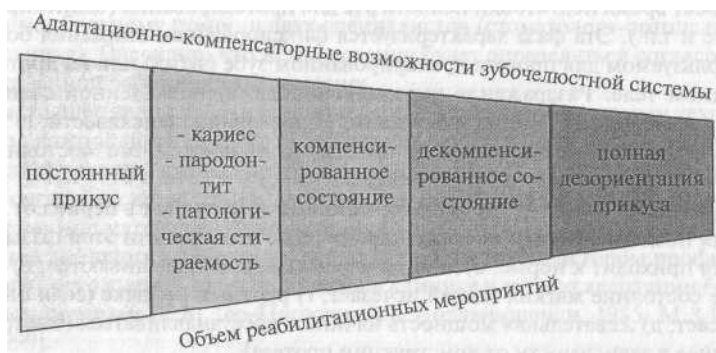


Рис. 58. Формирование системного адаптационного ресурса по А.В.Цимбалистову

В то же время увеличивается объем конструкций и лечебных мероприятий, необходимых для возмещения утраченных органов. По данным А.В.Цимбалистова (1986), успех реабилитационных мероприятий в клинике ортопедической стоматологии является результатом адекватного воздействия на все компоненты патологических процессов в челюстно-лицевой локализации, а именно: синдром эндогенной интоксикации сложной этиологии, включающий заболевания полости рта, токсические эффекты конструкционных материалов и соматические нарушения (рис. 59).

Кроме того, А.В.Цимбалистовым было доказано, что интегральная оценка метаболического статуса по веществам низкой и средней молекулярной массы (ВНиСММ) олигопептидов больных с патологией ротовой полости соответствует общеклинической соматической оценке состояния органов и систем пациента. Эти показатели одновременно свидетельствуют об имеющемся хроническом эндотоксикозе при наличии в полости рта патологических изменений и стоматологических конструкций. Изменение коэффициента ВНиСММ мочи / ВНиСММ слюны в процессе лечения и приближение его показателя к нормальным величинам (1,4+0,3) может говорить об эффективности проведенного лечения, а сам показатель, будучи весьма информативным, может с успехом применяться в клинической стоматологии для регистрации адаптации больных в процессе реабилитации [А.В.Цимбалистов, 1996].

Наш клинический опыт подтвердил мнение Н.Н.Уразаевой (1987), что использование адгезивных средств может существенно повышать эффективность фиксации полных пластиночных протезов при неблагоприятных анатомо-физиологических условиях жевательного аппарата. Неслучайно за рубежом, в частности в Великобритании, адгезивные средства широко используются, и за год их расходуется около 88 т [G.D.Stafford, 1970]. Кроме улучшения фиксации и стабилизации съемных протезов, применение адгезивов с соответствующими фармакологическими препаратами позволяет лечить грибковые поражения протезного ложа [Е.Н.Scher, G.M.Ritchie, D.J.Flowers, 1978].

Эффективность адгезивов доказана с применением объективных методов исследования. Так, Н.Н.Уразаева (1978) при изучении функционального состояния височных, жевательных и подбородочных мышц установила, что амплитуда электромиограмм (ЭМГ) височных и жевательных мышц при сжатии зубных рядов у пациентов, применявших адгезивы, была на 25–42% выше аналогичных показателей у протезоносителей, не употреблявших адгезивных композиций.

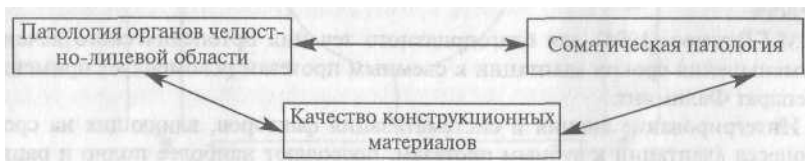


Рис. 59. Взаимообусловленность некоторых факторов, влияющих на результат реабилитационных мероприятий в ортопедической стоматологии [А.В.Цимбалистов, 1996]

В то же время амплитуда ЭМГ подбородочных мышц при жевании в случаях применения адгезивных средств была в 1,7 раза ниже, чем без таковых. При этом сроки адаптации к полным протезам сокращались с 15-30 до 5-8 дней.

Гнатодинамометрические исследования позволили установить, что при использовании адгезивного препарата в 2,5-3 раза увеличивалась сила максимального сжатия челюстей [Н.Н.Уразаева, 1987].

Изучение силы фиксации протеза на нижней челюсти методом отрыва от протезного ложа без адгезивного средства сразу после его нанесения и через 1,3 и 24 часа показало, что сила фиксации протезов в 95,3% случаев увеличивалась сразу после применения адгезива, в 85,7% — через 3 ч и только в 33,3% — через 24 ч [F.D.Mizza, J.V.Dikshit, N.S.Muradia, 1983]. Изучение клинической эффективности отечественного адгезивного порошка (ЦНИИС МЗ СССР и ИХД Латвийской ССР) показало, что он значительно улучшает силу фиксации базиса: через 3 мин — на 436 г, через 1 ч — на 338 г и через 3 ч — на 136 г. Сила фиксации со временем снижалась, но положительное влияние этого адгезива было статистически достоверно значимым в течение 3 ч [Н.Н.Уразаева, 1991]. Эти данные полностью согласовывались с результатами исследований на основании пробы с ядром по И.С.Рубинову у детей [Н.Н.Уразаева, Д.Н.Попова, 1986].

Использование адгезивов было также эффективно при использовании зубочелюстно-лицевых протезов и позволяло сохранить «герметичность» протезов в течение 2 ч [Н.Н.Уразаева, Т.А.Катаргина, В.М.Чучков, 1986].

Для оптимизации периоды адаптации больных к съемным зубным, зубочелюстно-лицевым протезам, улучшения их функциональной присасываемости, фиксации и стабилизации, а также устранения болевых ощущений и лучшей регенерации травматических эрозий на слизистой оболочке рта нами [В.Н.Балин, А.К.Иорданишвили, А.М.Ковалевский, А.С.Гук, 1994] предложен гель-адгезив, содержащий анестезин, каротоллин, метилурацил и медицинский гель-гидро-сил. При необходимости лечения грибковых поражений слизистой оболочки полости рта (в том числе протезного ложа и поля) в этот лечебный стоматологический гель дополнительно вводили леворин.

Разработанные гели кладут на внутреннюю поверхность базиса протеза, так же как и зарубежный аналог Protill (Septodont) перед его наложением, а также при повторных посещениях больных после коррекции протеза. Эти гели можно применять и в домашних условиях, но с регламентацией продолжительности курса лечения, особенно при включении в состав геля антибактериальных средств.

М.Г.Гатамов (1994) для благоприятного течения ортопедического лечения и уменьшения сроков адаптации к съемным протезам рекомендует применять препарат Фалиминт.

Интегрирование знания и систематизация факторов, влияющих на сроки процесса адаптации к зубным протезам, позволяют наиболее полно и рационально сочетать возможности стоматологии с индивидуальными особенностями организма протезоносителя и избежать ряда осложнений зубопротезирования.

27. СОЦИАЛЬНЫЕ АСПЕКТЫ МЕДИЦИНСКОЙ ДЕОНТОЛОГИИ

В настоящее время распространено понимание медицинской деонтологии лишь как совокупности качества оказания медицинской помощи больному человеку и правил вежливости и поведения медицинского персонала. На наш взгляд, это весьма узкое понимание проблем медицинской деонтологии в современных условиях, и это понятие намного сложнее и многограннее.

Медицинская деонтология рассматривается как наука о совершенстве медицинского обслуживания населения в психологическом, этическом, эстетическом и организационном аспектах. Такая трактовка понятия позволяет рассматривать медицинскую деонтологию комплексно, в совокупности, как ее медицинские, так и социальные аспекты. Анализ социальных факторов, влияющих на качество медицинского обслуживания, требует выделения четырех основных аспектов (психологический, этический, эстетический и организационный), которые в реальных условиях тесно взаимосвязаны, взаимозависимы и влияют друг на друга (рис. 60).

Выделение какого-либо одного социального аспекта из этой совокупности весьма условно и делается только в теоретических целях и для лучшего усвоения материала.

Психологический аспект медицинской деонтологии включает психологические знания, навыки и умения медицинских работников с целью учета индивидуально-психологических особенностей личности больного для выбора наилуч-

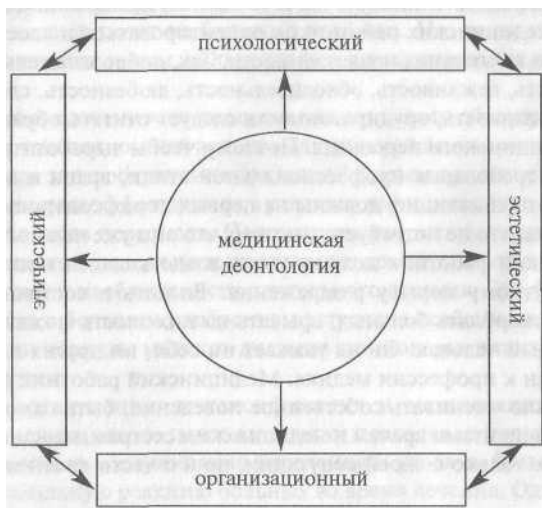


Рис. 60. Социальные аспекты медицинской деонтологии по А.К.Иорданишвили

шей тактики при его медицинском обслуживании. В практической деятельности учет и знание основ психологии помогает врачам и медицинским сестрам понять поведение больного человека, выбрать наилучший вариант его обслуживания, познать свой внутренний мир в целях сознательного регулирования своего поведения, разобраться в поведении коллег для оказания им при необходимости помощи и поддержки. Успех диагностических процедур и лечебных мероприятий во многом зависит от умения медицинского персонала понять индивидуально-психологические особенности больного человека и распознать его сиюминутное состояние. Подчеркнем, что слова «услужение», «обхождение», «угождение» воспринимаются еще многими врачами и медицинскими сестрами как оскорбительные для их достоинства. Но никакая медицинская помощь больному не может быть оказана без услужения. Толковый словарь живого великорусского языка В. Даля слово «услуга» объясняет как помощь, желание побობить. К сожалению, некоторые медицинские работники отождествляют слово «обслужить» со словом «прислужить», вызывающим у них внутренний протест. От такого сложившегося стереотипа мышления необходимо отказаться. Ведь медицинская помощь, оказанная больному человеку, определяется не только своим качеством, но и добрым отношением врачей и медицинских сестер к своим пациентам.

Этический аспект медицинской деонтологии заключается в единстве профессиональных знаний, этических, моральных принципов, навыков и умений, нравственной деятельности медицинских работников. Этот аспект преследует цель сформировать у врачей и среднего медицинского персонала понятие своего профессионального долга, чести, привить навыки культуры общения как с пациентами и их родственниками, так и со своими коллегами. Этический аспект призывает медицинских работников ориентироваться в своей практической деятельности на эталоны нравственности. Так, доброжелательность, радушие, приветливость, вежливость, обходительность, любезность, сдержанность, тактичность, заботливость, эрудированность следует считать образцовыми качествами для медицинского персонала. Поэтому, чтобы выработать у себя привычку соблюдать требования профессиональной этики, врачи и медицинские сестры, особенно начинающие, должны на первых порах контролировать каждый свой шаг. Затем это не потребуется, потому что они уже не смогут поступать иначе. Медицинский работник должен уметь владеть своим настроением, не поддаваться минутному порыву раздражения. Впадать в состояние аффекта из-за пустяков, оскорблять больных, срывать на них злость может только грубый и распушенный человек. Он не уважает ни себя, ни других и профессионально непригоден к профессии медика. Медицинский работник должен быть способен правильно оценивать собственное поведение, быть самокритичным. При общении с пациентами врачам и медицинским сестрам, на наш взгляд, следует заботиться не только о своей репутации, но и о чести своей поликлиники или больницы.

Система создания и использования эстетических ценностей медицинскими работниками в процессе их профессиональной деятельности составляет эстети-

ческий аспект медицинской деонтологии. Возникновение этого аспекта связано со взаимодействием таких наук, как эстетика, эргономика, психология, экономика, социология и искусствоведение. Проникновение эстетической культуры в медицину заключается в художественном воплощении медицинских идей, в подходе к традиционной теме «медицина и человек» по законам красоты. Ведь там, где лечат человека, ему должно быть не только удобно, но и приятно находиться.

Общеизвестно, что по оформлению и интерьеру лечебно-профилактических учреждений (ЛПУ), рабочих мест медицинского персонала, их внешнему облику больные нередко составляют мнение о работниках этого учреждения и об уровне культуры обслуживания в нем. Внешний вид врачей, медицинских сестер и санитарок является как бы визитной карточкой ЛПУ. По собранности, подтянутости, аккуратности медицинских работников пациенты судят и о качестве медицинского обслуживания. Неряшливый вид медицинского персонала вызывает у больных и их родственников чувство досады и раздражения. И ни о каком доверительном отношении к такому врачу или медицинской сестре и речи быть не может. Отметим, что внешний вид медработника складывается из следующих составляющих: медицинской одежды, обуви, прически, косметики, осанки, манеры поведения, мимики, жестов и т.д.

Темой оформления медицинских учреждений должно быть их оборудование. В самом деле, медицинская аппаратура, специальная мебель, выкрашенная в белый или другие бледные светлые цвета, создают у больного ощущение чистоты и строгости. Хорошее освещение, продуманный цвет стен помещений ЛПУ и их интерьер, а также другие, казалось бы, «мелочи» не только снижают усталость медицинских работников, одухотворяют их труд, но и положительно эстетически воздействуют на больного человека. Но, делая интерьер помещений ЛПУ привлекательным, нельзя впадать в излишнюю декоративность и слащавость.

Степень упорядоченности процесса медицинского обслуживания населения составляет организационный аспект медицинской деонтологии. Так, внедрение в практическое здравоохранение бригадной формы организации и оплаты труда оказалось весьма эффективным в условиях дефицита кадров среднего и младшего медицинского персонала. Положительную оценку получил опыт стационаров по выписке больных на выходные дни домой при отсутствии противопоказаний к этому и необходимости длительного лечения. Эта форма работы стационаров была с большим одобрением встречена особенно родителями и детьми. Оправдали надежды медиков дневные стационары, а также центры амбулаторной хирургии.

Научная организация, интенсификация и механизация труда среднего и младшего медицинского персонала также позволят не только повысить качество медицинского обслуживания населения и ухода за больными, но и улучшить эмоциональную реакцию больных во время лечения. Однако эти вопросы еще не имеют должных разработок.

Повышение материального и культурного уровня жизни населения России вызывает быстрый рост потребностей, в том числе на самые разнообразные виды медицинского обслуживания. Однако темпы роста отдельных видов медицинских услуг различны. Это объясняется тем, что с увеличением доходов населения спрос на различные виды медицинской помощи неодинаков, поскольку одни потребности относительно постоянны, а другие претерпевают значительные изменения. К примеру, высокие темпы роста таких видов медицинской помощи, как лечение и протезирование зубов, различные виды рефлексотерапии и массажа, санаторно-курортное лечение и другие, обусловлены тем, что потребности в них удовлетворяются не полностью. Конечно, одна из важных задач здравоохранения состоит в быстрейшей ликвидации дефицита на эти виды медицинского обслуживания. Кроме того, ЛПУ должны формировать спрос и на новые виды медицинских услуг.

Все большей популярностью пользуются медицинские кооперативы и хозрасчетные лечебные учреждения. Завоевывают широкие права врачи, проводящие консультативную и лечебную работу на дому по патенту. Пользуясь новыми услугами справочно-информационной службы, больные могут получать по телефону или из специальных книжных изданий справки о работе медицинских кооперативов, их расположении и т.п. Хорошо себя зарекомендовали «телефоны доверия» и стали необходимым видом помощи для определенного контингента людей.

Безусловно, внедрение в практическое здравоохранение новых видов медицинских услуг и прогрессивных форм медицинского обслуживания облегчает труд медицинского персонала, способствует повышению эффективности лечебно-профилактической работы медицинских учреждений всех звеньев, улучшает качество медицинского обслуживания, в том числе стоматологического, и создает максимальные удобства для населения.

В заключение скажем, что современный уровень подготовки медицинского персонала требует глубоких знаний вопросов медицинской деонтологии. Нам представляется, что предложенная классификация и комплексный анализ социальных аспектов медицинской деонтологии позволят врачам и медицинским сестрам с большим профессионализмом подойти к изучению такого необходимого раздела медицины, наиболее полно и рационально сочетать в практической деятельности свои возможности и учитывать индивидуальные особенности пациентов, а также избежать с их стороны многих жалоб, претензий и конфликтов в клинике ортопедической стоматологии.

Рекомендуемая литература

- Абакаров С.И.* Современная конструкция несъемных зубных протезов. — М.: Высшая школа. 1994. 95 с.
- Айкман Р.* Неметаллические реставрации из материала Artglass // Клиническая стоматология. — 1997. №4. С. 44-51.
- Алямовский В.В.* Светоотверждаемые композиционные пломбировочные материалы и клинико-технологические условия их применения: Автореф. дис. ... д-ра мед. наук. — Омск. 2000. 39 с.
- Арутюнов С.Д., Персии Л.С., Ковалев Ю.С.* Электромиографические исследования мышц челюстно-лицевой области при ортопедическом лечении больных со сниженной межальвеолярной высотой // Проблемы нейростоматологии и стоматологии. — 1997. №1. С. 31-33.
- Арутюнов С.Д., Борисов Н.А., Косырева Т.Ф.* Лечение болезней пародонта с применением современных материалов на основе полиэтиленовых волокон риббонд (лекция) // Там же. - С. 69-71.
- Балин В.Н., Иорданишвили А.К.* Вторичные деформации жевательного аппарата и методы их ортопедического лечения: лекция по стоматологии. — СПб.: МЗ и МП РФ. 1994. 18 с.
- Бауман М.Л.* Керамические вкладки // Клиническая стоматология. - 1999. №1. С. 64-71.
- Большаков Г.В.* Одонтопрепарирование. — Б. м.: Изд-во Саратов. ун-та. 1983. — 272 с.
- Буланов В.И.* Современные методы получения оттисков при протезировании несъемными протезами // Стоматология. - 1982. Т. 61. №4. С. 87-92.
- Вагнер В.Д.* Пособие по стоматологии. - Н. Новгород: Издательство НГМА. 2000. 264 с.
- Виллерсхаузен-Ценхен, К.Эрнст.* Виниры: показания и ограничения // Клиническая стоматология. — 1999. №2. С. 4-7.
- Воложин А.М., Нырклов С. Т.* Клиника, диагностика, лечение и профилактика непереносимости металлических включений в полости рта. Обзор литературы // МРЖ (раздел 12). - 1980. №10. С. 1-4.
- Вязьмин А.А.* Диагностика и комплексное лечение синдрома дисфункции височно-нижнечелюстного сустава: Автореф. дис. ... д-ра мед. наук. — Иркутск. 1999. 47 с.
- Гожая Л.Д.* Аллергические заболевания в ортопедической стоматологии. — М.: Медицина. 1988. 160 с.
- Дойников А.М., Ирошников Е.С., Шевченко В.И.* Анализ эффективности ортопедической помощи населению Москвы по данным экспертной комиссии по качеству // Стоматология. - 1998. Т. 77. №4. С. 63.
- Драгобецкий М.К.* Адаптация к съемным пластиночным протезам // Стоматология. — 1985. Т. 64. №4. С. 78-80.
- Драгобецкий М.К.* Биотехнические факторы, влияющие на адаптацию к съемным протезам. - 1986. Т. 65. №4. С. 91-93.
- Драгобецкий М.К.* Компенсаторно-приспособительные процессы в органах и тканях полости рта при пользовании съемными зубными протезами // Стоматология. — 1991. Т. 70. №5. С. 88-90.
- Жулев Е.Н.* Материаловедение в ортопедической стоматологии. — Н. Новгород: Изд-во НГМА. 1997. 136 с.
- Заболевания слизистой оболочки полости рта/ Под. ред. проф. Л.М.Лукиных. — Н. Новгород: НГМА. 2000. 367 с.

Збарж Я.М., Иорданишвили А.К. Использование фарфоровых зубов в съемных протезах // Актуальные проблемы военной стоматологии, гнойной хирургии и травматологии челюстно-лицевой области. — СПб: Нордмед-издат. 1999. С. 79-80.

Золотарева Ю.Б. Избирательное шлифование зубов при лечении болезней пародонта // Клиническая стоматология. — 1997. №4. С. 38-42.

Ивасенко П.И. Хронические неопухольевые заболевания околушных слюнных желез: Автореф. дис. ... д-ра мед. наук. — Омск. 1995. 51 с.

Иорданишеили А.К. Стоматологические заболевания у летного состава. — СПб: Ривьер. 1996. 87 с.

Иорданишеили А.К. Клиника, лечение и профилактика заболеваний слизистой оболочки протезного ложа: Метод, рекомендации. — Л.:ГУЗИЛ. 1988.19 с.

Иорданишеили А.К. Протезирование зубов при заболеваниях слизистой оболочки полости рта и языка: Лекция по стоматологии. — СПб: МЗ и МП РФ. 1994. 36 с.

Иорданишеили А.К., Ковалевский А.М. Еще один аспект патогенетической терапии болезней пародонта // Новое в стоматологии. — 1995. №1. С. 13-15.

Иорданишеили А.К., Ковалевский А.М. Проявление патологических рефлексов жевательного аппарата при пародонтите и пародонтозе // Профилактика и лечение основных стоматологических заболеваний. — Ижевск. 1995. Часть I. С. 17-18.

Иорданишеили А.К. Морфофункциональная оценка жевательного аппарата у различных категорий летного состава (клинико-экспериментальное исследование): Дис.... д-ра мед. наук. - СПб. 1998. 317 с.

Иорданишеили А.К. Особенности протезирования зубов у летного состава // Клинико-физиологические аспекты медицинской реабилитации летного состава. — Гатчина. 1996.С. 56-57.

Кабаков Ю. Системы безметаллового протезирования // Стоматолог. — 1999. №7-8. С. 32-36.

Каламбаров Х.А. Ортопедическое лечение с применением металлокерамических протезов. — М.: Медиасфера. 1996. 173 с.

Катц А.Я. К вопросу о физиологии жевательного аппарата // Современные проблемы стоматологии. — Л. 1935. С. 176-192.

Копейкин Б.Н. Ошибки в ортопедической стоматологии. — М.: Медицина. 1986. 176 с.
Копейкин В.Н., Лебеденко И.Ю. Лечение частичной адентии съемными протезами // Руководство по ортопедической стоматологии. — М.: Медицина. 1993. С. 230-266.

Костур Б.И. Возрастные показания к выбору комплекса методов исследования функции жевательного аппарата. — Л.: Медицина. 1978. 32 с.

Костур Б.К., Миняева В.А. Челюстно-лицевое протезирование. — Л.: Медицина. 1985. 168 с.

Курочкин В.А. Морфофункциональное состояние жевательных мышц в норме, при хронической гипергравитации и на фоне фармакологической коррекции (экспериментально-клиническое исследование): Автореф. дис.... канд. мед. наук. — СПб. 1999. 18 с.

Курякина Н.В., Кутенева Т.Ф. Заболевания пародонта. — Н. Новгород: Издательство НГМА. 2000. 162 с.

Макаров К.А., Штейнхарт М.З. Соплимеры в стоматологии. — М.: Медицина. 1982. 248 с.

Марков Б.П., Пан Е.Г., Зоткина М.А. Изготовление бюгельных протезов с использованием фрезерных работ // Институт стоматологии. — 1999. №1 (2). С. 53.

Матвеева А.И., Агеенко А.М., Канатов В.А., Видеревич В.А. Показания и противопоказания к ортопедическому лечению дефектов зубных рядов с применением имплантатов // Стоматология. - 1989. №6. С. 76-78.

Михайлов И.В., Козицына С.И., Кравцов В.Б. и др. Эстетическая реставрация передней группы зубов с использованием безметалловой керамики Empress // Институт стоматологии. - 2000. №2 (7). С. 30-33.

Мокренко Е.В. Роль травматической окклюзии в этиологии заболеваний пародонта (обзор литературы)//МРЖ (раздел 12). - 1990. №11. С. 7-11.

Мусин М.Н., Киселев А.Г., Семиколенов В.П. Керамика и ее реставрация в стоматологии. - СПб. 1999. 59 с.

Николаев А.И., Цепов Л.М., Бычков В.А. Стеклоиономерные цементы // Институт стоматологии. — 1999. №3 (4). С. 48-55.

Николишин А.К. Восстановление (реставрация и пломбирование) зубов современными материалами и технологиями. — Полтава. 2001. 176 с.

Образцов Ю.Л. Экологические аспекты стоматологической патологии// Стоматология. - 1997. №5. С. 75-79.

Обухов Э.В. Изготовление бюгельных протезов с использованием фрезерных работ // Институт стоматологии. - 1999. №1 (2). С. 53.

Орехова Л.Ю., Кудряцева Т.В., Акулович А.З. Использование шины на основе керамического волокна при заболеваниях пародонта // Пародонтология. — 1988. №4 (10). С. 47.

Ортопедическая стоматология в начале XXI века — год 2001/Под ред. А.К.Иорданишвили. - СПб: Нордмед-издат. 2001. 40 с.

Перова М.Д. Клиническое и теоретическое обоснование комплексной программы повышения эффективности дентальной имплантации: Дис. ... д-ра мед. наук. — СПб. 1999. 400 с.

Перзашкевич Л.М., Лунец Д.Н. Шинирование при пародонтозе. — Л.: Медицина. 1985.88с.

Петросов Ю.А. Клиника, диагностика и лечение дисфункциональных синдромов височно-нижнечелюстного сустава: Метод, рекомендации. — Москва—Краснодар. 1985. 32 с.

Порхун Т.В., Чунихина Н.А., Китина Н.А. Искусственные изменения формы зубов // Пародонтология. — 1999. №2 (12). С. 41-43.

Рубинов И.С. Физиологические основы стоматологии. —Л.: Медицина. 1970. 333 с.

Семенов В.М., Вагнер В.Д., Онгоев П.А. Ортопедическая стоматология в вопросах и ответах. — Н. Новгород: Издательство НГМА. 2000. 180 с.

Суров О.Н. Зубное протезирование на имплантатах. — М.: Медицина. 1993. 205 с.

Сысолятин П.Г., Иванов В.А., Кирсанов В.Т., Ильин А.А. Дисфункции височно-нижнечелюстного сустава и их лечение окклюзионными шинами. Обзор литературы // МРЖ (раздел 12). - 1990. №6. С. 1-4.

Трезубов В.Н. Личностные особенности пациентов с заболеваниями зубочелюстной системы. Обзор литературы // МРЖ (раздел 12). — 1988. №3. С. 1-4.

Уразаева Н.Н. Адгезивные средства для улучшения фиксации и ускорения адаптации к съемным зубным протезам // Стоматология. — 1991. Т. 70. №1. С. 73-75.

Хватова В.Л. Диагностика и лечение нарушений функциональной окклюзии: Рукво. - Н. Новгород: Изд-во НГМА. 1996. 276 с.

Хайненберг Б.-Й., Дукарт П. Targis / Vectris. Протезирование без металла // Институт стоматологии. — 1999. №2 (3). С. 54-57.

Цимбалистов А.В., Миняева В.Л., Сергеева Т.Л. и др. Практические рекомендации по работе с гнатодинамометром «Визир»: Метод, рекомендации. — СПб.: МЗ и МП РФ. 1994. 25 с.

Цимбалистов А.В., Миняева В.Л., Войтяцкая И.В. и др. Аппарат для определения центрального соотношения челюстей «АО40»: Метод, рекомендации. — СПб.: МЗ и МП РФ. 1994. 23 с.

Цимбалистов А.В. Реабилитация больных с вторичным сниженным прикусом: Дис. ... д-ра мед. наук. — СПб. 1996. 238 с.

- Щербаков А.С.* Аномалии прикуса у взрослых. — М.: Медицина. 1987. 192 с.
- Юшманова Т.Н.* Дезинфекция оттисков с сохранением свойств оттисковых материалов: Автореф. дисс. ... канд. мед. наук. — Архангельск. 1993. 16 с.
- Юшманова Т.Н., Образцов Ю.Л.* Стоматологическое здоровье населения Европейского севера России. — Архангельск. 2001. 233 с.
- Bell W.E.* Clinical management of temporomandibular disorders. — Chicago—London. 1982
- Breustedt A.* Lahnarztliche Keramik. — Berlin. 1968.
- Drizhal I., Zapletalkova J., Hubsch T., Slezak R.* Prispvek k problematice stomatodynie // Ces. Stomatol. - 1989. T. 89. №4. S. 289-292.
- Kemeni I.* Die klinischen Gmndlagen dertotalen Prothese. — Leipzig. 1955.
- Kennedy E.* Partial denture construction. — New-York: Dental Stems of Interest Publ. Co. 1942.
- Lee J.* Dental desthetics. — Bristol. 1962.
- Lejoeux J.* Prothese complete diagnostic treatment. — Paris. 1967.
- McCarthy M.F.* An intraoral survegor // J. prosthet. Dent. — 1989. Vol. 61. №4. P. 462-464.
- Meschke K.P.* Путь к хорошему слепку // Институт стоматологии. — 1999. №2 (3). С. 52-53.
- Mills J.R.* Principles and practice of orthodontics. — Livingstone. 1982.
- Morgan D.H.* Diseases of the temporomandibular apparatus: A multidisciplinary approach. — St. Louis. 1982.
- Ney J.M.* The Ney Partial denture book. — Connecticut. 1949.

Андрей Константинович Иорданишвили

КЛИНИЧЕСКАЯ ОРТОПЕДИЧЕСКАЯ СТОМАТОЛОГИЯ



Подписано в печать 27.11.06 г.

Формат 60x84 1/16. Бумага офсетная

Печать офсетная. Печ. л. 15,5. Тираж 2000 экз.

Заказ №2042.